

# IMÁGENES ELECTROCARDIOGRÁFICAS DERIVADAS DE UNA INCORRECTA COLOCACIÓN DE LOS ELECTRODOS V1-V2

## Autor

García Niebla J\*.

## Resumen

La colocación de las derivaciones precordiales para la realización de un electrocardiograma requiere una identificación anatómica concreta que fue acordada internacionalmente en 1938. Los electrodos precordiales V1-V2 constituyen los electrodos "guía" para el resto de derivaciones de este plano. La derivación V1 resulta clave en la identificación de diversas entidades diagnósticas.

Este trabajo pretende destacar lo importante que es la correcta ubicación de los electrodos precordiales y el objetivo que se planteó fue el de identificar las imágenes electrocardiográficas encontradas al colocar los electrodos V1-V2 fuera de su lugar asignado.

Se elaboró un estudio descriptivo sobre una serie de 62 electrocardiogramas realizados a los usuarios del Centro de Salud Valle del Golfo en El Hierro entre los meses de noviembre de 2003 y febrero de 2004. Se diseñó una hoja de recogida de datos donde poder reflejar los cambios acontecidos en la derivación V1 de las diferentes ondas del electrocardiograma que se consideraron claves al colocar V1-V2 en el segundo espacio intercostal (2EI). Para imágenes electrocardiográficas relacionadas con la cardiopatía isquémica se tuvo en cuenta no sólo V1, sino también la derivación V2.

Del total de pacientes estudiados, un 14,5% presentaron morfología rsr' en V1, el complejo QS en un 1,6% del total junto con otros tres casos (4,8%) donde existió un pequeño esbozo de r inicial. El ascenso del segmento ST se presentó en el 6,4% de los pacientes. En el 13% el 3er vector se manifestó en forma de muesca en la rama ascendente de la onda S. En 80% el voltaje de la onda T se redujo, negativizó o aumentó el voltaje negativo. En el 79% la P pasó a una fase negativa predominante o aumentó de forma considerable esta fase. El 69% la r inicial redujo su voltaje. Los cambios en P, R y T más frecuentes se asociaron en el 53,2 % de los pacientes.

Sin lugar a dudas la correcta colocación de electrodos V1 y por tanto V2 resultó fundamental para la adecuada valoración del electrocardiograma. Las alteraciones más frecuentes fueron las que afectaron a una disminución de voltaje de las ondas P, R y T del electrocardiograma y por lo tanto sugestivas de una incorrecta colocación de los electrodos.

**Palabras claves:** Colocación de electrodos, V1-V2, Electrocardiograma.

## ELECTROCARDIOGRAFIC IMAGES DERIVE FROM AN INCORRECT POSITION OF V1-V2 ELECTRODES.

### Abstract

The placement of precordial derivations to perform an electrogram (EKG) requires specific anatomic identification, internationally set in 1938. V1 and V2 precordial electrodes are keys to identify different diagnostic entities.

Our paper was intended to point out how relevant the correct placement of precordial electrodes is and our aim was to identify the electrocardiographic images found when the V1 and V2 electrodes are out of their assigned places.

From November, 2003, to February, 2004, and on the basis of a series of 62 EKGs performed on patients at Centro de Salud "Valle del Golfo", El Hierro, a descriptive study was carried out. A data recording sheet was designed in order to register changes happening in V1 derivation of the different EKG waves considered key to place V1-V2 in the second intercostal space (2IE). Not only was V1 taken into account for images related to ischemic cardiopathy but also V2.

From all the patients enrolled, 14.5% showed rsr' morphology in V1. QS complex was present in 1.6% along with 3 other cases (4.8%) where there was a small outline of initial r. ST-segment rise was present

\*Enfermero del Centro de Salud Valle del Golfo-El Hierro (Islas Canarias).

in 6.4% of patients. The 3rd vector became apparent as a notch in the ascending branch of S wave in 13%. In 80% T wave voltage decreased, negativized or presented an increase in the negative voltage. In 79% of cases P wave came into a predominant negative phase or such a phase increased considerably. In 69% initial r reduced its voltage. The most frequent changes in P, R and T were associated in 53.2% of patients.

Undoubtedly, the correct placement of V1 and V2 electrodes turned out to be fundamental for an adequate EKG assessment. The most frequent changes were those affecting a decrease in the voltage of P, R and T waves, suggesting therefore an incorrect placement of the electrodes.

**Key words:** Placement of electrodes, V1-V2, electrocardiogram.

Enferm Cardiol. 2004; Año XI: (32-33):38-44

Este artículo está basado en el estudio publicado originalmente en: Enfermería Canaria 2004; (20):11-15. ISSN: 1579-1718. DL.: TF-1774/1992 Con autorización del Copyright de la revista y del autor.

## Introducción

El diplomado en enfermería es el profesional sanitario que realiza la gran mayoría de los electrocardiogramas (ECG) que se efectúan en la práctica asistencial diaria. Las doce derivaciones que se obtienen en un ECG estándar incluyen las seis derivaciones del plano frontal para las cuales colocaremos los electrodos de las extremidades y las seis del plano horizontal, introducidas por Wilson (1), que quedarán ubicadas en diferentes lugares de la pared torácica anterior y lateral izquierda. Las referencias anatómicas de las derivaciones del plano horizontal quedan perfectamente definidas por la *American Heart Association* y la *Cardiac Society of Great Britain* en 1938(2). La colocación de electrodos en el plano frontal no requiere una gran precisión, ya que su ubicación más proximal o distal en una extremidad no va a modificar el trazado electrocardiográfico. No ocurre lo mismo en las derivaciones precordiales. La incorrecta colocación de estos electrodos puede dar lugar a diversos errores en la interpretación de un ECG. Los cambios derivados de una incorrecta colocación de electrodos son más frecuentes en las derivaciones V1, V2 y V3(3).

La ubicación del electrodo V1 y por lo tanto V2, al situarse en la misma referencia anatómica pero en el lado derecho, resultan fundamentales, pues estos electrodos serán los "electrodos guía" que marcarán la trayectoria de los restantes. Así pues, por ejemplo, si empezamos colocando estos electrodos algo altos, el resto seguirá un recorrido erróneo. Por lo tanto la representación de las fuerzas resultantes principales de los vectores cardiacos variará ostensiblemente (Fig.1 y 2).

Además la derivación V1 es clave para la identificación de los trastornos del ritmo y de la conducción (4).

Existen pocas reseñas bibliográficas de las diferentes imágenes de una colocación alta de los electrodos V1 y V2. Bayés de Luna hace referencia

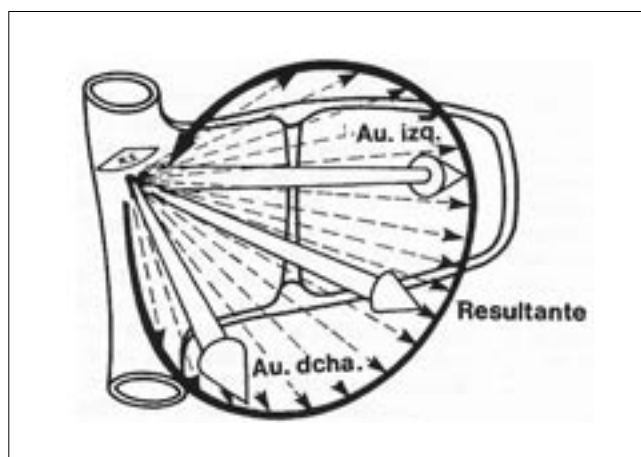


Figura 1: Vectores auriculares.

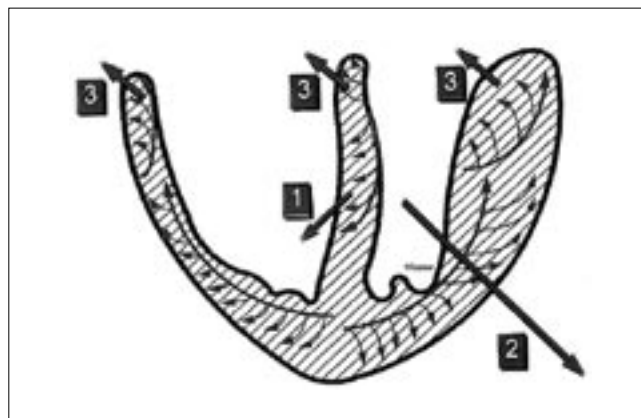


Figura 2: Vectores resultantes de la activación ventricular.

a una imagen de bloqueo de rama derecha con onda p negativa como resultado de una ubicación alta de estos electrodos (5). El mismo autor también menciona un caso de ascenso del ST como resultado de una colocación alta de electrodos V1-V2 (6). Tapia et al. estudiaron los cambios en la onda R' de precordiales derechas en individuos

sanos y con enfermedad cardiaca al desplazar los electrodos de su lugar habitual (7). En principio, la hipótesis de la que se parte es formación de complejos QS con la ubicación alta de electrodos en corazones con cierta horizontalización. La finalidad de este trabajo intenta destacar la importancia que tiene la correcta colocación de los electrodos y para ello se establece como objetivo:

- Identificar las imágenes electrocardiográficas al colocar los electrodos V1-V2 en el 2º espacio intercostal.

### Metodología

Se recogieron una serie de 62 ECG realizados a los usuarios del Centro de Salud Valle de El Golfo en el municipio de La Frontera, (El Hierro-Islas Canarias) que necesitaron de esta prueba diagnóstica para su atención durante la actividad laboral del equipo de refuerzo de este Centro en el periodo comprendido entre el 4 de noviembre de 2003 y 4 de marzo de 2004.

Se realizó una búsqueda bibliográfica en la bases de datos MEDLINE y CUIDEN. Asimismo se revisaron diversos libros de electrocardiografía de autores de reconocido prestigio.

Se les realizaba a los pacientes dos ECG. Un primer ECG con los electrodos V1-V2 colocados

en el 4º espacio intercostal (4EI) en la intersección con la línea paraesternal derecha e izquierda respectivamente como está internacionalmente establecido. Seguidamente un segundo ECG en el 2º espacio intercostal (2EI) en intersección con la línea anteriormente descrita. La técnica utilizada para localizar los espacios intercostales fue la siguiente: deslizando los dedos por el manubrio esternal en sentido caudal hasta localizar el ángulo de Louis y alcanzando la rama descendente de dicho ángulo, se identificará el 2EI si el explorador que realiza la técnica desplaza los dedos a la derecha o a la izquierda del cuerpo esternal. Descendiendo un poco más se palpará claramente el tercero (3EI) y el cuarto (4EI) (Figuras 3 y 4).

Los ECG los realizó siempre el enfermero de refuerzo de guardia del Centro de Salud. No se incluyeron a pacientes que tenían implantado un marcapasos o un bloqueo de la rama izquierda avanzado.

Se elaboró una hoja de recogida de datos donde poder reflejar los cambios encontrados al subir los electrodos al (2EI) teniendo en cuenta sólo los ocurridos en V1, salvo para las alteraciones del ST y la aparición de complejo QS donde también se valoró V2.

Para evaluar la información se determinaron valores numéricos absolutos y porcentuales como resultado de los datos recogidos en la hoja de registro.

Para calcular los cambios al modificar la posición de los electrodos se utilizó una regla estándar para medir ECG. Se tomaron como significativas alteraciones mayores o iguales a 0.05 mv. Con respecto a las modificaciones de las diferentes ondas del electrocardiograma, por ejemplo, en la onda P se tuvo en cuenta si el voltaje aumentaba, permanecía invariable o por el contrario aumentaba su fase negativa. De la misma manera se tuvo en cuenta las alteraciones en la onda r, la aparición de r' o complejo QS y la magnitud de la r previa (4EI) en milímetros en el caso de formarse dicho complejo. En pacientes con bloqueo de rama derecha previo (BRD) con morfología rsr' o rsR' se valoraron también las variaciones del vector de salto de onda. Conjuntamente se contabilizaron las alteraciones de la onda T recogiendo si se negativizaba, aumentaba el voltaje negativo, se aplanaba o disminuía su voltaje positivo. No se tuvieron en cuenta las alteraciones de la onda S al no tener gran relevancia diagnóstica en estas derivaciones. En cuanto a segmentos e intervalos sólo se recogieron los cambios ocurridos en el segmento ST por resultar clave en el diagnóstico de los síndromes coronarios agudos. Se tuvo en cuenta la rotación cardiaca en el plano frontal en los pacientes con patrón rsr', complejo QS. Se precisó en milímetros el voltaje de la onda r

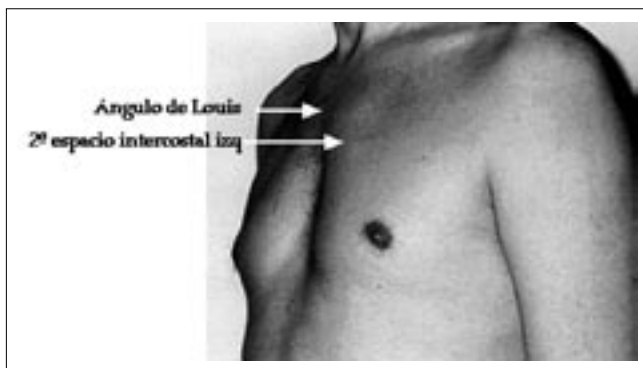


Figura 3: Localización del ángulo de Louis y el 2º espacio intercostal.

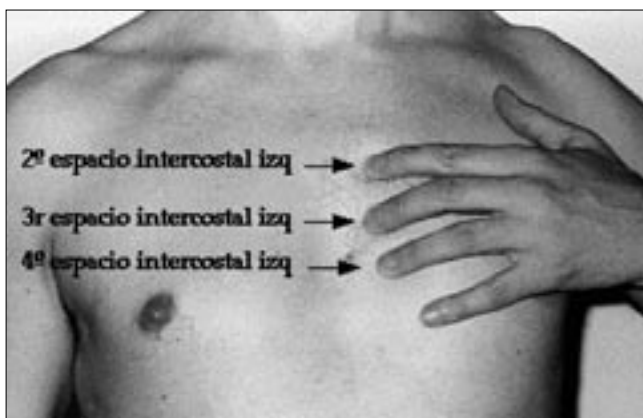

Figura 4: Localización del 3º y 4º espacio intercostal.

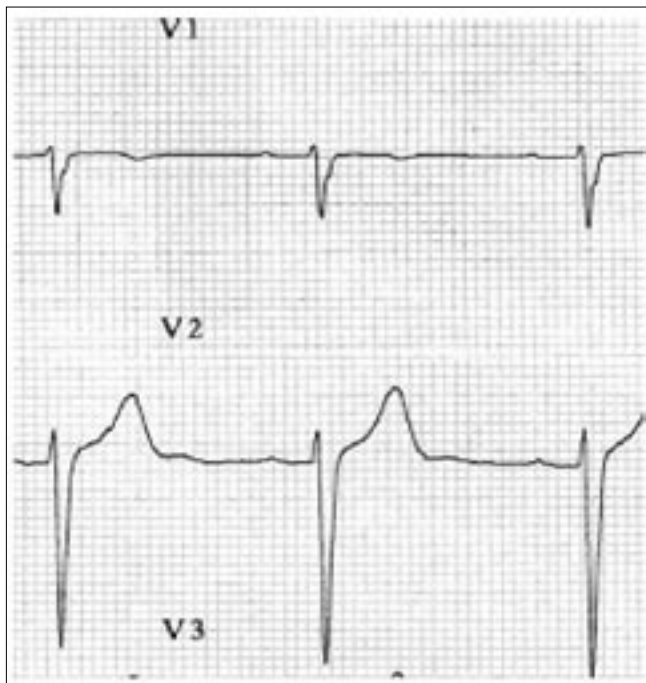


Figura 5: Electrodo V1-V2 colocados en 4º espacio intercostal.

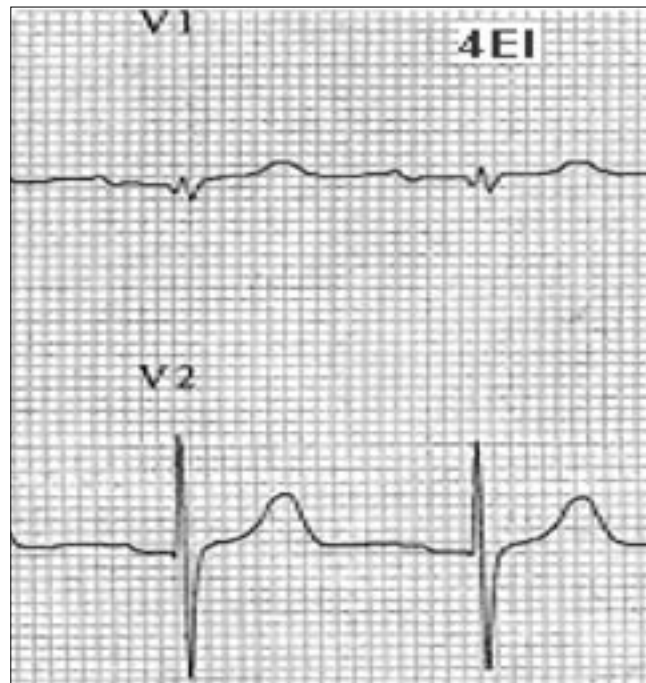


Figura 7: Electrodo V1-V2 colocados en 4º espacio intercostal.

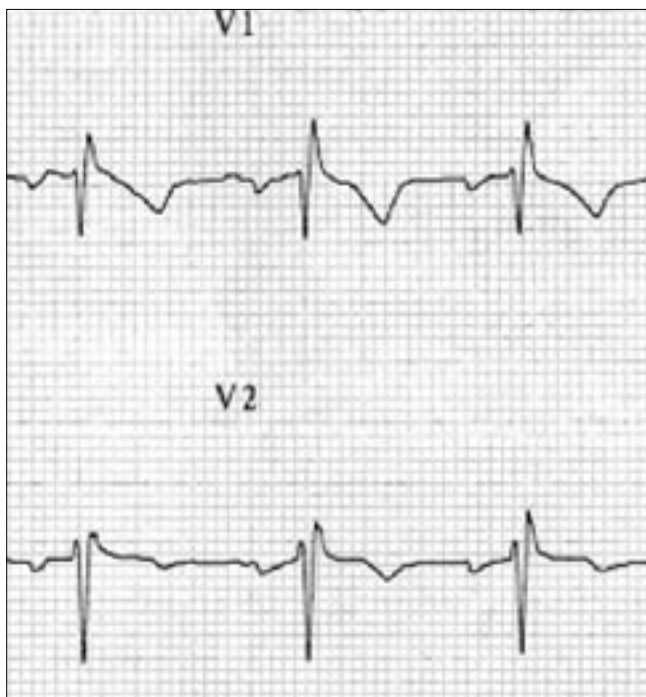


Figura 6: Electrodo V1-V2 en 2º espacio intercostal con falsa imagen de bloqueo rama derecha.

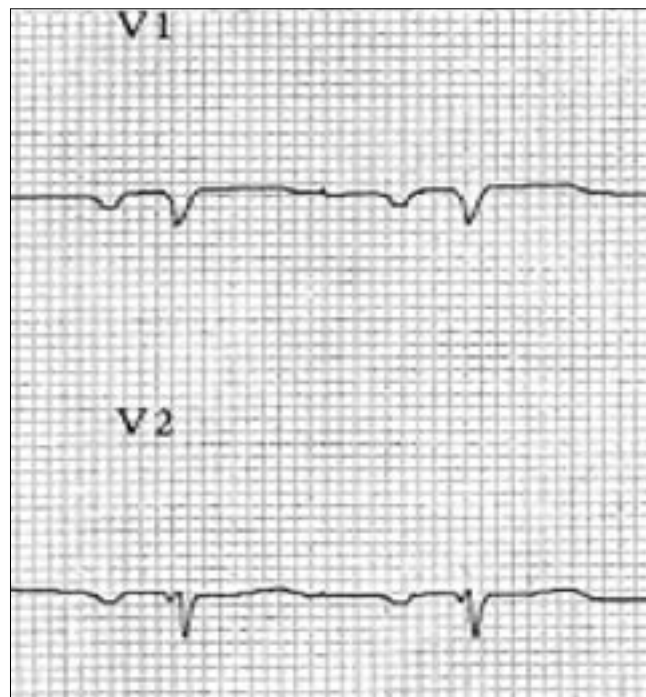


Figura 8: Electrodo V1-V2 en 2º espacio intercostal con complejo QS.

previa (4EI) en todos los corazones horizontales. No se valoró este parámetro en pacientes que presentaban hemibloqueo anterosuperior de la rama izquierda.

**Resultados**

Las imágenes electrocardiográficas que se

observaron en V1-V2 con la colocación alta de electrodo fueron las siguientes (Gráfico 1):

La morfología rSr' (Figuras 5 y 6) como falsa imagen de BRD apareció en 9 casos (14,5%).

En 3 de los casos con esta imagen los corazones no presentaron rotación en el plano frontal (30º). En 2 de los casos el corazón estaba dis-

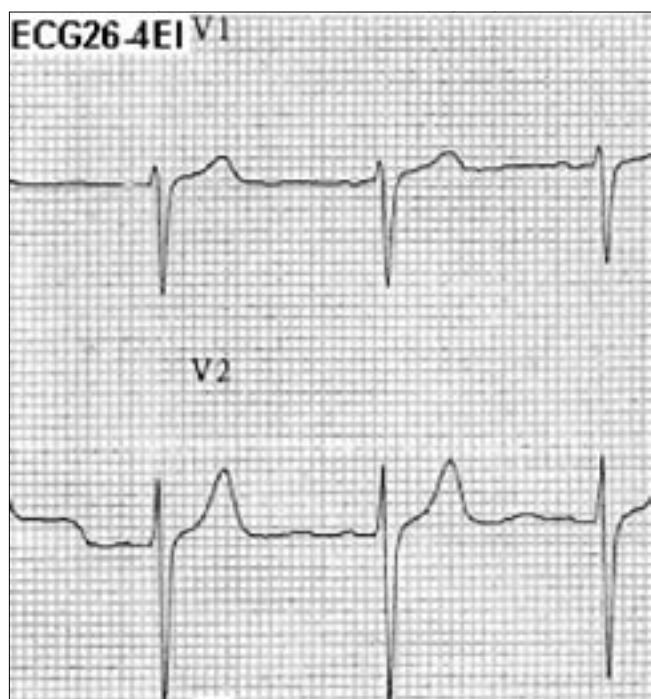


Figura 9: Electrodo V1-V2 correctamente colocados sin elevación del segmento ST.

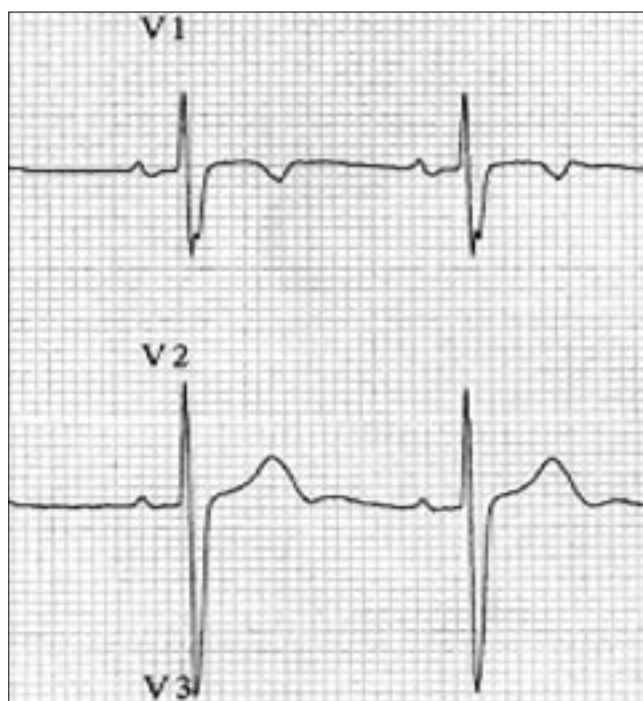


Figura 11: Electrodo V1-V2 en 4º espacio intercostal con muesca en el nadir de la S

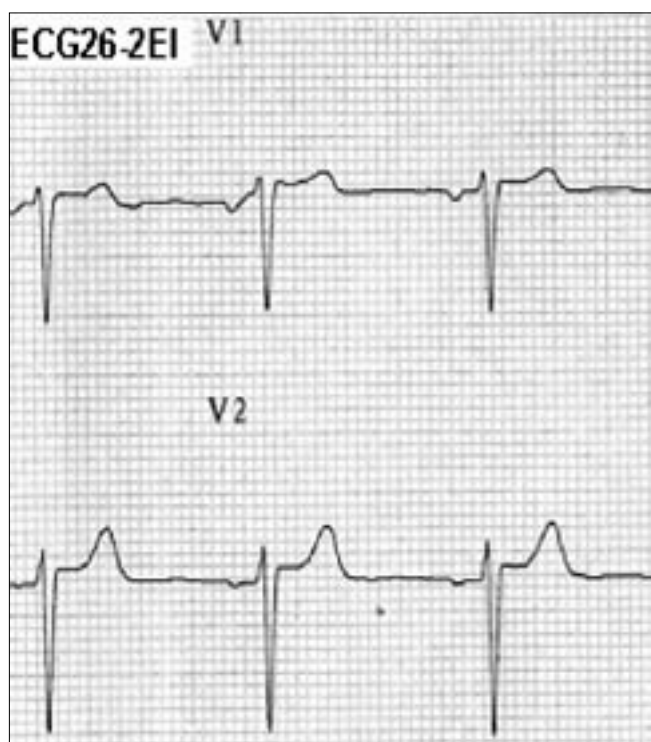


Figura 10: Electrodo V1-V2 en 2º espacio intercostal con elevación del ST.

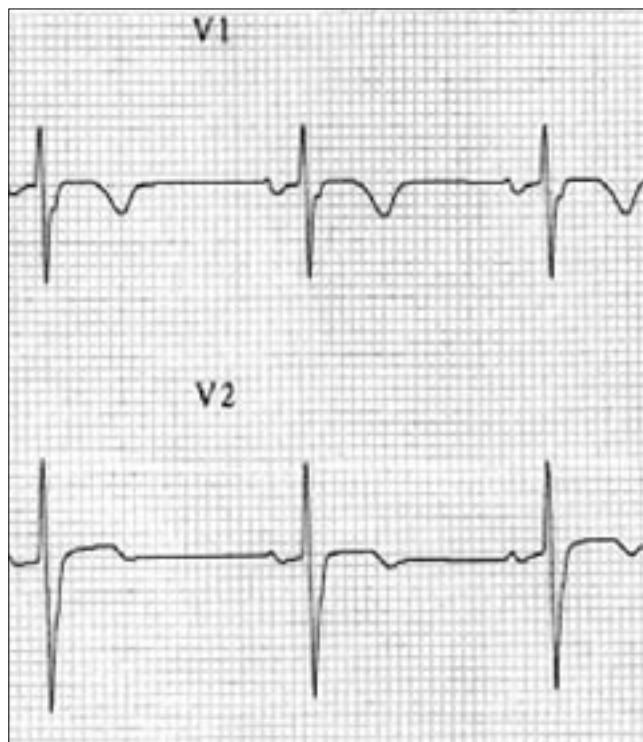


Figura 12: Electrodo en 2º espacio intercostal con muesca en rama ascendente de la S.

apareció sólo en un caso (1,6%) (Figuras 7 y 8). Aunque en otros 4 casos (6,4%) se observó un pequeño esbozo de r (r embrionaria).

Esta morfología apareció en casos donde el corazón estaba dispuesto en plano frontal horizontalmente y la r inicial era menor o igual a 1.3 mm. En el resto de corazones horizontales sin complejo

QS al subir los electrodos al 2EI, la r inicial era > de 1.3 mm. en 13 de los 16 restantes (81.25%).

El ascenso de el segmento ST sólo se apreció en 3 casos (4.8 %), encontrándose también dicha alteración en la derivación V2 (Figuras 9 y 10).

En 10 electrocardiogramas con morfología rsr'ó rsR' previa la onda r'ó R' aumentó en los trastor-

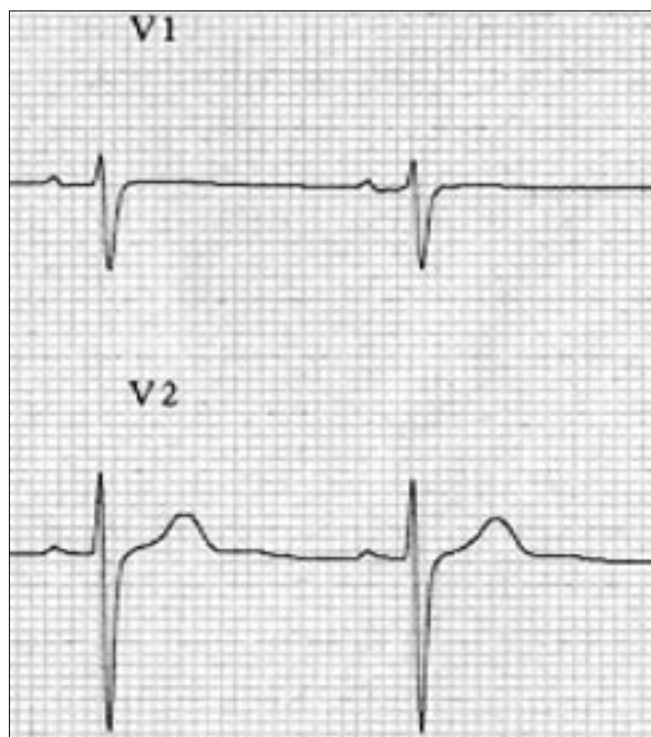


Figura 13: Electrodo V1-V2 correctamente colocados.

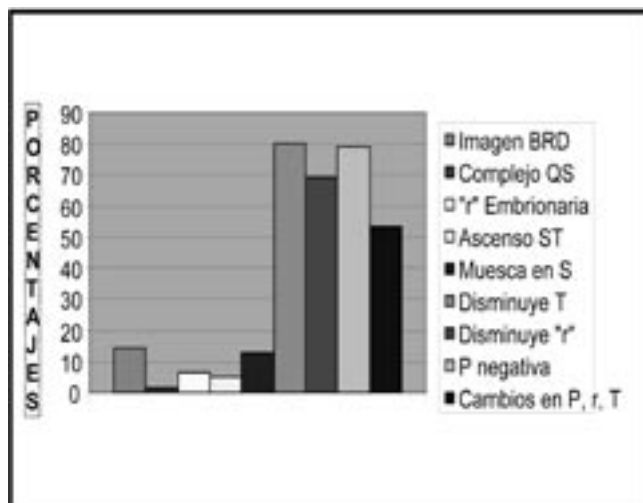


Gráfico 1: Imágenes encontradas en V1-V2 en el 2º espacio intercostal.

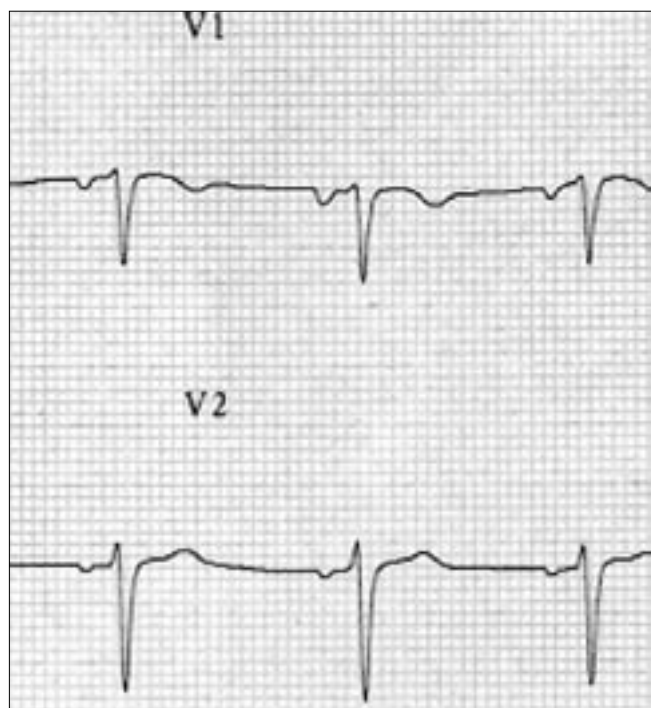


Figura 14: Electrodo V1-V2 en 2º espacio intercostal con cambios en P, r y T.

nos de rama derecha de 1er grado (5casos: 8.06%) y disminuyó en los de 3er grado (5casos: 8.06%) al subir los electrodos.

En 8 electrocardiogramas (13%) el 3er vector se manifestó en forma de muesca en la rama ascendente de la onda S. (Figuras 11 y 12).

En 50 de los casos (80%) el voltaje de la onda T

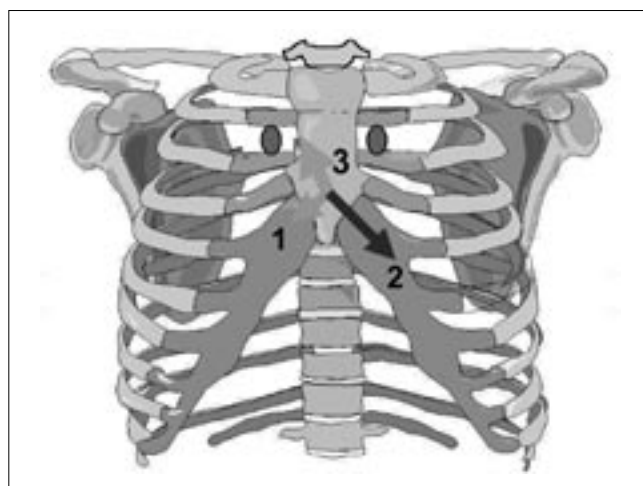


Figura 15: El vector 3 puede ser registrado con una colocación alta de electrodos.

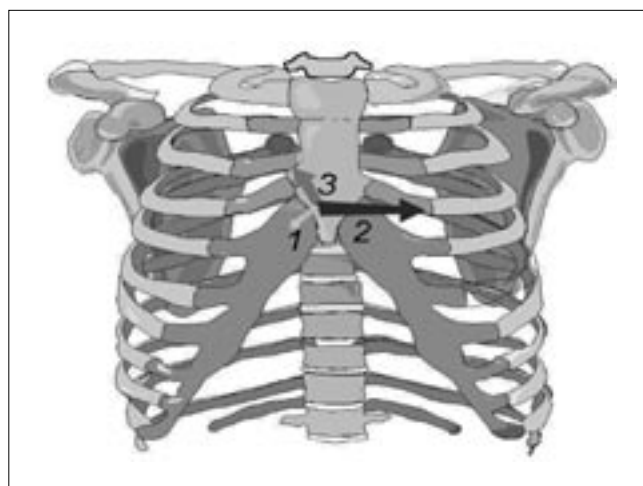


Figura 16: En corazones horizontales el vector 1 se aleja de los electrodos colocados en el 2º espacio intercostal.

se redujo, negativizó o aumentó el voltaje negativo (Figuras 13 y 14).

En 49 de los casos (79%) la P pasó a una fase negativa predominante o aumentó de forma considerable esta fase (Figuras 13 y 14).

En 43 de los casos (69%) la r inicial redujo su voltaje al subir los electrodos (Figuras 13 y 14).

Los cambios en P, r y T se asociaron en el 53.2 % de los pacientes (Figuras 13 y 14).

### Discusión y conclusión

La morfología rsr' como falsa imagen de bloqueo de rama derecha no es una imagen característica en esta muestra como Bayés de Luna refleja en su literatura. La derivación V1 demasiado alta registra la cola del tercer vector ventricular obteniéndose en el ECG una onda r' y por tanto la imagen rsr' (Figura 15). Aparece en corazones con diferentes rotaciones en el plano frontal.

La hipótesis que en principio se planteó de imagen QS al subir los electrodos no aparece con frecuencia en esta muestra y cuando lo hace se encuentra en corazones horizontales con r

inicial previa muy pequeña (<1.3 mm) (Fig. 16).

La elevación del ST en V1 y V2 aunque no es muy frecuente, si resulta de interés ante un paciente con dolor torácico no cardiológico por la confusión diagnóstica que podría ocasionar. La disminución de voltaje de la r y T en V1 se presenta con bastante frecuencia. Sin embargo en un ECG aislado puede pasar inadvertida la no correcta colocación de electrodos por estos signos. No ocurre lo mismo si lo comparamos con ECG previos donde los electrodos se encuentren en su lugar asignado. Por otra parte, la onda P negativa en V1 como dato de sospecha de mala colocación de electrodos, podríamos tomarla como una pista para identificar este error de la técnica, como indica Bayés de Luna; sobre todo si se comparan con ECG previos. Hay que tener en cuenta que esta imagen podemos observarla en los crecimientos auriculares izquierdos junto con onda P en la derivación II > = 0.12 segundos bimodal. A modo de conclusión podemos afirmar sin lugar a dudas, que la colocación incorrecta de electrodos V1-V2 da lugar a imágenes erróneas que pueden resultar fundamentales en la interpretación del ECG.

### Dirección correspondencia

Javier García Niebla. Enfermero del Centro de Salud Valle del Golfo, El Hierro (Islas Canarias).  
Correo electrónico: jniebla72@wanadoo.es

### Referencias Bibliográficas

1. Wilson FN, Johnston FD, Macloed AG et al. Electrocardiograms that represent the potential variations of a single electrode. *Am Heart J.* 1934; 9: 447-471.
2. Joint recommendations of the American Heart Association and the Cardiac Society of Great Britain and Ireland. Standardization of precordial leads. *Am Heart J.* 1938; 15:107-108.
3. Fatimah Lateef, Narayan Nimbkar et al. Vertical displacement of the precordial leads alters electrocardiographic morphology. *Indian Heart J.* 2003; 55:339-343.
4. Marriott HJL y Fogg E. Constant Monitoring for Cardiac Dysrhythmias as Block. *Mod Concepts cardiovasc. Dis.* 39:103, 1970.
5. Bayés de Luna A. Curso de electrocardiografía clínica en línea. Barcelona 2003.
6. Bayés de Luna A. *Textbook of Clinical Electrocardiography.* Futura Publishing, Armonk 1998.
7. Tapia FA and Proudfit WI. Secondary R Waves in Right Precordial Leads in Normal Persons and in Persons with Cardiac Disease, *Circulation.* 21:28, 1960.