

Ficha de Patología nº 4

MIXOMATOSIS

Es una enfermedad infecciosa transmisible causada por un poxvirus específico del género *leporipoxvirus* (Familia *Poxviridae*). La afección se manifiesta clínicamente de dos formas:

«Mixomatosis clásica», cutánea o nodular -con desenlace mortal o atenuado-, y «Formas amixomatosas respiratorias» con desenlace diverso, según los gérmenes oportunistas que intervengan.

La enfermedad fué descubierta en Uruguay en 1896, y afecta a la especie *Oryctolagus cuniculus* (conejo común). Desde 1952 se ha implantado en Europa, considerándose como una afección de carácter endémico, con variaciones epidemiológicas importantes.

Actualmente se considera la enfermedad más grave, insidiosa y difícil de erradicar de cuantas se presentan en los conejares domésticos e industriales.

Las mixomatosis clásicas suelen entrar en las explotaciones a partir de picaduras de insectos, siendo el conejo silvestre la principal fuente de virus.

Las formas respiratorias se presentan de forma cíclica, a razón de las fluctuaciones de los mecanismos inmunitarios, y por lo general se transmite por introducción de animales infectados, aparentemente sanos.

La muerte por mixomatosis no suele ser rápida -más de 10 días después de la aparición de los primeros síntomas- en unos casos es por agotamiento e inanición a causa de la ceguera que produce, y en otros a causa de infecciones secundarias.

La evolución natural de las formas crónicas -individuos adultos o previamente inmunizados- es la curación espontánea de los mixomas, con ulterior formación de costras en la piel de la zona afectada, que al desprenderse dejan cicatrices sin pelo que se manifiestan durante muchas semanas, cuando no son el asiento de sobreinfecciones bacterianas.



Aspecto clásico de la mixomatosis, con nódulos faciales, hinchazón de los párpados y de la cabeza, etc.

Tabla 1. Grado de infecciosidad de las cepas europeas de virus mixomatoso.

Caracteres	Velógeno		Mesógeno	Lentógeno	
	I	II	III	IV	V
Aparición de lesiones	3 ^{er} día	3 ^{er} día	3 ^{er} día	3 ^{er} día	5 ^{er} día
Forma lesiones primarias	muy convexas, regulares no delimitadas	convexas regulares no delimitadas	convexas ± regulares ± delimitadas	± placas irregulares ± delimitadas	placas irregulares no delimitadas
Exudación	++++	++++	+++	++	+
Epidermis	úlceras	úlceras	necrosis	necrosis	necrosis
Generalización/importancia	++++	++++	+++	++	+
Generalización/ojo	4 ^o día	4 ^o día	10 ^o día	18 ^o día	±
Generalización cutánea	++++	++++	++	++	+
Índice de mortalidad (%)	>99	>95	90	65	23
Tiempo medio de supervivencia (días)	<12,5	12,6-16,5	16,6-28,5	28,6-50,5	50,8-60

(Fenner y Ratcliffe, 1985 y Youbert y col. 1972)



Lesiones mixomatosas de tipo genital externo, con tumefacción vulvar muy característica.

SINTOMATOLOGIA

MIXOMATOSIS CLÁSICO-CUTANEA:

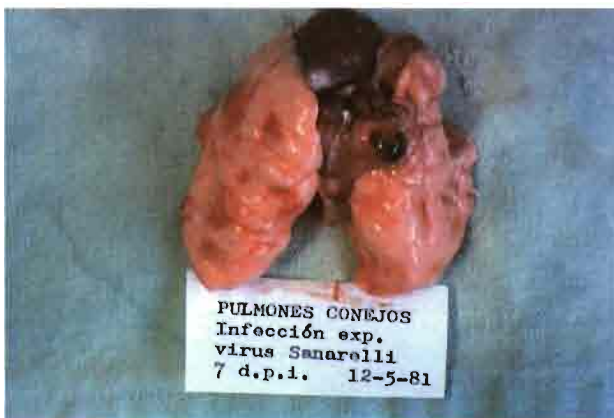Forma aguda: aparición de mixomas cutáneos en el punto de inoculación, seguido de una reacción inflamatoria y edema en los tejidos periféricos. En los ojos se da una blefarconjuntivitis aguda (tumefacción y lagrimeo).

Forma sub-aguda: localización ano-genital (a veces con orquitis y ovaritis), con o sin aparición de mixomas secundarios (nódulos fríos, elásticos múltiples).

Forma crónica: nódulos dispersos de gravedad media o baja.

MIXOMATOSIS RESPIRATORIA:

Generalmente afecta a conejares cerrados, y presenta un periodo de incubación prolongado -de 1 a 3 semanas-. Afecta al ojo (tumefacción), órganos genitales, orejas y aparato respiratorio, siendo mortal si existe la colaboración de gérmenes oportunistas (*Pasteurella*, *E. coli*, *Streptococcus* spp). En determinados animales puede ocasionar abortos, esterilidad, y problemas reproductivos). En las formas graves provoca obstrucción nasal y disnea por oclusión.



Pulmón seriamente afectado por el virus mixomatoso en su forma respiratoria.



Aspecto característico de mixomatosis crónica, con conjuntivitis y síntomas de rinitis. Esta forma afecta fundamentalmente a la base de las orejas y ojos.

Mixomatosis y reproducción.-

Cuando la mixomatosis da complicaciones genitales -orquitis/ovaritis - el índice de fecundidad sufre un importante descenso (entre el 10 y el 30 %).

La mixomatosis en animales no vacunados puede afectar a los gazapos de pocas semanas (presentando blefaritis) y reduce fuertemente la capacidad fecundante de los machos.



LESIONES

Mixomatosis clásica: son frecuentes la tumefacción de los párpados hasta causar oclusión del ojo, lagrimeo seroso o seroso-purulento. En el área genital aparecen inicialmente edemas inicialmente para hacerse violáceos o negruzcos. En casos agudos se presentan mixomas secundarios subcutáneos, especialmente en la base de las orejas y cara.

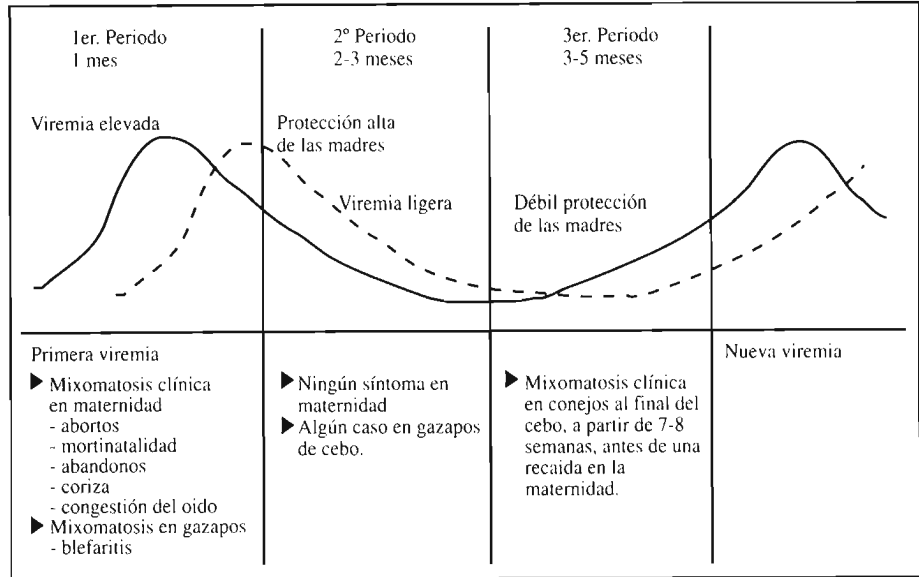
Produce lesiones exudativas con hiperplasia epidérmica con células degenerativas que presentan inclusiones intracitoplásmicas eosinófilas.

Mixomatosis respiratoria: en general aparecen costras nasales, que dificultan la respiración.

En formas crónicas se causan alteraciones en el endometrio, células seminales testiculares y lesiones en órganos linfáticos, ganglio, timo, bazo, riñón y pulmón (neumonías).



Forma de rinitis por mixomatosis. Las manifestaciones de rinitis suelen complicarse con otros microorganismos causando disnea y asfixia.



Evolución de la mixomatosis en un conejar desde la primoinfección hasta la fase asintomática, con ulterior reactivación. La línea de viremia se expresa en trazo continuo y la sintomatología en línea discontinua.

DIAGNOSTICO

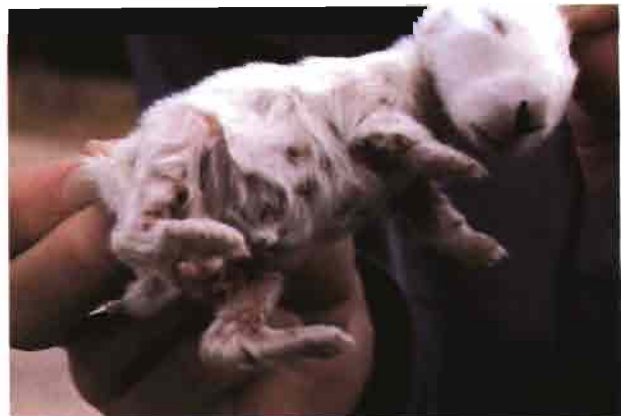La presencia de lesiones cutáneas, la evolución clínica y la epidemiología, ofrecen suficiente información como para llegar a un criterio diagnóstico adecuado. La presencia de lesiones cutáneas y ano-genitales en cualquier caso confirman los resultados.

Las formas respiratorias pueden presentar un problema de diagnóstico diferencial, con neumonias enzoóticas, pasteurelosis, piodermia...

La presencia de virus puede ser confirmada con ovocultivos, cultivos celulares o exámenes serológicos (precipitación en gelosa, fijación del complemento, inmunofluorescencia y Elisa) -los anticuerpos aparecen 8 - 10 del inicio de la infección-

Evolución de la mixomatosis.-

Las explotaciones industriales tienden a presentar la mixomatosis en forma latente, especialmente cuando existe en la granja un cierto nivel de protección. En estos casos se tiende a producir un equilibrio muy precario que puede ser alterado, cuando se producen alteraciones en el manejo, o sobreviene cualquier problemática secundaria, o incluso en el destete. La reaparición de la mixomatosis atípica puede surgir, al poco tiempo de producirse una elevación transitoria de la viremia (véase el esquema de este hecho en el encabezamiento de esta página)



Nódulos de mixomatosis en gazapos lactantes, en la enfermedad en su forma crónica.



En los gazapos lactantes, la mixomatosis afecta con frecuencia a los ojos, causando blefaro conjuntivitis.

VACUNACIONES Y PREVENCIÓN

Para una lucha activa contra la mixomatosis se aplican dos tipos de vacunas:

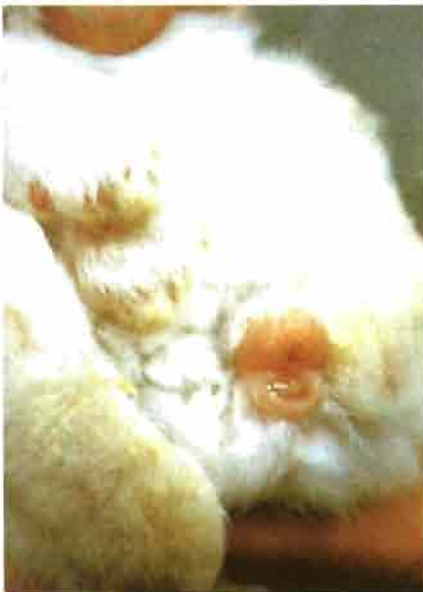Las heterólogas, preparadas a partir de virus emparentados serológicamente con el de la enfermedad (virus del fibroma de Shope) y las homólogas que corresponden a variaciones o atenuaciones a partir del mismo virus de la mixomatosis.

Cada una de estas vacunas ofrece sus ventajas e inconvenientes, las primeras son en general menos reactivas, pero menos protectoras, y las segundas ofrecen en principio mejor protección, pero requieren una base inmunitaria previa, de ahí la importancia de su uso en reproductoras, bajo un programa establecido.

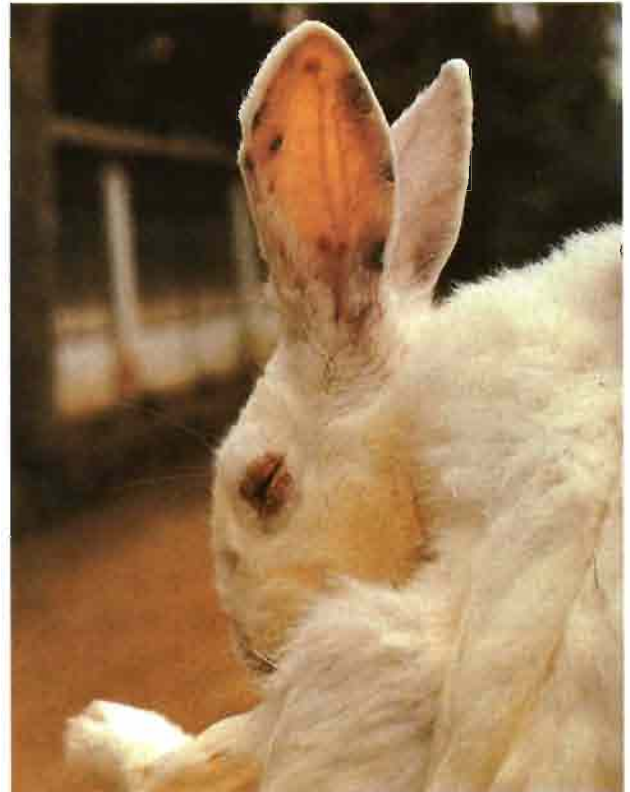Las vacunas contra la mixomatosis suelen producir inmunidad de tipo celular (no humoral), por lo que no suelen producir hiperinmunidad al revacunar, ni siquiera cuando se aplican las vacunas homólogas. Por esta razón es muy importante vacunar con buena técnica, con preparados de alta calidad y bajo las directrices del veterinario.

El uso de las vacunas homólogas en reproductores permite una protección frente a infecciones horizontales y evita en muchos casos la transmisión de la enfermedad en los gazapos de pocas semanas.

La aplicación de estas vacunas en animales carentes de anticuerpos provoca una inmunodeficiencia transitoria, que podría ser inadecuada en animales con problemas sub-clínicos; es por ello, que **recomendamos encarecidamente a los cunicultores consultar con el veterinario que lleve la dirección sanitaria de la granja** sobre cual es el programa de vacunación individualizado más idóneo para cada explotación .



Aspecto característico de la tumefacción ano-vulbar en conejas reproductoras.



Manifestación de lesiones cutáneas benignas, que determinan a la larga vesículas y costras, estas lesiones causan prurito y a veces sobreinfecciones cutáneas.

VIAS DE ADMINISTRACION

Las vacunaciones antimixomatósicas se aplican por vía intradérmica, subcutánea o intramuscular (sólo en revacunaciones). La vacunación intradérmica es la que produce inmunidad de forma más rápida - a los 3 - 5 días- pero más breve -unos dos meses-; puede utilizarse en vacunaciones de urgencia. La inyección subcutánea, debe provocar una ligera reacción local, y la inmunidad se establece en unas dos semanas manteniéndose luego más de 6 meses. Las vacunas homólogas producen inmunidad de forma rápida y esta puede mantenerse hasta 12 meses.

LUCHA CONTRA LA MIXOMATOSIS

La mixomatosis es una enfermedad muy insidiosa, cuya lucha es difícil y debe ser constante, máxime cuando sabemos que la protección vacunal no supera el 80 %. Las variaciones de la viremia, sus diversas modalidades y la posibilidad de que la enfermedad llegue del exterior obliga a establecer medidas de policía sanitaria, luchas contra los insectos, vacunar, mantener el ambiente sano, desinfectar y someter a cuarentena los animales de nueva adquisición.

F. Leonart.

Fotos archivo y gentileza de Laboratorio Hipra, S.A.