



Determinación de *Helicobacter spp* en cerdos en el departamento de Antioquia, Colombia[¶]

Revista
Colombiana de
Ciencias
Pecuarias

Determination of Helicobacter spp. in swine from Antioquia State, Colombia

Identificação de Helicobacter spp em suínos no departamento de Antioquia, Colômbia

Berardo de J Rodríguez^{1*}, MV, PhD; Diego Aranzazu T¹, MV, Esp; Laura C Ortiz¹, MV.

¹Grupo de Investigación Centauro, Escuela de Medicina Veterinaria, Facultad de Ciencias Agrarias; Universidad de Antioquia. AA. 1226, Medellín. Colombia.

(Recibido: 5 junio, 2007; aceptado: 28 mayo, 2008)

Resumen

Los porcinos desarrollan de manera natural y frecuente úlceras gastroesofágicas (UGE) y se han observado úlceras colonizadas por *Helicobacter spp*. En los humanos se ha comunicado la asociación de estos microorganismos con gastritis y úlcera gástrica y, de manera análoga, en los suínos se ha relacionado a *Helicobacter spp* en la producción de lesiones gástricas. Por lo anterior, se realizó esta investigación con los objetivos de determinar la presencia de *Helicobacter spp* en cerdos del departamento de Antioquia (Colombia) con lesión ulcerosa y preulcerosa de la *pars esophagea*, y caracterizar histológicamente los diferentes estadios de dicha lesión. Para ello se evaluaron microscópicamente 275 estómagos que presentaron UGE, 15 con erosión y 15 que presentaron la mucosa gástrica intacta. El análisis de los resultados se efectuó mediante estadística descriptiva y se utilizó la prueba de Z para diferenciar proporciones con un nivel de confiabilidad del 95%. Del total de úlceras evaluadas el 74.90% fueron crónicas, el 13.45% subagudas y el 11.63% agudas, de ellas en el 63.63% se determinó la presencia de *Helicobacter spp*. Este artículo comunica por primera vez en Colombia el hallazgo de colonización natural por *Helicobacter spp* en porcinos y discute algunos aspectos de la patogenicidad de la UGE.

Palabras clave: *Gastrospirillum suis*, *Helicobacter heilmannii*, *Helicobacter pylori*, prueba de inmunohistoquímica, úlcera gástrica en porcinos

Summary

Swine as well as human naturally harbor *Helicobacter spp*, and frequently develop gastroesophageic ulcer (GEU). Nowadays in Colombia there are no reports of natural colonization or infection by *Helicobacter spp*, in swine. The aim of this study investigation was to verify the presence of *Helicobacter spp*, in ulcerated and preulcerated lesion in the gastric mucosa of pigs and to typify to the different stages of the lesion. This research was carried out in 275 ulcerated, 15 eroded and 15 normal stomachs obtained from Medellín abattoir at the State of Antioquia, Colombia. The analysis of the results was

[¶] Para citar este artículo: Rodríguez BdeJ, Aranzazu D, Ortiz LC. Determinación de *Helicobacter spp* en cerdos en el departamento de Antioquia, Colombia. Rev Colomb Cienc Pecu 2008; 21:210-218.

* Autor para el envío de correspondencia y la solicitud de separatas: Grupo de Investigación Centauro, Facultad de Ciencias Agrarias; Universidad de Antioquia. AA. 1226, Medellín. Colombia. E-mail: birdo@agronica.udea.edu.co. Tel: (+574) 219 91 24. Fax: (+574) 2199111

made by using descriptive statistic. A Z test was used to establish differences between proportions with a level of confidence of 95%. This paper report for the first time in Colombia the natural colonization of porcine stomach by *Helicobacter* spp. and discuss some aspects of the pathogenesis of GEU.

Key words: *Gastrospirillum suis*, *Helicobacter Heilmannii*, *Helicobacter pylori*, immunohistochemistry, swine gastric ulcer

Resumo

Os porcos irá naturalmente desenvolver frequentemente úlceras gastroesofágico (UGE) e som observadas úlceras colonizadas por *Helicobacter* spp. Nos seres humanos tem sido relatada a associação desses microrganismos com a gastrite ea úlcera gástrica e, de igual modo, no Suína tem sido associada ao *Helicobacter* spp na produção de lesões gástricas. Pelo exposto esta pesquisa foi realizada com o objetivo de determinar a presença do *Helicobacter* spp suínos no departamento de Antioquia (Colômbia) com lesão ulcerosa e preulcerosa da *pars esophagea*, histologia, e caracterizar as diferentes etapas desse prejuízo. É avaliada microscopicamente 275 estômagos apresentando UGE, 15 com a erosão da mucosa gástrica e 15 apresentando mucosa gástrica intacto. A análise dos resultados foi realizada pela estatística descritiva eo teste foi usado para diferenciar Saragoça proporções com um nível de confiabilidade de 95%. Do total foram avaliadas as úlceras crônicas 74.90%, 13.45% e 11.63% subagudas aguda deles em 63.63% ao identificou a presença do *Helicobacter* spp. Este artigo comunica pela primeira vez na Colômbia a descoberta de colonização natural por *Helicobacter* spp em suínos e discute alguns aspectos da patogênese da UGE.

Palavras chave: ensaio de imunohistoquímica, *Gastrospirillum suis*, *Helicobacter heilmannii*, *Helicobacter pylori*, úlcera gástrica nos suínos

Introducción

La úlcera gastroesofágica (UGE) es una lesión caracterizada por un área de digestión ácido péptica que afecta la *pars oesophagea* del cerdo (3), la cual se ha observado asociada a altos niveles tecnológicos de producción (5, 8, 30). Esta condición presenta una amplia distribución mundial con niveles de prevalencia que fluctúan entre el 5 y el 100% y mortalidades iguales o superiores al 25%, causadas por hemorragias de lesiones profundamente erosionadas (25, 30, 34). Aunque varios factores se han involucrado en la etiología de esta lesión, tales como: infección, intoxicación, trastornos nutricionales, estrés, hiperacidez gástrica, cambios hormonales y estacionales, su patogénesis permanece sin aclararse por completo (2, 9, 30).

Desde el aislamiento inicial de la bacteria *Helicobacter pylori* en 1983 (37), se ha propuesto a este microorganismo como el principal agente causal de gastritis crónica y úlcera péptica en el humano (18, 19, 21); de igual forma, se le ha encontrado asociado a la presentación de adenocarcinoma y linfoma gástricos (6, 27, 29). Hasta el presente se han identificado 13 especies incluidas en el género *Helicobacter*, la mayoría de las cuales son colonizadoras eficientes del estómago

de los mamíferos (16, 17, 31). Por lo anterior, se ha propuesto que estas bacterias pueden causar lesiones gástricas en los animales de forma análoga o como lo hacen en el humano (13, 15, 20).

En estudios recientes en porcinos se ha logrado reproducir la úlcera gástrica mediante la inoculación experimental con *H. pylori* (1, 12, 24); además, otra bacteria espiralada ureasa positiva, que se presenta de manera natural en el cerdo (32), se ha descrito asociada a la presentación de UGE, razón por la cual se ha propuesto como un factor posiblemente relacionado con su etiopatogénesis (4, 33). Este microorganismo inicialmente se nombró como *Gastrospirillum suis* por su morfología intensamente espiralada (4, 26), pero luego se denominó *Helicobacter heilmannii* (7) y luego de su caracterización molecular (10) se propuso como *Candidatus Helicobacter suis*.

Para el diagnóstico de *H. Suis* en el cerdo se han empleado los métodos de coloración Carbofuschina y Warthin-Starry en muestras histopatológicas, ya que la tinción de Hematoxilina-eosina no lo demuestra de manera adecuada (4, 22, 35). Hasta el presente sólo se ha logrado cultivar en esta bacteria la mucosa gástrica de animales susceptibles, más no en medios especiales de cultivo *in vitro* (4, 11, 13). Es importante resaltar que *H. heilmannii* se ha

observado asociado a la presentación de gastritis y linfoma gástrico en el humano (29), por lo que al igual que otras bacterias del género *Helicobacter* se ha propuesto como una posible zoonosis (27, 31, 40).

Debido a que un estudio reciente realizado en Colombia por este mismo grupo de investigación, determinó una prevalencia alta de úlcera gástrica porcina y de lesiones preulcerosas en animales de matadero (36), se realizó esta investigación con el propósito de determinar la presencia en forma natural de *Helicobacter* spp en el estómago de cerdos sacrificados en el matadero de la ciudad de Medellín que presentaron diferentes estadios de evolución de la UGE, para ello se utilizaron métodos histopatológicos sensibles para su diagnóstico.

Materiales y métodos

Aval de Comité de ética

Este estudio estuvo enmarcado en procedimientos rutinarios de inspección veterinaria *post mortem*, no se realizó ninguna intervención experimental sobre los animales, y se evaluaron exclusivamente piezas anatómicas obtenidas posteriormente al faenado, razón por la cual no se solicitó aval del Comité de ética.

Tipo de estudio y selección de muestras

El desarrollo del trabajo consistió en un estudio descriptivo de corte, en el cual se incluyeron 312 estómagos de cerdos que habían sido evaluados macroscópicamente en un estudio anterior (36), en donde las muestras se tomaron de la siguiente manera: los estómagos se abrieron longitudinalmente por la curvatura mayor, se lavaron con agua de grifo y se efectuó su inspección macroscópica con el fin de seleccionar aquellos aptos para realizar su posterior evaluación histológica. De 282 especímenes en donde se observó ulceración gastroesofágica, se tomaron cuatro centímetros cuadrados pertenecientes a cada una de las regiones gástricas (esofágica, cardial, fúndica y pilórica); además, se tomaron 15 muestras con erosión y 15 con la mucosa intacta y en todos se incluyó un número igual de fragmentos con las características previamente descritas.

Procesamiento histológico

Los tejidos fueron fijados en formalina tamponada, incluidos en parafina, cortados a 4 µm de espesor y coloreados con Hematoxilina-eosina y con Warthin-Starry, para caracterizar el tipo de úlcera y detectar *Helicobacter* spp, respectivamente (3, 13).

Prueba de inmunohistoquímica. Con la finalidad de confirmar si los microorganismos encontrados en una muestra que resultó positiva a la coloración de Warthin-Starry presentaban las características morfológicas e inmunológicas del género *Helicobacter*, se realizó una prueba inmunohistoquímica (1, 38). Para ello se utilizaron secciones de tejido fijadas en formol tamponado e incluidas en parafina. La coloración se realizó sin tratamiento con pepsina. Como anticuerpo primario, se utilizó un anticuerpo policlonal de conejo dirigido contra *H. pylori* (Dako Cytomation; código B0471) a una dilución 1:500. En una segunda etapa se agregó un conjugado biotinilado porcino anti-inmunoglobinas de conejo diluido 1:1000 (Dako Cytomation; código E0431), seguido por la adición del complejo Estrectavidina-Avidina-Biotina-Peroxidasa diluido 1:1000 (Dako Cytomation; código K0377). Las secciones se colorearon con Diamino-Bencidina (Sigma-Aldrich; código D5637) y luego fueron contrateñidas con hematoxilina. Como control positivo se incluyó un espécimen positivo procesado como se describió en las líneas anteriores, como control negativo se incluyó espécimen tisular negativo para *H. pylori*.

Evaluación microscópica

La lectura histopatológica de las placas se efectuó mediante microscopía de luz en Laboratorio de Patología Animal de la Universidad de Antioquia. La detección de los microorganismos con forma de espiral se realizó mediante el examen con objetivo de inmersión bajo un aumento de 1000X. La cuantificación de los microorganismos en las secciones tisulares se efectuó de la siguiente manera:

- a. Abundante: > de 50 microorganismos/5 campos
- b. Moderado: 10 a 49 microorganismos/5 campos
- c. Escaso: < de 10 microorganismos/5 campos

Microfotografías

Las microfotografías de los campos más representativos se tomaron en una película Ektachrome Tungsten (100 T), para ello se utilizó una cámara Zeiss automática acoplada a un microscopio Zeiss Axiolab MC80DX ®.

Análisis estadístico

Los resultados se evaluaron mediante estadística descriptiva con una confiabilidad del 95% y se utilizó la prueba de Z para establecer la diferencia entre las proporciones con un nivel de confianza del 95%.

Resultados

Evaluación histopatológica

De las 282 úlceras gastroesofágicas inspeccionadas macroscópicamente se incluyeron en el estudio

histológico 275, debido a que 7 muestras no resultaron aptas luego de su preparación para ser observadas en el microscopio. De estas, 206 úlceras (74.90%) correspondieron a úlceras crónicas que mostraron dos patrones histológicos: 202 de ellas (73.45%) se caracterizaron por la presencia de erosión y necrosis epitelial extensas, infiltración superficial por neutrófilos y profunda por macrófagos, linfocitos y eosinófilos, así como por proliferación de tejido de granulación en la lámina propia; a éstas se les denominó úlceras crónicas activas (véanse Tabla 1 y Figura 1). Cuatro de un segundo patrón (1.45%) presentaron necrosis, erosión epitelial y formación de un tejido conectivo inactivo en la lámina propia; e infiltración de macrófagos y linfocitos difusos; a éstas se les denominó úlceras crónicas quiescentes (véase Tabla 1).

Tabla 1. Clasificación histológica de las úlceras gastroesofágicas de cerdos sacrificados en la planta de faenado de Medellín (Colombia).

Hallazgos microscópicos	Presente		Ausente		Total	
	n	%	n	%	n	%
Úlcera crónica activa ^a	202	73.45	173	26.55	275	100
Úlcera crónica quiescente ^a	4	1.45	271	98.55	275	100
Úlcera subaguda ^b	37	13.50	238	86.50	275	100
Úlcera aguda ^c	32	11.60	243	88.40	275	100

n: número de observaciones.

a, b, c: superíndices indican diferencia significativa ($p < 0.05$)

Las 37 úlceras subagudas (13.50%) representaron el segundo grupo en frecuencia y se caracterizaron por la presencia de necrosis epitelial, congestión e infiltración inflamatoria mixta en lámina propia con eosinófilos abundantes. Por su parte, las 32 úlceras agudas (11.60%) ocuparon el tercer lugar de presentación y en ellas se encontró necrosis epitelial y erosión, congestión y hemorragia extensas, infiltración inflamatoria de tipo polimorfonuclear abundante y presencia ocasional de fibrina (véase Tabla 1). En el estudio histopatológico se incluyeron 15 muestras sin ulceración que poseían su epitelio intacto y 15 que presentaban erosión epitelial; en ambos tipos de muestras se observaron frecuentemente lesiones como: hiperqueratosis, paraqueratosis, hiperplasia epitelial, espongirosis, degeneración balonosa y la formación de vesículas y pústulas epiteliales; además, la presencia de infiltración inflamatoria variable en la lámina propia, lo que corresponde

a un cuadro histológico de gastroesofagitis (véase Figura 2).

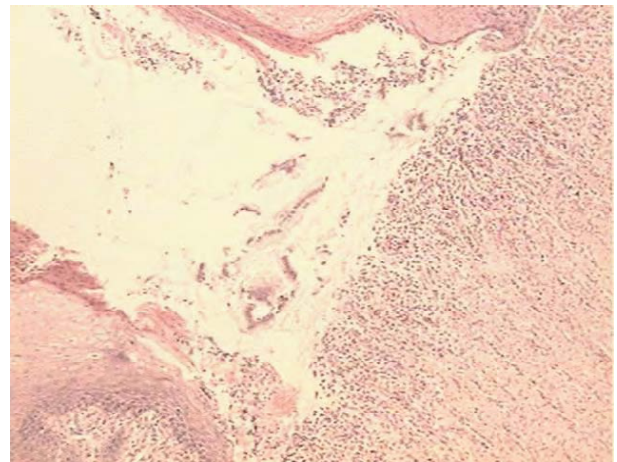


Figura 1. Pars oesophagea; cerdo. Úlcera crónica activa, presenta solución de continuidad epitelial (flecha gruesa), una zona de tejido de granulación sobre la lámina propia (flecha delgada) e infiltrado inflamatorio (cabeza de flecha). Tinción H-E, 400x.

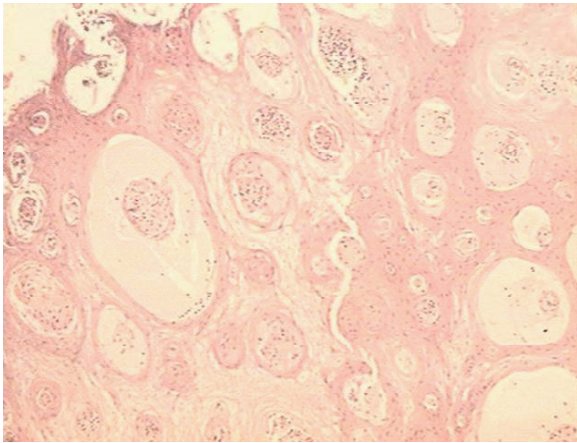


Figura 2. *Pars oesophagea*; cerdo. Gastroesofagitis, presenta hiperplasia epitelial (flecha gruesa), degeneración balonosa (flecha delgada) y pústulas (cabeza de flecha). Tinción H-E, 400x.

Microorganismos encontrados

Al examinar las muestras con ulceración, coloreadas con Warthin-Starry, en 175 (63.63%) se detectó la presencia de microorganismos intensamente teñidos, con morfología fuertemente espiralada y apariencia de tirabuzón (véase Figura 3), éstos correspondieron morfológicamente a los microorganismos previamente descritos como *H. heilmannii* (4, 29) y *Candidatus H. suis* (13, 31, 40) (véanse Tablas 2 y 3). En algunas muestras se encontró un segundo microorganismo más pequeño que el anterior con forma de “S” itálica que se coloreó intensamente con Warthin-Starry y que corresponde morfológicamente con *H. pylori* (6, 22, 28) (véase Figura 4).

Tabla 2. Frecuencia de microorganismos en las lesiones histológicas de cerdos sacrificados en la planta de faenado de Medellín.

Hallazgos microscópicos	Sin <i>Helicobacter</i>		Con <i>Helicobacter</i>		Total	
	n	%	n	%	n	%
Úlcera crónica activa ^a						
Úlcera crónica quiescente ^b	2	50	2	50.00	4	100
Úlcera subaguda ^c	18	48.64	18	48.64	37	100
Úlcera aguda ^d	12	37.50	18	56.25	32	100
Erosión epitelial ^e	8	53.33	7	46.66	15	100
Epitelio intacto ^f	8	53.33	7	46.66	15	100

n: número de muestras evaluadas.

a, b, c, d, e, f: filas con diferente superíndice indican diferencia significativa (p<0.05)

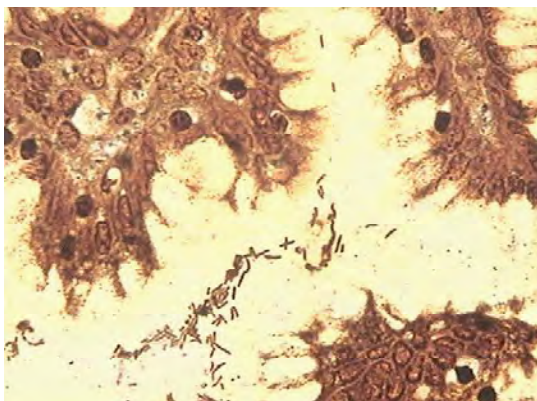


Figura 3. Foseta gástrica; cerdo. Bacteria intensamente espiralada como *Helicobacter heilmannii* (flechas). Tinción Warthin-Starry, 1000x.

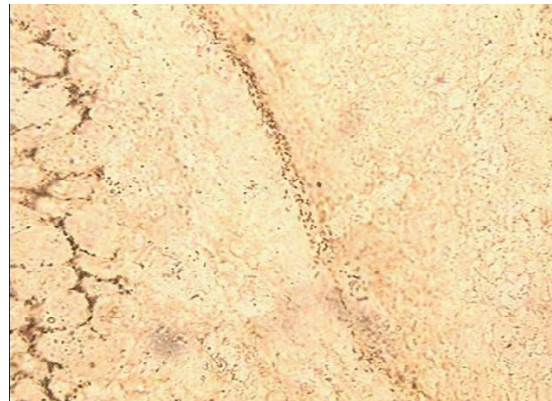

Figura 4. Foseta gástrica; bacteria sigmoide como *Helicobacter pylori* (flechas). Tinción Warthin-Starry, 1000x.

Los microorganismos como *H. heilmannii* o *Candidatus H. suis* se encontraron distribuidos en todas las regiones gástricas (véase Tabla 3), pero su presentación fue significativamente más frecuente en las regiones fúndica y pilórica al compararse con aquellas esofágica y cardial (p<0.05). No se observó diferencia estadísticamente significativa

en cuanto a la cantidad de estos microorganismos entre las cuatro regiones gástricas (p>0.05) (véase Tabla 3). En el estudio no se encontró diferencia estadísticamente significativa entre los diferentes tipos de úlceras para la presentación de dicha bacteria (p>0.05) (véanse Tablas 2 y 4).

Tabla 3. Distribución de *Helicobacter heilmannii* en las cuatro regiones gástricas de los cerdos con ulceración sacrificados en la planta de faenado de Medellín.

Regiones gástricas	Con <i>Helicobacter</i>		Sin <i>Helicobacter</i>		Total	
	n	%	n	%	n	%
Esofágica ^a	10	3.63	265	96.37	275	100
Cardial ^b	36	13.09	239	86.91	275	100
Fúndica (Oxíntica) ^c	98	35.63	177	64.37	275	100
Pilórica ^d	133	48.36	142	51.64	275	100

n: número de muestras.

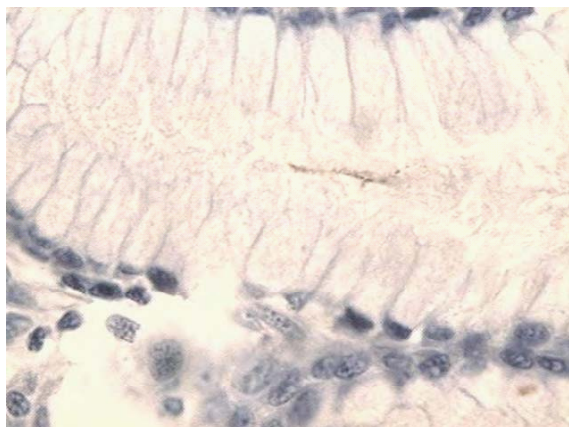
a, b, c, d: superíndices indican diferencia estadística significativa ($p < 0.05$)**Tabla 4.** Hallazgos histológicos y grado de colonización por *Helicobacter heilmannii* en cerdos sacrificados en la planta de faenado de Medellín.

Hallazgos histológicos	Grado de colonización por <i>Helicobacter heilmannii</i>						
	Leve		Moderado-severo		Negativo		Total
	n	%	n	%	n	%	
Úlcera crónica	68	33.00	71	34.46	63	30.58	206
Úlcera subaguda	11	29.72	7	18.91	21	56.75	37
Úlcera aguda	12	37.50	6	18.75	14	43.75	32
Epitelio intacto	3	20.00	4	26.60	8	53.33	15
Con erosión	2	13.33	5	33.33	8	53.33	15

n: número de muestras.

Resultados de inmunohistoquímica

Ambos tipos bacterianos mostraron reacción inmunohistoquímica positiva al ser enfrentados con anticuerpos policlonales anti-*H. pylori*. La tinción inmunohistoquímica estuvo presente en el interior de las fosetas y en las glándulas gástricas donde los microorganismos se evidenciaron con mayor frecuencia (véase Figura 5).

**Figura 5.** Foseta gástrica; cerdo. Coloración positiva para anticuerpos anti - *H. pylori*. Prueba de estreptavidina-biotina-peroxidasa, 1000x.

Discusión

Las lesiones histopatológicas encontradas tanto en los cerdos preulcerados y en los ulcerados en el estudio, sugieren la existencia de un proceso de patogenia común con diferentes etapas, que se inicia con una respuesta epitelial ante una causa desencadenante que no está claramente establecida y que se caracteriza microscópicamente por hiperplasia epitelial, con hiperqueratosis paraqueratótica; posteriormente, se produce espongiosis, que da inicio a degeneración balonosa del epitelio, con la subsecuente formación de vesículas que son pobladas por infiltración inflamatoria polimorfonuclear predominante, originando así pústulas (8). De esta manera, se establece una gastroesofagitis con erosiones epiteliales, que se transforman en úlceras luego que la acidez gástrica actúa sobre la lámina propia epitelial y el tejido conectivo subyacente (véase Figura 2).

En los estómagos evaluados se encontró una mayor proporción de úlceras crónicas con respecto a las agudas y a las subagudas, hallazgo

similar a lo comunicado anteriormente (23). Estas observaciones indican que el proceso de ulcerogénesis se inicia temprano en el ciclo productivo y que posiblemente el destete y los primeros días del levante constituyen fases de alto riesgo para el inicio de la enfermedad.

El patrón morfológico y los cambios inflamatorios de la úlcera gástrica porcina hallados en esta investigación son similares a los que se han observado en el humano, excepto por su localización, que predomina en la *pars oesophagea* en el cerdo y en el bulbo duodenal y la mucosa prepilórica en el humano (3, 14, 28). La diferencia en la localización de la úlcera en las dos especies puede explicarse por la presencia de un epitelio no secretor en la *pars oesophagea* del cerdo, incapaz de producir moco para proteger la mucosa mediante mecanismos de tampón del efecto de la acidez gástrica (2). Los cerdos con ulceración presentan un incremento del moco gástrico, pero éste posee grupos ácidos libres aumentados, que disminuyen la capacidad para proteger la mucosa, lo que conduce a una alteración de la resistencia a la hidrólisis ácida (5). La similitud morfológica entre la úlcera porcina y la humana no implica una patogénesis similar, pero sí sugiere la presencia de mecanismos comunes para su desarrollo (11, 22).

En esta investigación se determinó la colonización natural del estómago por microorganismos espiralados. La evaluación histológica con la coloración de Warthin-Starry reveló la presencia de dos tipos morfológicos de bacterias: la primera, que se caracterizó por su mayor tamaño y su morfología intensamente espiralada, concuerda con las descripciones previas de *H. heilmannii* (4, 27, 28); y la segunda, de menor tamaño y con forma de "S" itálica corresponde morfológicamente con la bacteria que se ha denominado como *H. pylori* (17, 21).

Un estudio reciente determinó que *H. pylori* puede adoptar la misma morfología que *H. heilmannii* bajo condiciones variables de cultivo y sugiere que su diagnóstico utilizando únicamente criterios morfológicos, no es específico para diferenciar las dos especies bacterianas (14). Otros estudios realizados en estómagos porcinos han caracterizado diferentes especies bacterianas

espiraladas (7), tales como: *H. heilmannii* tipo I y tipo II, *H. pylori* y una nueva especie denominada *Helicobacter suis* (10, 22, 38). La técnica de inmunohistoquímica utilizada en este estudio reveló que los dos tipos morfológicos de bacterias encontradas corresponden al género *Helicobacter*, ya que presentaron una reacción positiva al ser enfrentadas con anticuerpos policlonales contra *H. pylori*; esto, unido a las investigaciones anteriores efectuadas por otros autores, en las que se ha inducido experimentalmente la producción de úlceras por *H. pylori* en cerdos libres de patógenos específicos (1, 11, 12) y se ha determinado la asociación entre la detección de la bacteria *H. heilmannii* y la presentación de úlcera gastroesofágica en cerdos de matadero (33, 40), indica que es necesario realizar futuras investigaciones utilizando técnicas específicas para tipificar las especies de *Helicobacter* presentes en los cerdos en Colombia e identificar con precisión los dos tipos morfológicos encontrados en este estudio.

Algunos autores han postulado que la hiperacidez gástrica resultante de los procesos de fermentación gástrica y de la liberación aumentada de hidrogeniones por las células parietales promueven el proceso de ulceración (23); además, dicha hiperacidez facilita la absorción de metabolitos ácidos de la dieta por las células de la *pars esophagea*, causando un daño en la ATPasa sodio-potasio unida a la membrana celular, generando así, niveles elevados de sodio intracelular y un aumento en la retención de líquidos por la célula epitelial, lo que se manifiesta en el desarrollo de cambios morfológicos en el epitelio (2), tales como la degeneración hidrópica y la paraqueratosis encontradas en las muestras tisulares de lesiones ulcerosas y preulcerosas reportadas en esta investigación.

En este estudio los microorganismos similares al *H. heilmannii* o a *Candidatus H. suis* presentaron un grado mayor de colonización en las fosetas gástricas de las regiones pilórica y fúndica, en íntima relación con el aparato de secreción ácida del estómago como lo han informado otros investigadores (3, 7, 28). La colonización con *H. heilmannii* produce respuestas inflamatorias gástricas similares a las producidas experimentalmente por *H. pylori* en lechones y esta última bacteria induce hiperacidez mediante la

formación de amoníaco utilizando la enzima ureasa, causa necrosis de las células calciformes e impide una adecuada sulfatación de la mucina (12, 28). Por lo anterior, no se debe descartar la posibilidad que *H. heilmannii* contribuya al proceso de ulceración potenciando fenómenos de hiperacidez en los porcinos estudiados, sometidos a factores predisponentes o desencadenantes para la ulceración como: sexo, raza, dietas ricas en carbohidratos fermentables y presencia de microorganismos comensales de tipo *Lactobacillus* (22).

Los hallazgos en esta investigación y en otras que se han realizado con el propósito de esclarecer los mecanismos involucrados en el desarrollo de la úlcera gastroesofágica, indican que esta enfermedad es de naturaleza multicausal y que es necesario determinar todas las interacciones existentes entre los factores epidemiológicas predisponentes y aquellos patológicos desencadenantes y, en forma específica, es importante establecer las relaciones que puedan existir entre la naturaleza de la dieta y sus interacciones con los diferentes microorganismos gástricos que históricamente se han encontrado asociados a procesos de ulceración en los porcinos. Este artículo constituye el primer reporte hasta donde conocemos de la colonización de *Helicobacter* spp en cerdos en Colombia y el primer estudio sistemático en caracterizar histológicamente la úlcera gastroesofágica porcina y otras lesiones gástricas en cerdos en matadero en Colombia.

Agradecimientos

Los autores agradecen a la estampilla Universidad de Antioquia por la financiación de esta investigación. A la Empresa Central Ganadera y al personal de la planta de faenado de Medellín por su colaboración en la toma de las muestras. Al Instituto de Patología del Hospital San Vicente de Paúl por su colaboración en el procesamiento inmunohistoquímico.

Referencias

1. Akopyants NS, Eaton KA, Berg DE. Adaptive mutation and colonization during *Helicobacter pylori* infection of gnotobiotic piglets. *Infect Immun* 1995; 63:116-121. [Abstract] [HTML] [Pdf]
2. Argenzio RA, South Worth M. Sites of organic acid production and absorption in the gastrointestinal tract of the pig. *Am J Physiol* 1975; 228:454-460. [Abstract]
3. Banks WJ. Histología veterinaria aplicada. 2nd ed. México: Manual Moderno; 1996.
4. Barbosa AJ, Silva JC, Nogueira AM, Paulino E, Miranda CR. Higher incidence of *Gastrospirillum* sp. in swine with gastric ulcer of the *pars oesophagea*. *Vet Pathol* 1995; 32:134-139. [Abstract]
5. Blackshaw JK, Kelly WR. Effects of gastric ulceration on growth rate of intensively reared pigs. *Vet Rec* 1980; 106:52-54. [Abstract]
6. Borén T, Falk P. *Helicobacter pylori* binds to blood group antigens. *Science Medi*. 1994; 1:28-37. [Abstract]
7. Cantel F, Magras C, Marais A, Federighi M, Megraud F. *Helicobacter* species colonizing pig stomach: molecular characterization and determination of prevalence. *Appl Environ Microbiol* 1999; 65:4672-4676. [Abstract] [HTML] [Pdf]
8. Curtin T, Goetsch GD, Hollandbeek R. Clinical and pathological characterization of oesophagogastric ulcer in swine. *J Am Vet Med Assoc* 1963; 143: 854-860.
9. Davies PR. Gastric ulcer in pigs and humans: comparative aspects of etiology and risk factor. In: Proc AD Leman Swine Conf, Univ Minnesota 1995;129-138.
10. De-Grote D, Van-Dorn LJ, Ducatelle R, Verschuuren A, Haesebrouck F, et al. "Candidatus *Helicobacter suis*", a gastric helicobacter from pigs, and its phylogenetic relatedness to other gastrospirilla. *Int J Bacteriol* 1999; 4:1769-1777. [Abstract]
11. Eaton KA, Morgan DR, Krakowka S. *Campylobacter pylori* virulence factors in gnotobiotic piglets. *Infect Immun* 1989; 57:1119-1125. [Abstract] [HTML] [Pdf]
12. Eaton KA, Morgan DR, Krakowka S. Motility as factor in the colonization of gnotobiotic piglets by *Helicobacter pylori*. *J Med Microbiol* 1992; 37:123-127.
13. Eaton KA, Radin MJ, Krakowka S. An animal model of gastric ulcer due to bacterial gastric in mice. *Vet Pathol* 1995; 32:489-497. [Abstract]
14. Fawcett PT, Gibney KM, Vinette KM. *Helicobacter pylori* can be induced to assume the morphology of *Helicobacter heilmannii*. *J Clin Microbiol* 1999; 37:1045-1048. [Abstract] [HTML] [Pdf]
15. Fox JG, Dangler CA, Sager W, Borkowski R, Gliato JM. *Helicobacter mustelae* associated gastric adenocarcinoma in ferrets (*Mustelae putorius furo*). *Vet Pathol* 1997; 34:125-129. [Abstract] [HTML] [Pdf]
16. Fox JG, Yan LL, Dewhirst FE, Paster BJ, Shames B, et al. *Helicobacter bilis* sp. nov., a novel *Helicobacter* species isolated from bile, livers, and intestines of aged, inbred mice. *J Clin Microbiol* 1995; 32:445-454. [Abstract] [HTML] [Pdf]

17. Fox JG, Dewhirst FE, Tully JG, Paster BJ, Yan L, et al. *Helicobacter hepaticus* sp. a microaerophilic bacterium isolated from livers and intestinal mucosa scrapings from mice. J Clin Microbiol 1994; 32:1238-1245. [Abstract] [HTML] [Pdf]
18. Genta RM, Gürer IE, Graham DY, Krishnan B, Segura AM, et al. Adherence of *Helicobacter pylori* to areas of incomplete intestinal metaplasia in the gastric mucosa. Gastroenterol 1996; 111:1206-1211. [Abstract]
19. Graham DY, Go MF. *Helicobacter pylori*: estado actual. Infectología 1994; 14:65-69.
20. Hill JE, Khanolkar SS, Stadtländer CT. Gastric ulcer associated with a *Helicobacter*-like organism in Jaguar (*Felis concolor*). Vet Pathol 1997; 34:50-51. [Abstract] [HTML] [Pdf]
21. Kelly SM, Pitcher MCL, Farmery SM, Gibson GR. Isolation of *Helicobacter pylori* from feces of patients with dyspepsia in the United Kingdom. Gastroenterol 1994; 107:1671-1674. [Abstract]
22. Krakowka S, Eaton KA, Rings DM. Occurrence of gastric ulcer in gnotobiotic piglets colonized by *Helicobacter pylori*. Infect Immun 1995; 63:2352-2355. [Abstract] [HTML] [Pdf]
23. Krakowka S, Eaton KA, Rings DM, Argenzio RA. Production of gastroesophageal erosions and ulcer (GEU) in gnotobiotic swine monoinfected with fermentative commensal bacteria and fed high-carbohydrate diet. Vet Pathol 1998; [35:274-282. [Abstract] [HTML] [Pdf]
24. Krakowka S, Morgan DR, Kraft WG, Leunk RD. Establishment of gastric *Campylobacter pylori* infection in the neonatal gnotobiotic piglet. Infect Immun 1987; 55:2789-2796. [Abstract] [HTML] [Pdf].
25. Makinde MO, Obwolo MJ. Abattoir survey of gastric ulcer in pigs in Zimbabwe. Zimb Vet J 1990; 21:116-123. [Abstract]
26. Mendes EN, Queiroz DM, Rocha GA, Moura SB, Leite VH, et al. Ultrastructure of a spiral microorganism from pig gastric mucosa "*Gastrospirillum suis*". J Med Microbiol 1990; 33:61-66. [Abstract]
27. Mesa RC. Avances sobre *Helicobacter pylori*. En: Universidad de Antioquia (eds). Tópicos de infectología. Medellín: Universidad de Antioquia; 1994. p.87-96.
28. Morgan DR, Fox JG, Leunk RD. Comparison of isolates of *Helicobacter pylori* and *Helicobacter mustelae*. J Clin Microbiol 1991; 29:395-397. [Abstract] [HTML] [Pdf]
29. Morgner A, Lehn N, Andersen LP, Thiede C, Bennedsen M, et al. *Helicobacter heilmannii*-Associated primary gastric low-grade MALT lymphoma: complete remission after curing the infection. Gastroenterology 2000; 118:821-828. [Abstract]
30. O'Brien JJ. Gastric ulcer. In: Lemans AD. Disease of Swine. 6th ed. Ames: Iowa state University Press; 1986. p.725-736.
31. Otto G, Hazell SH, Fox JG, Howlett CR, Murphy JC, et al. Animal and public health implications of gastric colonization of cats by *Helicobacter*-like organism. J Clin Microbiol 1994; 32:1043-1049. [Abstract] [HTML] [Pdf]
32. Queiroz DM, Rocha GA, Mendes EN, Lage AP, Carvalho AC, et al. A spiral microorganism in the stomach of pig. Vet Microbiol 1990; 24:199-204. [Abstract]
33. Queiroz DM, Rocha GA, Mendes EN, De Moura SB, Rocha AM, et al. Association between *Helicobacter* and gastric ulcer disease of the *pars oesophagea* in swine. Gastroenterol 1996; 111:19-27. [Abstract]
34. Reis JC, Sobestiansky J, Mores N, Emilz M. Úlcera gástrica como causa de Morte e como achado de necropsia em três rebanhos suínos. Arq Bras Med Vet Zoot 1991; 43:525-533. [Abstract]
35. Rocha GA, Queiroz DM, Mendes EN, Lage AP, Barbosa AJ. Simple carbolfuchsin staining for demonstrating *C. pylori* and other spiral bacteria on gastric mucosa. J Clin Pathol 1989; 42:1004-1005. [Abstract] [HTML] [Pdf]
36. Rodríguez BJ, Aranzazu D, Valencia F, Franco OI, Ortiz LC. Frecuencia de lesiones gástricas halladas post mortem en cerdos de la ciudad de Medellín (Colombia). Rev Colomb Cienc Pecu 2008; 21:219-227. [Abstract] [HTML] [Pdf]
37. Sierra F, Pabón D. *Helicobacter pylori*: un dogma que nace. Med Lab 1997; 7:425-439. [Abstract]
38. Vaira D, Ferron R, Negrini R, Cavazzini J, Holron C, et al. Detection of *Helicobacter pylori* like organism in the stomach of some food-source animal using a monoclonal antibody. Ital J Gastroenterol 1992; 24:118-184. [Abstract]
39. Wesley YV, Suarez D. Recovery of *Helicobacter*-like organism from slaughterhouse swine. Res Invest Report 1996; 1:1-6. [Abstract]
40. Yeomans ND, Kolt SD. *Helicobacter heilmannii* (formerly *Gastrospirillum*): Association with pig and human pathology. Gastroenterol 1996; 111:244-247. [Abstract]