

## ARTÍCULO ORIGINAL

**Método para el análisis histopatológico de especímenes del cervix, obtenidos por radio cirugía.**

**Method for the hystopathological analysis of the cervix specimen, obtained through radio surgery**

Dr. Alfredo B. Quiñones Ceballo<sup>1</sup>, Dra. Martha María Chávez Valdivia<sup>1</sup>, Dra. Caridad Socorro Castro<sup>1</sup>, Dra. Ileana Franco Zunda<sup>1</sup>.

<sup>1</sup> *Especialista de I Grado en Anatomía Patológica. Hospital Provincial Universitario "Dr. Gustavo Aldereguía Lima" . Cienfuegos.*

## RESUMEN

**Fundamento:** La radio-cirugía recientemente introducida en nuestro medio hospitalario como método para tratar las lesiones malignas curables del cervix, constituyó un reto para los anatomopatólogos por la distorsión histológica que puede causar. **Objetivo:** Describir un método para el manejo e interpretación de los especímenes de biopsia de cuello uterino, obtenidos por radio-cirugía. **Métodos:** Se estableció un flujo de acciones coordinadas en el manejo, sobre 162 biopsias de cervix, desde la toma de muestra hasta el diagnóstico final durante un período de 2 años. **Resultados:** Este método facilita la interpretación y la ubicación topográfica de las lesiones, de manera que esclarece el pronóstico. Ha sido evaluado y avalado como satisfactorio por su utilidad, fácil aplicación, poco costo, seguridad, confiabilidad diagnóstica y de pronóstico. **Conclusión:** Este nuevo método para el análisis de especímenes de cervix obtenidos por radiocirugía resulta efectivo y poco costoso.

**Palabras clave:** Radiocirugía, Neoplasmas del cuello uterino /diag, Biopsia

## ABSTRACT

**Background:** Radio-surgery recently introduced in our hospital environment as a method to treat curable malignant lesions of the cervix, constituted a challenge for all the anatomopathologists for the histological distortion it may cause. **Objective:** To describe a method for the management and interpretation of the

biopsy specimen of the neck of the uterus, obtained by radio-surgery. **Methods:** a flow of coordinated actions was established in the management, on 162 cervix biopsies, from sample taking to final diagnosis during a two years period. **Results:** This method facilitates the interpretation and topographic location of the lesions, in a way that it clears out the forecasting. It has been evaluated and vouched as satisfactory for its usefulness, easy application, low expense, security, and diagnostic and forecasting confidence.

**Key words:** Radiosurgery, Biopsy, Cervix Uteri, Neoplasms

## INTRODUCCIÓN

El cáncer cervical provoca la muerte de casi un cuarto de millón de mujeres al año en el mundo, esta afección como problema importante de salud, acusa tasas de mortalidad que varían en el orbe.<sup>(1, 2, 3)</sup>

En Cuba, la mortalidad por esta causa se ha comportado en forma decreciente gracias al desempeño sostenido del Programa Nacional de Detección Precoz del Cáncer Cérvico – Uterino.<sup>(4- 8)</sup>

De acuerdo con los nuevos conocimientos sobre las lesiones intraepiteliales preinvasoras del cuello uterino, el tratamiento se ha hecho más racional y ha tenido muchas modalidades con el objetivo de simplificarlo.<sup>(4- 13)</sup>

En 1990, Shlomo Mor-Yosef propuso que el procedimiento radio-quirúrgico de escisión con asa podía utilizarse también como un procedimiento diagnóstico para reemplazar la conización tradicional con bisturí.

**Recibido:** 22 de febrero de 2006;

**Aprobado:** 21 de abril de 2006.

## Correspondencia

Dr. Alfredo B. Quiñones Ceballo

Hospital Provincial Universitario "Dr. Gustavo Aldereguía Lima" . Cienfuegos.

Este método tuvo una seria objeción por el daño de los bordes producido por el paso del asa diatérmica que impedía la lectura de estos e hizo caer en el olvido la propuesta <sup>(6)</sup>.

El uso de las escisión con asa en el tratamiento de las neoplasias intraepiteliales cervicales (NIC) mostró, en los reportes iniciales, artefactos de coagulación que interferían con la lectura histológica de los bordes de recepción en el ectocervix en el 32 % y en el endocervix en el 44 % de los casos, dificultando el diagnóstico en una escisión completa de la lesión; otra seria objeción al inicio fue la alta frecuencia de compromiso de los bordes de sección ectocervical y endocervical <sup>(14- 17)</sup>. Sin embargo en la escisión con asa del exocervix y la escisión con asa grande de la zona de transformación, tienen popularidad creciente para extirpar lesiones sospechosas proporcionando al mismo tiempo una herramienta de diagnóstico y tratamiento.

Los patólogos han tenido que enfrentar agudas aristas en relación con la calidad y la estructura fragmentada o multifragmentada del espécimen de biopsia que reciben a partir de este proceder quirúrgico; dificultad no enfrentada hasta estos momentos con el cono obtenido por la técnica convencional por bisturí, de donde se obtienen especímenes en un solo fragmento que facilitan el manejo y la localización de las lesiones. <sup>(13-23)</sup>.

Con la radio-cirugía puede observarse distorsión histológica. Esta problemática fue hasta este momento desconocida, ella es sin duda un reto para el patólogo <sup>(2, 9, 15, 24, 25)</sup>.

La introducción en nuestro medio del método radio-quirúrgico, para tratar las neoplasias cervicales curables, nos motivó a enfrentar el reto desarrollando un método para el manejo e interpretación de los especímenes de biopsia de cuello uterino, obtenidos por radio-cirugía (MECOR). El presente trabajo tiene como objetivo la descripción de dicho método.

## MATERIALES Y MÉTODOS

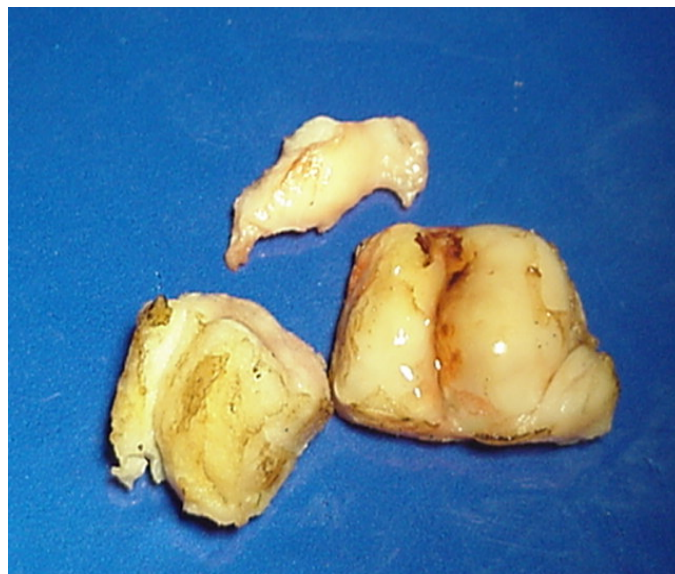
De forma prospectiva en el transcurso de los años 2004 y 2005, con la puesta en marcha en el Hospital Universitario "Dr. Gustavo Aldereguía Lima" de Cienfuegos, del tratamiento radio-quirúrgico con asa diatérmica, se obtuvieron en la sala de radio-cirugía, los especímenes de 162 pacientes con lesiones neoplásicas cervicales en estadio precoz. Para desarrollar el trabajo, en todos los casos las piezas obtenidas por los cirujanos se entregaron al anatomopatólogo en la sala de radio-cirugía para ser procesadas según el método creado para el manejo de estos especímenes.

### Método:

Los especímenes radio quirúrgicos obtenidos se lavan cuidadosamente en suero fisiológico y luego en solución acuosa de ácido acético al 3 % con el fin de eliminar de la superficie sangre y moco.

Se realiza entonces la apertura al cono utilizando tijera recta y pinza de disección, y al fragmento del canal

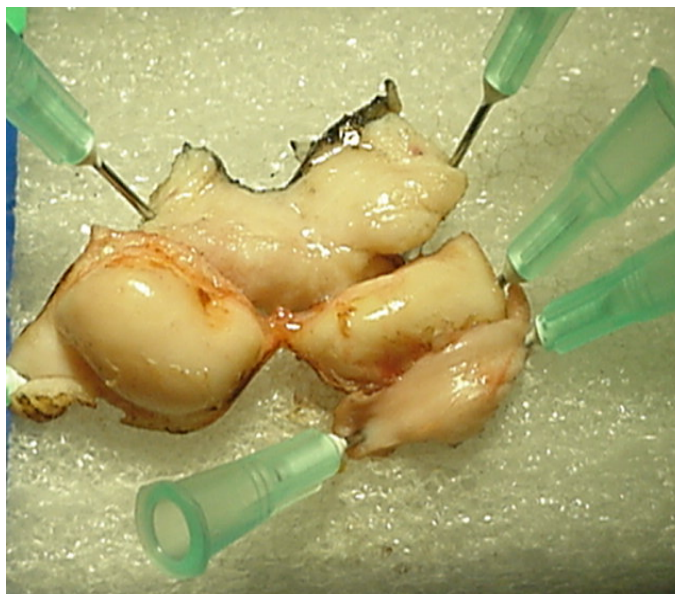
adicional para exponer la superficie epitelial en ambos y facilitar el proceso de la fijación.



**Figura No. 1:** Espécimen radio-quirúrgico.

Se organizan anatómicamente y se adjuntan las lonjas, para reproducir el todo del espécimen con el fin de garantizar la orientación diagnóstica, los fragmentos ensamblados se colocan sobre el soporte de madera o poli espuma fijándolos con agujas número 22 recuperadas estériles.

Se tiñen los bordes de sección quirúrgica con tinta china, aplicándola con pincel de pelo suave número 00, colocándolo oblicuamente a la cara de sección, para impedir que el exceso de tinta manche el epitelio; este proceder facilita el reconocimiento del límite de sección en la observación microscópica.



**Figura No. 2:** Ensamblado de los fragmentos del espécimen y marcaje del límite de sección quirúrgica con tinta china.

Puede desplazarse este paso al momento de la descripción macroscópica, cuando la fijación del espécimen se ha completado, aprovechando el aumento de consistencia que el tejido adquiere, pues en estas condiciones ofrece un campo donde ejecutar la maniobra con más facilidad. Debe secarse con cuidado antes de teñir con tinta china el límite de sección quirúrgica.

Los fragmentos organizados y sujetos al soporte, son depositados en un recipiente de boca ancha con los fragmentos mirando al fondo del frasco. Ha de colocarse sobre el soporte que flota en el líquido fijador gasa quirúrgica o algodón, para garantizar su inmersión total en formaldehído al 10 % en el que se mantendrán durante 24 horas en fijación.

Al día siguiente se realiza la descripción macroscópica del espécimen en relación con los datos generales de su anatomía y sus accidentes morfológicos. Cuidado especial dedicamos a definir y medir la porción de canal endocervical que acompaña la pieza, se consideran suficiente los que miden desde 0,7 cm hasta 1,5 cm longitud, máxima medida que puede alcanzar el canal (1,2).

Se anotan los detalles anatómicos según la zona en la cual se presentaron, tomando como base para ello la organización de los fragmentos sobre el soporte.

Previamente secados con gasa doble los especímenes se colocan sobre papel en igual orden del ensamblado para ser usados como plantillas de dibujo. Se marca la periferia con lápiz B afilado, se destaca con línea más gruesa el borde que corresponde en el dibujo al límite de sección quirúrgica marcado en la pieza con tinta china, de este modo confeccionamos el mapa del espécimen que adicionamos al informe de la biopsia, como instrumento orientador en la topografía de las lesiones al realizar el diagnóstico.

Cada uno de los fragmentos es señalado con una letra alfabética según el número de ellos, con el objetivo de reconocerlos con facilidad.



Figura No. 3 Mapa del espécimen

Se realizan cortes seriados con espesor de 3mm, en dirección vertical y transversal al eje mayor de cada fragmento y de izquierda a derecha.

Se obtiene un número determinado de muestras en el estudio total del espécimen y cada uno se identifica con la letra asignada, su número de orden y el de la biopsia; para así pasarlos al proceso convencional de preparación para la microscopía.



Figura No. 4. Selección de cortes histológicos.

La marca con tinta china, practicada sobre el límite quirúrgico, funciona como control de calidad de los cortes histológicos, ella acompaña a las muestras hasta la observación microscópica e indica que el corte abarcó la totalidad de la muestra. Se retornan para nuevos cortes los que no cumplan con este parámetro de calidad.

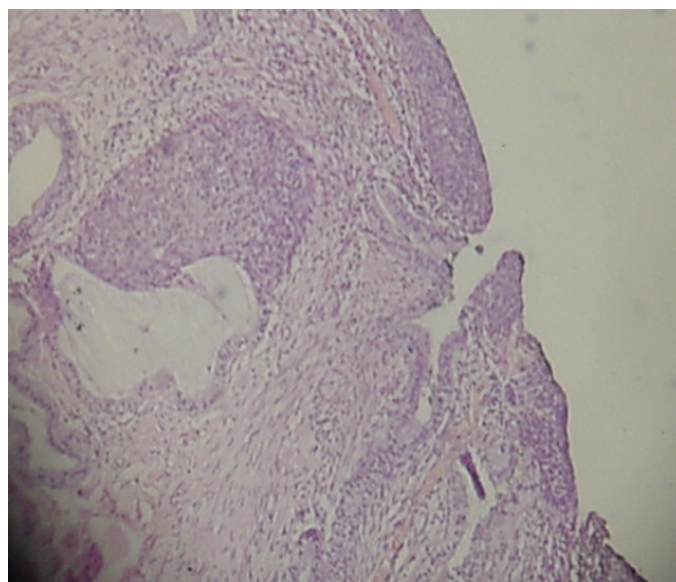


Figura No. 5. Imagen histológica de límite quirúrgico marcado con tinta china

La observación y diagnóstico histológico se realizó con microscopio óptico marca Olympus modelo CH2 B 145, por un especialista en Anatomía Patológica y un residente entrenado, auxiliado con los mapas de los especímenes confeccionados para cada caso.

#### Recursos humanos y materiales:

Humanos: Un especialista de I Grado en Ginecología y Obstetricia y uno en Anatomía Patológica, un anatomopatólogo en especialización, un técnico en histopatología

Materiales: Pinza de disección sin dientes, tijera recta mediana, suero fisiológico, solución acuosa al 3 % de ácido acético glacial, frascos de cristal transparente de boca ancha, solución acuosa de formaldehído al 10 %, soportes rectangulares de madera o poliespuma de 6 por 4 cm, algodón o gasa quirúrgica, agujas número 22 recuperadas y estériles, bisturí número 23 con su mango, tinta china negra, pincel de pelo suave número 00, lápiz de grafito B, hoja de papel y cartulina de color claro, cápsulas metálicas o plásticas para el proceso técnico, alcohol etílico al 95 %, alcohol etílico absoluto, diferenciador, xilol, parafina histológica (56-60 C°), láminas porta y cubre objeto, solución de Hematoxilina de Harris, solución acuosa de Eosina, bálsamo del Canadá.

Equipos: Dispensador de parafina, micrótomo vertical, procesador automático de tejido, microscopio óptico, estufa.

#### RESULTADOS

Como respuesta al reto que el tratamiento radioquirúrgico ofreció a los patólogos surge en nuestro medio el método para el manejo de especímenes del cervix obtenidos por radio-cirugía, que se aplica como parte de los servicios que ofrece el Departamento de Anatomía Patológica del Hospital Universitario "Dr. Gustavo Aldereguía Lima" de Cienfuegos desde el año 2004.

Se ha empleado este método de trabajo a 162 especímenes del cervix, que representan el 100 % de los exámenes remitidos desde la sala de radio-cirugía en el período de estudio.

Fue posible desarrollar el flujograma de trabajo en todos los casos; se logró satisfacción de nuestros clientes internos y elevada confiabilidad diagnóstica con la aplicación del método.

Conclusión: Comenzando en la sala de radio-cirugía hasta el laboratorio de patología, el método para el manejo de especímenes del cervix obtenidos por radio-cirugía (MECOR), finaliza en la platina del microscopio, donde ofrece su definitivo beneficio en la interpretación de la biopsia actuando como vehículo clarificador topográfico de las lesiones y como instrumento para el control de la calidad.

#### DISCUSIÓN

Los autores consultados no brindan un método específico para el manejo de los especímenes radioquirúrgicos del cervix; por el contrario se describen en sus inicios numerosos tropiezos en su estudio, producto de la fragmentación o multifragmentación de los especímenes; se reporta un importante número de neoplasias en los bordes quirúrgicos, sobre todo en aquellos casos entregados con mayor número de fragmentos, que interfieren en cierto modo con la calidad del diagnóstico anatomo-patológico (3,15, 18, 19, 20).

El método para el manejo de especímenes del cervix obtenidos por radiorugía (MECOR), al mostrar el mapa de cada espécimen ofrece la relación anatómica entre los fragmentos y también la ubicación de cada una de las lesiones, permitiendo una completa y correcta interpretación del resultado; por ello repercute no solo en la calidad del diagnóstico sino también en el pronóstico de las pacientes.

La tinta china colocada para teñir los límites quirúrgicos, los hace inconfundibles con las numerosas secciones quirúrgicas que posee el espécimen, además ofrece ventaja al patólogo por el rápido y fácil reconocimiento de estos para diagnosticar presencia o no de neoplasia en esta ubicación. La marca funciona a la vez como indicador de calidad, ella contribuye a disminuir el tiempo de estadía de la biopsia en el laboratorio porque permite conocer con rapidez y facilidad si se realizó el corte completamente.

#### REFERENCIAS BIBLIOGRÁFICAS

1. Cotran RS, Kumar V, Collins T. Robbins. Patología estructural y funcional. Mexico, DF: McGraw-Hill Interamericana; 2000.p.1059-68.
2. Richard RM. Precusores del cáncer cervical y su manejo. En: Rock JA, Thompson JD. Ginecología Quirúrgica. 8<sup>va</sup>. Ed. Buenos Aires: Panamericana, SA; 1998.p. 1410-1436.
3. Kainz C, Tempfer C, Sliutz G. Radiocirugía en el manejo de las neoplasias intraepiteliales cervicales. J Reprod Med. 1996 ; 41:406-414.
4. Cuba. Ministerio de Salud Pública. Programa Nacional del cáncer cérvico uterino. Ciudad de La Habana:Editorial de Ciencias Médicas; 2001.
5. Torres Lobatón A, Valdespino Gómez VM, Morales Loredó R, Fernández Colchero R, Sofía Barbosa V. Cáncer cérvico uterino invasor. Estado actual del tratamiento quirúrgico en el servicio de oncología, Hospital general de México s. s. a (Un análisis de 605 pacientes). Rev Cirug y Ciruj Astra Mex. 1998; 66(3):92-102.
6. Uzcátegui Salas CL, De Inglesias AB, Dávila Arriaga D. Cono cervical por radio cirugía. Alternativa en el diagnóstico

- y tratamiento de las neoplasias preinvasoras. Rev Obstet Ginecol Venez .1997 ; 57 (2) : 97-104.
7. Martínez Hernández H, Botella Llusión J, González Merlo J, Nogales Fernández F, Escudero Fernández M, Heliarz Martínez MA. Carcinomas circulares infiltrantes. Rev de Ginecol Obstet. 2001; L III ( 8 ): 39 -46.
  8. Hoyos E, Arago M, Salasar M. Manejo conservador de la neoplasia intraepitelial cervical de alto grado. Art Orig Repertorio de Med y Cirug. 2002; 11(3): 22-26.
  9. Torrientes Hernández B, Valdés Álvarez O. Enfermedades venéreas. Las neoplasias de cuello uterino (NIC). [en línea]. 2002. Disponible en: [www.farmakos.com/enfermedades-venéreas.htm](http://www.farmakos.com/enfermedades-venéreas.htm).
  10. Torres Lobatón A, Román Bassaure E, Hernández Aten D, Piojo Herrera G, Flores Villa J, Barra García R. Carcino-Carcinoma de endometrio. Causas del fracaso terapéutico en 69 pacientes. Rev Cirug y Ciruj Astra Mex. 1993; 66 (2):49-69.
  11. Arends MJ. Aetiology, pathogenesis and pathology of cervical neoplasia. J Clin Pathol. 1998; 96-103.
  12. Martín Loeches AM, Asins E, Llixoma J, Aznar I, Bernabeu JR, Gresa M. Influencia del grado de diferenciación tumoral en el pronóstico de las pacientes afectas del cáncer del cuello uterino tratados mediante cirugía radical. Acta Ginecol.1999;LVI(8):25-30.
  13. Boonstra H, Aalders JG, Koudstaal J. Minimum extensión and appropriate topographical position of tissue destruction for treatment of cervical intraepithelial neoplasia. Obstet Gynecol. 1990 ; 75 :227.
  14. Bornstein J, Yaakov Z, Pascal L. Decisión-making in the colposcopy clinic, a critical analysis. Eur J Obstet and Gy-Gynecol Reproduc Biol. 1999;85:219-24.
  15. Gonzáles Mazuelo A, Villota Cadena OV, Echevarría LG. ¿Puede usarse radio cirugía para las conizaciones diagnósticas?. Estudio comparativo con la técnica tradicional con bisturí frío. Rev Colomb Obst Ginecol. 1998; 49 (1): 11 -16.
  16. Prediville W, Cullimore A. Loop Excision of the transformation Zone(LLETZ). A new method of management for women with cervical intraepithelial neoplasia. Br.J Obstet Gynecol. 1989;96:54-60.
  17. Cecil Wright V. The geometry of cervical intraepithelial neoplasia. An Applied Guide to its Removal. Basic and advanced. Colposcopy 1999; (19): 1-7.
  18. González DI, Zahn CM, Retzlöff M G. Recurrence of dysplasia after loop electrosurgical excisión procedures with long- term fallow-up. Am J Obstet Gynecol. 2001 ; 184(3):315-21.
  19. Torrientes Hernández B, Valdés O, Lugo Sánchez AM. Valor de la electro cirugía como tratamiento conservador del carcinoma in situ del cuello uterino. Rev Cubana Obstet Ginecol. 2002 ;28(2): 18-24.
  20. Del Priore G, Gilmore PR, Maag T. Colposcopic biopsics versus loop electrosurgical excisión procedure cone histology in human inmunodeficiency virus-positive women. J Repeor Med. 1996 ; 41(9):653-7.
  21. Cecil Wright V. Loop Electrosurgical Procedures for Treatment of cervical intraepitelial neoplasia: Principles and Results. Colposcopy. 1995; (20): 1-30.
  22. Martín Loaches AM, Asins E, Llixoma J, Aznar I, Cazorla E, Bernabeu JR. La invasión endometrial como factor pronóstico en el cáncer de cuello en estadios precoces. Ginecol Obstet .2000; LVII (5):31-36.
  23. Williams D L, Dietrich C, Mc Broom J. Endocervical curettage when colposcopic examinación in satisfactory and normal. Obstet Gynecol. 2000 ; 95(6 pt1):801-3.
  24. Huang LW, Hwang JI. A comparison between loop electrosurgical excision procedure and cold knife conización for treatment of cervical dysplasia a residual disease in a subsequent hysterectomy specimen. Gynecol Oncol. 1999 ; 73(1):12-5.
  25. Maycaux E J , Harper M B. Loop electrosurgical excisional procedure. J Fam Pract. 1993 ; 36(5):484-5.