

## Neuropatía óptica isquémica no arterítica y sildenafilo (Viagra): ¿causa o coincidencia?

M.J. de Timoteo Barranco<sup>1</sup>, E. Rusiñol Rodríguez

1- Especialista en Oftalmología

2 - Licenciada en Medicina

*Palabras clave:* disfunción eréctil; neuropatía óptica, inhibidores de la 5-fosfodiesterasa; sildenafilo.

*Key words:* erectil dysfunction; optic neuropathy; phosphodiesterase type 5 inhibitors; sildenafil citrate.

### Caso clínico

Paciente varón de 58 años que acudió a consulta por presentar un cuadro de pérdida visual del hemicampo superior en el OD, de 24 horas de evolución. Entre sus antecedentes personales se destacaba HTA leve (150/90 mmHg), niveles de colesterol total en el límite alto (215 mg/dL) y tratamiento de tres comprimidos semanales de Sildenafil 50mg desde hacía dos meses.

En la exploración oftalmológica del OD se observó alteración del campo visual superior y defecto pupilar aferente con medios transparentes. En el examen fundoscópico se apreció edema de papila superior. La campimetría confirmó la presencia de hemianopsia altitudinal unilateral (Figura 1) y la angiografía fluoresceínica mostró hiperfluorescencia en los sectores temporal y nasal superior (Figura 2). Los niveles de VSG estaban en el límite de la normalidad y la PCR fue de 6'3mg/dl. Los estudios complementarios como la RMN cerebral, el ECO Doppler carotídeo y la biopsia de la arteria temporal fueron totalmente normales. Los Potenciales Evocados Visuales mostraron presencia de neuropatía axonal del nervio óptico derecho, diagnosticándose al paciente de NOIANA.

### Comentario

Los fármacos inhibidores específicos de la fosfodiesterasa tipo 5 son útiles en el tratamiento de la disfunción eréctil (Sildenafil, Vardenafilo y Tadalafilo). En todos ellos se han descrito alteraciones oculares. El cambio de percepción de colores, los episodios de visión borrosa transitoria, la hiperemia, el dolor ocular, la fotofobia y las alteraciones en la percepción de la luz, se clasifican como efectos dosis dependiente y su incidencia se correlaciona con los niveles en san-

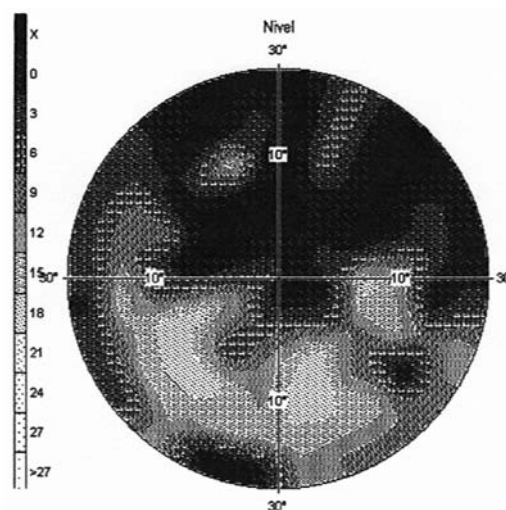


Fig. 1 Hemianopsia altitudinal superior del campo visual derecho.

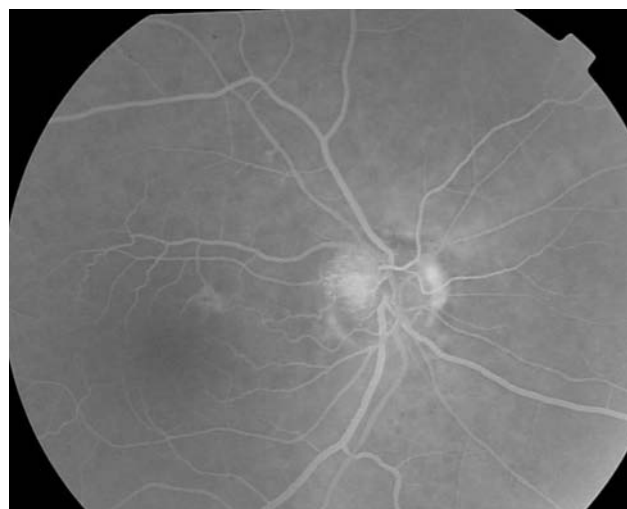

Fig. 2 Hiperfluorescencia de la mitad superior de la papila óptica derecha durante la angiografía fluoresceínica.

gre del fármaco. Sin embargo, el papel de estos agentes en la aparición de NOIANA es controvertido y parece no ser dosis dependiente<sup>1</sup>. La NOIANA no está relacionada con la inflamación de las arterias.

Se presenta debido al déficit de la circulación de las arterias ciliares posteriores cortas de la cabeza del nervio óptico causando su infarto.

La incidencia aumenta con la edad y mantiene una fuerte asociación con los factores de riesgo cardiovascular como HTA, DM, dislipemia, tabaquismo, anemia, hipotensión nocturna y apnea del sueño<sup>2</sup>. Otro factor de riesgo de aparición de esta neuritis es la presentación del llamado “disc at risk” o “crowded disc” que se caracteriza por la presencia de una excavación fisiológica muy pequeña o ausente, de modo que el hacinamiento de las fibras nerviosas en un canal escleral reducido predispone al síndrome compartimental<sup>3</sup>.

La NOIANA se ha asociado al uso de PDE5i en pacientes con disfunción eréctil<sup>4</sup>. No se ha podido establecer una relación causal debido al importante número de pacientes que utilizan este tipo de fármacos y el limitado número de casos de neuropatía descritos. Ante una brusca disminución de AV, es necesario suspender la toma de PDE5i y remitir al paciente al oftalmólogo. Los médicos que prescriban el fármaco, deben informar a los pacientes sobre los posibles efectos adversos, incluso contraindicando su uso

en aquellos con antecedente personal de NOIANA previa.

En la anamnesis oftalmológica de pacientes con sospecha de neuropatía isquémica anterior se debe investigar el uso de fármacos que predispongan su aparición. Muchos de los afectados son reticentes a dar información voluntaria sobre el uso de PDE5i debido al estigma asociado a la disfunción eréctil.

## Bibliografía

- 1 Fraunfelder FT, Fraunfelder FW. Drug-induced ocular side effects. 5th ed. Woburn, MA. Butterworth-Heinemann, 2001:824
- 2 Laties A, Sharlip I: Ocular safety in patients using sildenafil citrate therapy for erectile dysfunction. J SexMed 2006, 3:12–27.33.
- 3 Pomeranz HD, Smith KH, Hart WM Jr et al. Sildenafil-associated Anterior Ischemic Optic Neuropathy. Ophthalmology 2002;109:584-587.
- 4 Pomeranz HD, Bhavsar AR. Nonarteritic ischemic optic neuropathy developing soon after use of sildenafil (viagra): a report of seven new cases. J Neuroophthalmol 2005, 25:9–13.28.

