

## Fractura bicondílea abierta de las ATM

A. Cañellas Trobat<sup>1</sup>, M. Morey Mas<sup>2</sup>, M. Ramos<sup>2</sup>, A. Cañellas Ruesga<sup>3</sup>

1- Servicio de Cirugía Ortopédica y Traumatología. Hospital General Mateu Orfila. Maó. Menorca

2- Servicio de Cirugía Máxilo-facial. Hospital U. Son Dureta. Palma de Mallorca

3- Servicio de Rehabilitación. Hospital General Mateu Orfila. Maó. Menorca

*Palabras clave:* fractura abierta, cóndilo mandibular, bloqueo intermaxilar, ATM

*Key words:* open fracture, condylar mandibular process, closed fixation, TMJ

### Caso clínico

Paciente de 37 años de edad que sufre un accidente de tráfico con caída de su bicicleta tras un frenazo brusco. Atendida en el Servicio de Urgencias de nuestro hospital presentando una herida incisocontusa transversal profunda en el mentón, parte posterior de la protuberancia o retro-gnathion (fig.1). Nos relata su aterrizaje sin tiempo por amortiguar el impacto con las manos y en uso de su casco protector.

Tras la caída, presenta dolor en la mandíbula y en el área preauricular derecha o pretrago al abrir la boca, con sensación de desajuste mandibular y crujido fino. No hubo pérdida de conocimiento –compromiso de conciencia-, vómito, ni mareo. Antecedentes sin interés. Esc. Glasgow 15/15. No déficit neurológico ni focalidad cervicobraquial. Otorragia derecha por supuesta rotura timpánica.

### Exploración y diagnóstico

Llama la atención en la inspección, el abultamiento preauricular asimétrico de la articulación tèmporo-mandibular (ATM) izquierda, muy dolorosa a la presión pretragiana, que se torna exquisito y superficial al poco tiempo; apertura bucal y oclusal activos aunque limitados, puede hablar y deglutir con bastante facilidad. Silencio condíleo positivo bilateral. Tope molar posterior<sup>1,7,9</sup>.

Al cierre dentario la oclusión perdió su simetría, con mordida abierta anterior y, el evidente retrognatismo traumático clínico, confirmado posteriormente en la radiología simple (fig. 2) con un aumento progresivo del dolor que dificulta ya la exploración<sup>1,2</sup>. Se realiza de urgencia la sutura cutánea y se practican las radiografías simples, no siendo del todo significativas por el grado de las lesiones que presenta. No afectación clínico-radiográfica cráneo-cervical, si

bien se le aplica collarín cervical semirrígido por discreta hipertonia del trapecio izquierdo. La tomografía axial computada, evidencia: a) una fractura cizallada lineal oblicua –en hachazo- a nivel del cuello dela apófisis condilar derecha –región del proceso

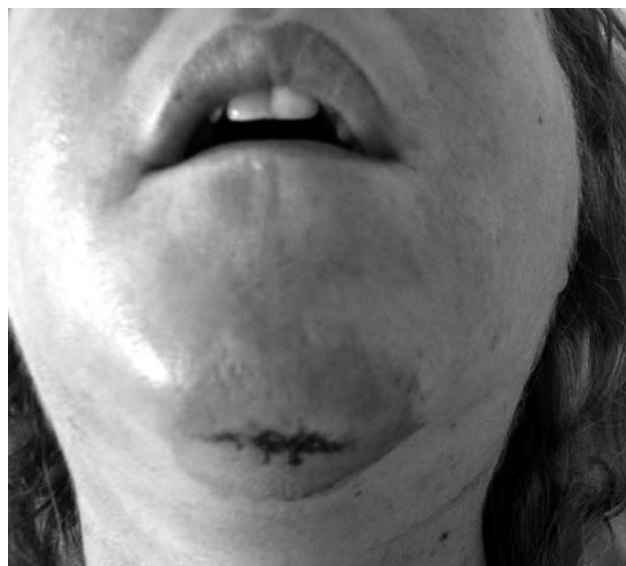
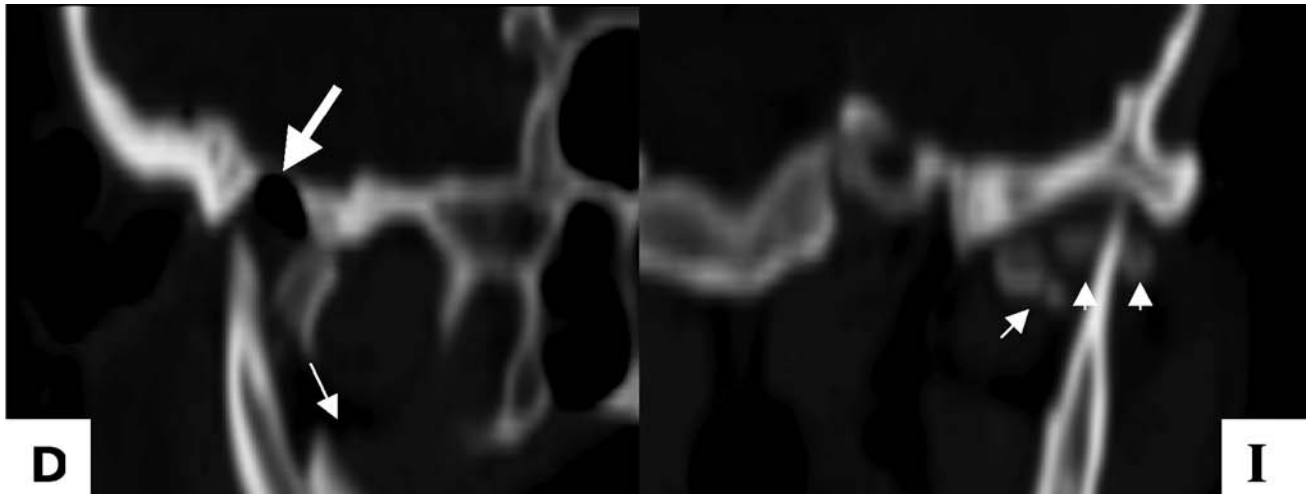


Fig. 1

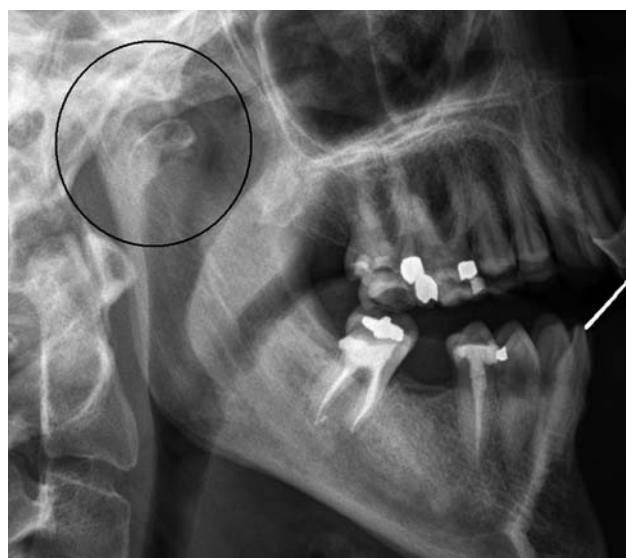

Fig. 2



Figs. 3 y 4.- Tomografías de ambas lesiones descritas en el texto.  
 Flecha gruesa, la ocupación aérea de la cavidad derecha.

condilar, extracapsular-, restando la cabeza que cae medialmente y, una ocupación de gran burbuja de aire en la concavidad articular, signo de la excepcionalidad de este caso clínico(fig. 3).

b) Una fractura conminuta de la cabeza, apófisis y cuello en la ATM izquierda, quedando impactado su cuello en punta de lapicero en el trasfondo de la concavidad articular, fosa mandibular o glenoidea y multiple conminución capital dispersa en estallido (fig. 4)<sup>3,7,9</sup>. La otorragia derecha fue valorada por el Servicio de ORL, que le practicaron una exploración otomicroscópica con presencia de coágulos sanguinolentos del conducto auditivo externo (CAE), con herida de 1 ctm. aprox. y abrasión clara de la mucosa. Descartada la otorraquia. Tímpano íntegro y de aspecto normal. Oído interno sin restos sanguinolentos. Timpanometría normal en ambos –curvas tipo A de Jerger-. Al día siguiente del ingreso, no fue oportuna ni precisa, una audiometría tonal liminar por encontrarse la paciente mareada y nauseosa, y se pospuso la exploración. Se descartó la sospecha de traumatismo de peñascos, no presentando hipoacusia.

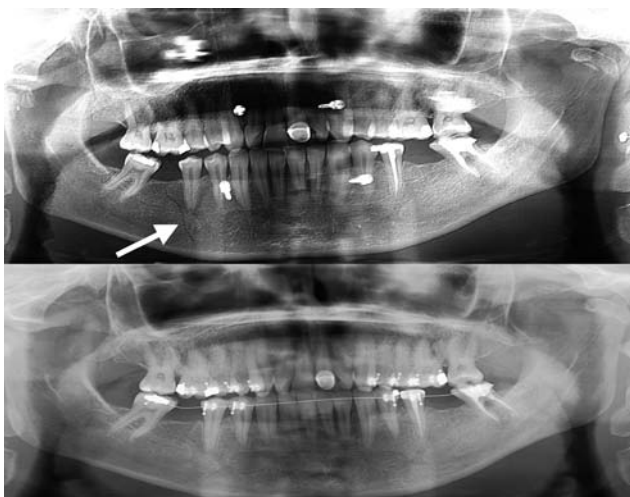
Las náuseas remiten y mejora su estado ansioso, sin embargo a las pocas horas se acrecentó el dolor a tensión articular de las ATM, con limitación franca a la libre apertura y oclusión, abolición de movilidad en ambas lateralidades, dificultad a deglutir y, una muy relevante protusión preauricular deforme bilateral obvia.

Se instauró desde el ingreso un tratamiento antibiótico parenteral preventivo, entre otros productos terapéuticos.

Se remite al hospital de referencia que se practica - en el Servicio de Máxilofacial del HSD- la intervención quirúrgica consistente en la reducción de la mala oclusión y el desplazamiento posterior mandibular, un BIM o bloqueo intermaxilar elástico, previa revisión de la zona parasinfisaria derecha con fisura paramediana lateral que resulta ser no relevante (ver fig. 5)<sup>4,5,6,8,10,11</sup>. La retirada de material osteosintético se realizó a las 2 semanas para evitar nuevas complicaciones adicionales(fig.6). La orientación diagnóstica definitiva concluye en unas fracturas intraarticular en ATM izquierda o intracapsular, conminuta en estallido; desplazamiento anterior y medial de la ATM derecha, extracapsular y que acompaña con una otorragia secundaria por herida en el CAE, convirtiendo esta fractura en abierta y susceptible de presentar complicaciones precoces.

### Comentario

La desgraciada caída que evidencian estos procesos fracturarios bilaterales, los más prevalentes de las fracturas dobles -consecuente a una impactación de alta energía axial de abajo arriba y sagital de delante atrás-, nos ofrece como la consecuencia clínica de un traumatismo no amortiguado, brusco y en extensión cervical que, inicia con una profunda herida en la región mentoniana y proyecta desde su protuberancia ósea, la energía sobre el trasfondo de las concavidades glenoideas de las ATM's, sobre ambos cóndilos mandibulares, que se fracturan por la severidad de la acción mecánica y las fuerzas reactivas -cuya prevalencia en la literatura suponen el 29% del computo total de fracturas mandibulares- si bien, las fracturas de la cabeza del cóndilo son muy poco prevalentes<sup>1,2,7</sup>. Cuando aparece una herida en el mentón, se



Figs. 5 y 6.- Radiología panorámica postoperatoria y a los 6 meses. La flecha señala el trazo paramediano

debe sospechar de inmediato una fractura condilar. Las fracturas simples del cóndilo son casi todas fracturas indirectas, con un impacto traumático sobre el mentón que repercute en el cuello del mismo. Además, pudiera sumarse una fractura de la cavidad glenoidea –no es éste el caso- y presentar un eventual riesgo de infección encefálica, por la comunicación que pudiera producirse hacia el exterior a través del CAE (brecha meníngea). Es muy importante tener en observación a un paciente con otorraquia, y hay que dar antibioterapia para prevenir meningitis y realizar control neurológico. Nuestra pauta en este caso, contemplada como lesión fractuaria abierta, fue cubrir cuando menos, con medicación antibiótica la gravedad del proceso intrafocal. La mínima, por casi inexistente rotación cervical hizo que, la multifragmentación se produjera en la ATM izquierda mientras que, en milésimas de segundo el impacto en la derecha provocó una fractura cizallada, restando un borde áspero y agudo que se desplazó anterolateralmente perforando el CAE –que supone entre el 1-2% de los casos publicados<sup>7</sup>- de dónde se obtuvo la gran burbuja de aire articular antes comentado.

Sí con elevada frecuencia se presenta la bilateralidad de estas lesiones, más infrecuente es la presencia de un impacto casi simétrico de tal magnitud nosopática, que conlleve además la perforación franca al exterior del extremo óseo, resultando una fractura abierta de peor pronóstico. La lectura docente se suscita en la atención de Urgencias, ante la sospecha precoz de una posible luxación o incongruencia de la ATM -aunque aquella se presenta con un prognatismo claro- que, en ocasiones la manipulación se precipita y que viene a agravar el proceso en los supuestos que sería propio descartar a priori con la explora-

ción complementaria radiográfica simple primero y, de alta resolución después, para así confirmar un diagnóstico precoz completo. La radiología simple como prueba complementaria previa es por lo general suficiente, aunque debe ser valorada su lesión con una tomografía al uso.

## Bibliografía

- 1- Rowe and Williams. Maxillofacial Injuries. Churchill Livingstone. Edimburgh, London, Madrid, Melbourne, New York. 1994: 405-473.
- 2- Lambert S, Reyhler H, Micheli B, Pecheur A. Le traitement des fractures du condyle mandibulaire. Rev Stomatol Chir. Maxillofac. 1995; 96:96-104.
- 3- Dahlstrom L, Kahnberg KE, Lindhal L. A 15 years follow-up on condylar fractures. Int Journ. Oral Maxillofac. Surg. 1989; 18:18-23.
- 4- Ellis E, Simon P, Throckmorton GS. Occlusal results after open or closed treatment of fractures of the mandibular condylar process. Journ. Oral Maxillofac. Surg. 2000; 58:260-268.
- 5- Ellis E, Throckmorton G. Bite forces after open or closed treatment of mandibular condylar process. Journ. Oral Maxillofac. Surg. 2001; 59: 389-395.
- 6- Haug RH, Assael LA. Outcomes of open versus closed treatment of mandibular subcondylar fractures. Journ Oral Maxillofac. Surg. 2001; 59: 370-375.
- 7- Silvennoinen U, Iizuka T, Lindqvist C, et al. Different patterns of condylar fractures: A análisis of 382 patients in 3-year period. Journ Oral Maxillofac. Surg. 1992; 50:1032.
- 8- Umstadt HE, Ellers M, Müller HH, Austermann KH. Functional reconstruction of the TM joint in cases of severely displaced fractures and fracture dislocation. Journ Craniomaxillofac. Surg. 2000; 28:97-105.
- 9- Laskin DM. Management of condylar process fractures. J.Oral Maxillofac. Surg. Clin. North Am. 2009 May;21(2):193-6. Review.
- 10- Schneider M, Erasmus F, Gerlach KL, Kuhlisch E, Loukota RA, Rasse M, Schubert J, Terheyden H, Eckelt U. Open reduction and internal fixation versus closed treatment and mandibulomaxillary fixation of fractures of the mandibular condylar process: a randomized, prospective, multicenter study with special evaluation of fracture level. Journ Oral Maxillofac. Surg. 2008 Dec;66(12):2537-44.
- 11- Rikhotso E, Ferretti C. A prospective audit over a six month period of condylar fractures at Chris Hani Baragwanath Hospital. SADJ. 2008 May;63(4):222-5, 228-9.