

# CASOS CLÍNICOS



## Embolismo fibrocartilaginoso (EFC), una causa poco común de infarto de la medula espinal: reporte de dos casos sospechosos<sup>¶</sup>

**R**evista  
Colombiana de  
Ciencias  
Pecuarias

### *Fibrocartilaginous embolism (FCE), a rare cause of spinal cord infarction: two suspicious cases*

Diego F Echeverry-Bonilla<sup>1\*</sup>, MVZ, Esp Clin; Edwin F Buriticá G<sup>1</sup>, MVZ; José R Martínez-A<sup>1</sup>, MVZ, MS.

<sup>1</sup>Grupo de Investigación en Medicina y Cirugía de Pequeños Animales, Facultad de Medicina Veterinaria y Zootecnia  
Universidad del Tolima, Ibagué, Colombia.  
decheve@ut.edu.co

(Recibido: 29 noviembre, 2005; aceptado: 12 julio, 2007)

#### **Resumen**

*En el presente informe se expone el caso clínico de dos caninos de raza Schnauzer, que presentaron un cuadro agudo de monoparesis de miembro torácico, seguido de hemiparesis, sin reporte de trauma físico o ejercicio vigoroso previo. El diagnóstico tentativo de infarto fibrocartilaginoso (IFC) obedeció a evidencias clínicas como: aparición aguda y no progresiva del cuadro, compromiso hemilateral, ausencia de dolor a la palpación de la columna vertebral, raza y edad de los pacientes.*

**Palabras clave:** embolia fibrocartilaginoso, hemiplejía, infarto fibrocartilaginoso, medula espinal.

#### **Summary**

*In this report the clinical cases and the medical evolution of two canine of Schnauzer breed are examined. The dogs presented an acute clinical picture of monoparesis of the thoracic limbs, followed by hemiparesis without evidence of physical trauma or previous vigorous exercise. The tentative diagnose of fibrocartilaginous embolism (EFC) is supported by clinical evidence such as: acute and non progressive appearance of the clinical sings, hemilateral commitment, absence of pain to spine palpation, as well as breed and age of the patients.*

**Key words:** fibrocartilaginous embolism, fibrocartilaginous infarct, hemiparesis, spinal cord.

<sup>¶</sup> Para citar este artículo: Echeverry DF, Buriticá EF, Martínez JR. Embolismo fibrocartilaginoso (EFC), una causa poco común de infarto de la medula espinal: reporte de dos casos sospechosos. Rev Col Cienc Pec 2007; 20: 343-351.

\* Autor para el envío de la correspondencia y la solicitud de separatas: Grupo de Investigación en Medicina y Cirugía de Pequeños Animales, Facultad de Medicina Veterinaria y Zootecnia Universidad del Tolima, Ibagué, Colombia. decheve@ut.edu.co

## Introducción

La embolia fibrocartilaginosa (EFC) es una mielopatía que resulta de la necrosis isquémica aguda del cordón espinal en las sustancia blanca o gris, como resultado del alojamiento de fibrocartilago que ocluye las arterias o las venas muy pequeñas presentes en la medula y las leptomeninges (5); este fenómeno no progresivo muy agudo puede afectar cualquier región de la medula espinal y causar paresia o parálisis (1, 9). La EFC es causa de hemiplejía aguda y cuadraplejía en los perros (3). El material fibrocartilaginoso se ha observado en los senos venosos de los cuerpos vertebrales en las personas y en el canal espinal de los perros afectados. El flujo retrógrado y los cortocircuitos arteriovenosos se postularon como los mecanismos mediante los cuales los émbolos alcanzan la medula espinal y ocluyen múltiples venas y arterias. Algunos autores han propuesto herniación del material del disco intervertebral hacia los senos venosos en el hueso vertebral y flujo retrogrado hacia la irrigación venosa de la medula (5). El resultado es la hipoxia masiva de los segmentos medulares interesados, que lleva a la infartación con necrosis, las manifestaciones son similares a las del cuadro de mielo compresión (1).

La EFC es una condición más común en razas grandes (gran danés, labrador retriever, san bernardo, pastor alemán). También se ha descrito en razas caninas pequeñas (schnauzer miniatura, shetland sheepdog, fox terrier) y en unos pocos gatos. La mayoría de los perros afectados son de edad media, entre 3-7 años; sin embargo existen reportes en perros menores de un año con este problema. No existe predilección sexual (1). La relación entre el ejercicio o el trauma menor en la ocurrencia de EFC tampoco es conocida, muchos animales afectados tienen historia de ejercicio moderado a intenso previo a la aparición de los síntomas (5). Se ha reportado la presentación de esta patología en otras especies como ovejas, caballos, cerdos, gatos y humanos (11).

El comienzo de los signos clínicos es muy repentino y en la mayoría de los casos las manifestaciones no progresan después de 12 h (5). En ocasiones, los signos pueden empeorar en

2-4 h. En aproximadamente la mitad de los casos, el embolismo fibrocartilaginoso es un fenómeno inmediato después del ejercicio o episodios traumáticos (1). Aunque la mayoría de los pacientes no presentan hiperestesia espinal al momento del examen físico, algunos la pueden mostrar dentro las primeras 24 h, igualmente, en un reciente estudio con Schnauzer, mostró que un 30% de la población estudiada, presentó ciertos grados de hiperestesia espinal (11).

El examen neurológico revela una lesión medular espinal focal. Las deficiencias observadas dependen de la región medular afectada e intensidad del daño. La medula toracolumbar y la intumescencia lumbosacra se afectan con igual frecuencia. Varios segmentos medulares pueden estar afectados (5). Si el segmento afectado es el cervical, pueden ocurrir signos de neurona motora baja (NMB) unilaterales o bilaterales en miembros torácicos (9) y signos de neurona motora alta (NMA) en miembros pélvicos (3, 9). La ausencia del reflejo del pániculo unilateral o bilateral informa sobre el compromiso del segmento espinal T1 (5). La medula cervical se afecta con menor regularidad, pero es el sitio más frecuentemente dañado en razas caninas pequeñas; con respecto al sexo, esta patología puede afectar por igual a machos y hembras, sin embargo se ha encontrado la presentación frecuente de hembras en celo (5).

La presentación más característica del infarto fibrocartilaginoso medular cervical, es la aparición aguda de hemiplejía (1-24 h). El miembro pélvico de un lado se puede afectar primero pero rápidamente se involucra el miembro torácico del mismo lado. Si el sitio del infarto en la medula es de T2 a L3 se observa un paraplejía espástica asimétrica. Inicialmente parecen tener dolor en el dorso, que poco tiempo después conduce a una paresis o parálisis de un miembro, lo cual puede llevar a una paraplejía asimétrica en 2 a 3 h (3).

La asimetría es habitual, con los lados derecho e izquierdo afectados en grados diferentes. Esta ausencia de dolor y asimetría son muy útiles para diferenciar el embolismo fibrocartilaginoso de otros problemas que causen disfunción neurológica no progresiva como la protrusión discal intervertebral

aguda, traumatismo y discoespondilitis (9). Los signos neurológicos pueden ir de pérdida de la propiocepción a grados variables de paresis hasta parálisis completa y analgesia en el (los) miembros afectados (5).

El diagnóstico se sospecha sobre la base de la reseña especialmente, la anamnesis y por el reconocimiento de la disfunción medular espinal indolora, no progresiva y aguda, especialmente si los déficit neurológicos son asimétricos y evidencian lesión en varios segmentos medulares (5). Normalmente el diagnóstico se hace por la exclusión de otras causas de mielopatía. Las placas radiográficas de la región espinal afectada colaboran en la evaluación por discoespondilitis, fracturas, neoplasias vertebrales y enfermedad discal intervertebral. Las radiografías son normales en pacientes caninos y felinos con embolismo fibrocartilaginoso. El LCR por lo regular es normal, aunque en algunos casos puede haber incremento de la concentración proteica debido a la fuga de proteínas por la lesión endotelial (5). En las primeras 24 h después del comienzo de la sintomatología, unos pocos perros tienen un ligero incremento de neutrófilos dentro del LCR esto debido a una respuesta inflamatoria a la isquemia medular. La mielografía en general es normal, algunos pacientes pueden exhibir cierto grado de tumefacción medular, pero la mielografía descarta las lesiones compresivas de la medula espinal, como las fracturas, protrusiones y neoplasias. Se piensa en el diagnóstico por la aparición aguda de la disfunción neurológica focal unilateral, no está asociada a trauma (3). En humanos existe el reporte del diagnóstico como hallazgo postmortem en 33 casos (10).

Pensando en la posibilidad de que algunos de los pacientes tengan que ser eutanasiados debido a la magnitud de las lesiones y por ser una patología de rara presentación y de interés médico, seguidamente exponemos los resultados de la necropsia de un felino con signos clínicos compatibles con IFC y los resultados de este estudio patológico. Se observó malacia extensiva la mitad izquierda del cordón espinal desde C6 a C7. No se evidenció trauma o cambios importantes. Los discos intervertebrales entre C6 y C7 y C7 a T1 tenían apariencia normal.

Al análisis histopatológico se evidenció extensas áreas de necrosis de la sustancia gris ventral izquierda desde C6 a C7, los vasos sanguíneos locales se encontraron necróticos y asociados a hemorragia. Vasos del parénquima ocasionales y áreas subdurales se encontraron dilatados y con un contenido de material homogéneamente basófilo. Las muestras histopatológicas fueron teñidas con colorantes especiales con el fin de caracterizar la sustancia basófila. El material tiñó de rosa a rojo con mucicarmina, intensamente azul con azul de alcian, y metacromático con toluidina azul. Todas esas características de tinción dieron como resultado que este material era una embolia de material fibrocartilaginoso. Este material fue encontrado tanto en vénulas como arteriolas (3).

Si bien los corticoesteroides se han recomendado y empleado, no se han comprobado sus efectos. En los animales llevados a consulta dentro de las 24 horas de parálisis, puede ser razonable tratar en forma agresiva con corticoides como se recomienda para traumatismo medular espinal agudo. La mejoría sucede dentro de los primeros 7-10 días después del comienzo de los signos neurológicos, aunque pueden transcurrir 6-8 semanas para el retorno funcional completo, si no se aprecia la evolución favorable dentro de los 21 días, es improbable que el paciente mejore y se debería recomendar la eutanasia (1). Para el tratamiento del daño agudo a la medula espinal, se debe administrar metilprednisolona por vía intravenosa (30 mg/kg) en un bolo de dosis en un periodo de 15 minutos, seguido de una pausa de 45 minutos, y luego continúe con una infusión de 5.4 mg/Kg/hora, durante 23 h; para esto debe existir un sitio separado intravenoso para bombear la infusión. El tratamiento se deberá iniciar antes de ocho horas del post lesión (2, 8, 11).

La razón para su uso en el trauma medular se basa en que pueden disminuir el edema post-traumático en la medula. El principal mecanismo para la degeneración neuronal post-traumática es la peroxidación de lípidos inducida por radicales libres de oxígeno, por lo que se ha demostrado que para lograr un efecto antioxidante se necesitan grandes dosis de metilprednisolona (30 mg/Kg.) y que dosis mayores o menores pueden tener un menor efecto. Además de la inhibición de la peroxidación

por dosis altas de metilprednisolona, se han demostrado otros mecanismos: a) inhibición de hidrólisis de lípidos (liberación del ácido araquidónico) y formación de eicosanoides, b) mantenimiento del flujo sanguíneo tisular, c) mantenimiento del metabolismo aerobio, d) disminución de la acumulación de calcio intracelular, e) reducción de la degradación de neurofilamentos, f) aumento de la excitabilidad neuronal, y g) mejoramiento de la transmisión sináptica (8).

Con respecto a los efectos de la metilprednisolona en el traumatismo raquimedular, se han encontrado varios factores farmacológicos que se deben tener en cuenta como son: necesidad de altas dosis (30 mg/kg), curva bifásica dosis-respuesta, necesidad de tratamiento temprano, tiempo de curso de neuroprotección paralelo a la farmacocinética tisular, neuroprotección independiente de la actividad glucocorticoide (8).

Varios estudios se han diseñado para analizar el papel de la metilprednisolona en el tratamiento del traumatismo raquimedular. El primer estudio NASCIS (Bracken *et al* 1984-1985) no encontró diferencia en la recuperación neurológica entre dosis bajas y altas por 10 días de metilprednisolona. El segundo estudio NASCIS (Bracken *et al* 1990-1993) reportó mejoría en la recuperación de la función motora y la sensibilidad superficial en pacientes tratados con dosis muy altas de metilprednisolona por 24 h comparado con placebo cuando el medicamento se administró dentro de las primeras 8 horas después del traumatismo. El tercer estudio NASCIS (Bracken *et al* 1997) mostró que la recuperación neurológica y funcional se mejoró cuando la administración de metilprednisolona se prolongó por 48 h en aquellos pacientes en quienes se inició el tratamiento entre 3 y 8 h post-traumatismo (8).

La vitamina E es un componente antioxidante que favorece la eliminación de los radicales libres generados por el propio organismo, así como los que proceden del exterior. La capacidad de esta vitamina para proteger las membranas celulares e impedir su oxidación es la responsable de su capacidad terapéutica (6).

Aproximadamente el 50% de los perros y gatos con embolismo fibrocartilaginoso se mejoran lo suficiente como para volver a ser mascotas aceptables. El pronóstico es bueno para la recuperación en perros y gatos con nocicepción profunda intacta y signos de NMS, incluyendo el incremento del tono muscular y reflejos hiperactivos. La incontinencia urinaria y fecal puede estar presente con el compromiso medular lumbosacro. Los pacientes con signos de motora inferior, ausencia de nocicepción profunda, o ambas situaciones, tienen un pronóstico muy malo para la recuperación satisfactoria del embolismo fibrocartilaginoso (1). Animales con pérdida de la nocicepción profunda por más de 24 h presentan un mal pronóstico (5), el miembro torácico afectado es el último en recuperarse y puede quedar con debilidad residual (4). Durante los primeros 14 días después del comienzo de los signos se observan mínimos cambios neurológicos; la mayor parte de la mejoría se presenta entre los días 21 y 42. Si la mejoría no se ha presentado después de los 21 a 30 días la recuperación es altamente improbable (7).

### **Evaluación del primer paciente**

#### *Anamnesis*

Canino macho de raza schnauzer, de 6 años de edad, el propietario reportó que el cuadro clínico había empezado hacía 4 días, después de que el perro salió a un parque sin supervisión: de regreso presentó claudicación en el miembro torácico derecho y al día siguiente se encontraban afectados los miembros torácico y pélvico derechos con incapacidad para incorporarse. Previamente había sido diagnosticado como moquillo y medicado con: depomedrol® (Acetato metil-prednisolona), floxavet® (enrofloxacina), biosolamine® (Multivitamínico), diurivet® (furosemida) y ensure (nutriente enteral), cuyas dosis se desconocían.

#### *Hallazgos del examen físico*

Al examen físico, las constantes fisiológicas fueron normales, pero se encontraron las siguientes anomalías en la valoración semiológica: 1) músculo esquelético, hipertonicidad del miembro pélvico derecho y disminución del tono muscular

en el miembro torácico del mismo lado, 2) a la valoración neurológica, se encontró hemiparesis derecha, incapacidad para incorporarse, parálisis espástica del miembro pélvico derecho con presencia de dolor superficial y profundo en los cuatro miembros, reflejo del panículo inexistente sobre el lado derecho (véanse Figuras 1-5), 3) las reacciones posturales (carretilla, sostenimiento de peso, salto, hemisalto etc.) se encontraron anormales en los miembros torácico y pélvico derecho, los reflejos espinales del miembro torácico derecho se encontraron en +1, los reflejos espinales del miembro pelviano izquierdo estaban en +3, los reflejos espinales de los miembros izquierdos se encontraron normales +2. Los resultados del examen neurológico, sugirieron la localización de la lesión a nivel de C6 a T3. La palpación de la columna vertebral no evidenció dolor. Los diagnósticos diferenciales tenidos en cuenta fueron: neoplasia, meningomielitis infecciosa, trauma, discospondilitis y enfermedad discal.



**Figura 1.** Paciente 1 mostrando incapacidad para incorporarse y desplazarse primer día de consulta.



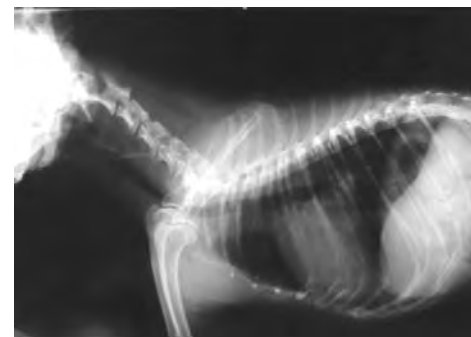
**Figura 2.** Paciente 1 evidenciando parálisis espástica de miembro pelviano derecho, incapacidad de apoyar en miembro torácico derecho (día 1).



**Figura 3.** Paciente 1 evidenciando déficit de apoyo en el miembro pelviano derecho (día 1).



**Figura 4.** Paciente que muestra recuperación de la capacidad de locomoción, aunque continúa el déficit de apoyo en miembro torácico derecho (3 días después de la consulta)



**Figura 5.** Radiografía latero lateral del paciente 1 sin evidencia de lesión.

### *Ayudas diagnósticas*

Para el plan diagnóstico se recomendó realizar un estudio radiológico simple de columna cervicotorácica, análisis de líquido cefalorraquídeo, y melografía o tomografía computarizada, o ambos; de estos exámenes sólo se realizó la radiología simple debido a la limitación en los recursos económicos del propietario del paciente; la radiografía no reveló cambios en la densidad, posición, contorno o arquitectura a nivel de disco intervertebral o vértebras. El diagnóstico tentativo de infarto fibrocartilaginoso (IFC) obedeció a

características como: la aparición aguda y no progresiva del cuadro, el compromiso hemilateral, la ausencia de dolor a la palpación de la columna vertebral, la raza y edad del paciente.

#### *Enfoque terapéutico*

El plan terapéutico instaurado, consistió en la aplicación de prednisolona (1mg/Kg PO c/24 h/7 días); Vitamina E (2000 UI/PO/día/tiempo indefinido); fisioterapia, 200 reflejos cubitales y patelares, flexiones y extensiones (dos veces/día) hasta retornar la funcionalidad del miembro y calor a las regiones afectadas (6).

Al realizar el control al tercer día de tratamiento, el propietario reporta mejoría, ya que el animal podía orinar, defecar y se desplazaba, pero aun con dificultad. Siete días después el paciente muestra una evolución favorable, camina con dificultad aún sin apoyar totalmente el miembro anterior derecho; los reflejos patelares se encontraban en +3, se le recomendó administrar la prednisolona día de por medio por 8 días y continuar con la administración de vitamina E y la fisioterapia.

#### **Evaluación del segundo paciente**

##### *Anamnesis*

Paciente de raza schnauzer de dos años de edad, que fue llevado a consulta por presentar claudicación del miembro torácico izquierdo con curso de un día, la que había iniciado dos días después de salir a trotar con su propietario.

##### *Hallazgos del examen físico*

Al examen físico las constantes fisiológicas fueron normales, se encontraron anormalidades en la valoración neurológica como: monoparesis del miembro torácico izquierdo, dolor superficial y profundo presente en los cuatro miembros, reflejo del panículo presente en ambos lados; las reacciones posturales (carretilla, sostenimiento de peso, salto, hemisalto etc.) se encontraron anormales en los miembros torácico y pélvico izquierdo, los reflejos espinales del miembro torácico izquierdo se encontraron en +1, los reflejos espinales del miembro posterior izquierdo estaban en +2, los

reflejos espinales de los miembros derechos se encontraron normales, el reflejo del panículo se encontró disminuido sobre el lado izquierdo. Los resultados del examen neurológico, sugirieron la localización de la lesión a nivel de C6 a T3. A la palpación de la columna vertebral no se evidenció dolor.

##### *Ayudas diagnósticas*

Para el Plan diagnóstico se recomendó realizar un estudio radiológico simple de columna cervicotorácica (véanse Figuras 6 y 7), análisis de líquido cefalorraquídeo, y mielografía o tomografía computarizada, o ambos. De los exámenes requeridos sólo se realizó la radiografía simple debido a que el propietario no contaba con los recursos económicos suficientes; la radiografía no reveló cambios en la densidad, posición, contorno o arquitectura a nivel de disco intervertebral o vértebras. El diagnóstico tentativo al igual que con el paciente N° 1 fue el de infarto fibrocartilaginoso (IFC), lo que obedeció a características como: la aparición aguda y no progresiva del cuadro, el compromiso hemilateral, la ausencia de dolor a la palpación de la columna vertebral, los anamnesicos, y la raza y edad del paciente.

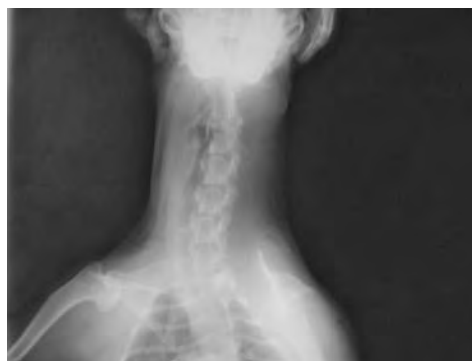

Figura 6. Radiografía ventrodorsal del paciente 2 sin evidencia de lesión.

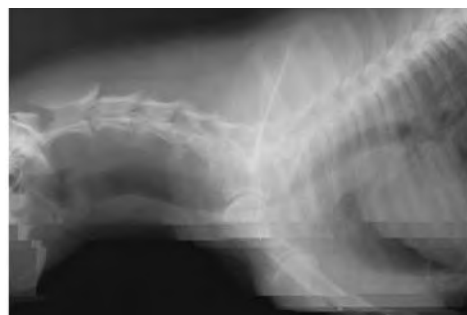

Figura 7. Radiografía latero lateral del paciente 2 sin evidencia de lesión.

### *Enfoque terapéutico*

Este paciente tan sólo recibió vitamina E (2000 UI/día/15 días).

### **Discusión**

El examen neurológico de los dos pacientes evaluados reveló una lesión medular cervical focal aparentemente entre los segmentos C6 a T3, consistente en signos de neurona motora baja (NMB) en miembros torácicos y de neurona motora alta (NMA) en miembros pélvicos corroborados por la respuesta a los reflejos espinales y de apoyo (3, 9). La ausencia del reflejo del panículo unilateral en el primer paciente y la disminución del mismo en el segundo, sugieren el compromiso del segmento espinal T1 (5). La ubicación de la lesión en el segmento espinal C6 al T3 confirmó lo expresado por Ettinger *et al* (11), en el sentido que es la ubicación más común en perros de razas pequeñas, como es el caso de los pacientes de este estudio. En los dos pacientes la ausencia de dolor y la asimetría con la que cursó la sintomatología clínica, son muy útiles para permitir al clínico diferenciar el embolismo fibrocartilaginoso de otros problemas que causen disfunción neurológica no progresiva como la protrusión discal intervertebral aguda, traumatismo y discoespondilitis, en concordancia con lo reportado por Nelson *et al* (9).

Respecto de la edad de nuestros pacientes en relación a la presentación de esta patología podemos concluir que aunque la edad más común esta entre los 3-7 años factor este se cumple para el primer, también es posible su presentación en animales menores de esta edad (1), tal como aconteció con el segundo canino.

Al momento del examen físico estos pacientes no presentaron dolor a la palpación raquídea; en este sentido, la literatura reporta que aunque la mayoría de pacientes no presenta hiperestesia espinal al momento del examen físico, algunos la pueden mostrar dentro de las primeras 24 h (4); sin embargo, un estudio reciente en pacientes Schnauzer, mostró como el 30% tuvieron algún grado de hiperestesia espinal (4).

En nuestros dos pacientes se presentó un retroceso en su condición neurológica dentro de

las primeras doce (12) h, el cual pudo deberse posiblemente a la isquemia progresiva y a la inflamación secundaria al infarto embólico (11). La presencia de dolor profundo en los miembros afectados reveló un pronóstico favorable, que se corroboró con la evolución clínica de los pacientes (5).

Así mismo, la discoespondilitis a pesar de ser una patología común cursa con antecedentes de dolor cervical, torácico o lumbar, hay historia de enfermedad intermitente y pérdida de peso, los perros pueden estar deprimidos y anoréxicos y algunos estarán febriles (7), signos que no se presentaron en los dos caninos evaluados.

Aunque las radiografías no mostraron trauma medular, al menos en tejidos duros, este podría haber sido confirmado sólo mediante la realización de una mielografía o tomografía, pues en muchos casos, y no obstante ser esta una causa común de plejias y paresias, a veces no se evidencia el trauma vertebral porque las únicas causas de la deficiencia neurológica presentadas por algunos pacientes, serían la hemorragia medular y el edema (4). De otro lado, se pudo descartar neoplasias de la medula, porque estas producen dolor cervical y la aparición de los síntomas clínicos es lenta e insidiosa, y dura varios meses debido al crecimiento progresivo del tumor, elementos que de ninguna manera son compatibles con lo evidenciado por los caninos detallados en este trabajo (5).

A pesar de que no se pudieron realizar otras pruebas diagnósticas, las placas radiográficas realizadas de la región espinal cervical permitieron descartar diagnósticos tales como: discoespondilitis, fracturas, neoplasias vertebrales y enfermedad discal intervertebral, pues las mismas se encontraron normales en los pacientes estudiados (5). En los pacientes de este reporte, la evolución clínica no se vio afectada sino después de 24 h del inicio de los síntomas, dato de importancia para el diagnóstico de EFC (7).

En el primer paciente, el tratamiento médico instaurado inicialmente no fue el ideal, debido a la falta de un diagnóstico certero y a la utilización

no adecuada de la terapia esteroide escogida, pues se medicó con depomedrol® (acetato sódico de metilprednisolona); la presencia de acetato lo transforma en un esteroide de depósito y lenta liberación, efecto no deseado en la terapia porque lo ideal es el uso de esteroides de una acción rápida como la succinato sódico de metilprednisolona (Solumedrol®). El tratamiento de elección para el infarto fibrocartilaginoso es el mismo que para el tratamiento del daño agudo a la medula espinal y debe ser instaurado iniciar a un máximo de ocho horas del daño (2, 8, 11). Así mismo, al primer paciente se le administró la terapia esteroide posterior a las primeras 8 h de iniciado el cuadro clínico, tiempo en el cual la efectividad de la terapia esteroide es discutido (2, 8, 11). Es importante anotar que la segunda paciente no recibió terapia esteroide por presentarse a consulta 48 h del evento y tan sólo recibió vitamina E (2000 UI/día/15 días); sin embargo, se recuperó de manera notable en ocho días, evento que confirmaría la poca efectividad de la terapia esteroide pasadas las 8 h de la lesión.

En ambos pacientes no hubo pérdida del dolor profundo, de conformidad con lo reportado en la literatura en el sentido del buen pronóstico de los pacientes con presencia de dolor profundo al examen neurológico (5). Probablemente la recuperación de estos pacientes hubiera sido la misma aún sin la terapia esteroide instaurada previa y posterior a nuestra consulta, sin embargo el tema aun es controvertido y es sujeto de estudio permanente (8). Es importante tener en cuenta que otras terapias complementarias que pueden contribuir a la adecuada evolución del paciente pueden ser: ultrasonido, electro acupuntura, terapia física e hidroterapia.

### Conclusiones

Para los clínicos veterinarios que trabajamos en países en vía de desarrollo, cuya condición económica de algunos propietarios de los pacientes limita de manera importante la posibilidad de llegar a un diagnóstico etiológico en muchos de los problemas clínicos presentados en animales, es

importante el conocimiento de los signos clínicos de algunas patologías poco comunes tal como lo es el EFC. Por lo anteriormente expuesto, se cree conveniente tener en cuenta el IFC como diagnóstico diferencial de todo paciente que curse con un cuadro clínico de presentación aguda, asimétrica consistente en hemiplejías o hemiparesis no dolorosa que se estabiliza en 24 a 48 h, acompañado o no de trauma o ejercicio vigoroso previo. Si las manifestaciones clínicas progresan después de este tiempo sería necesario considerar otras enfermedades que producen mielomancia ascendente o descendente.

Aunque no se realizaron otras pruebas paraclínicas pertinentes como mielografía, tomografías o evaluación de líquido cefalorraquídeo que nos pudieran haber contribuido de manera importante en el diagnóstico final, no es menos importante determinar que el diagnóstico final fue realizado por la exclusión de los otros diagnósticos diferenciales, además de las características clínicas particulares del EFC, reportadas por Ettinger (5) y que se presentaron en los pacientes estudiados.

La preservación de la respuesta al dolor profundo en los pacientes, como prueba que muestra un pronóstico favorable, se confirmó por la adecuada evolución clínica de los dos caninos. La pérdida de la percepción al dolor es un signo de mal pronóstico.

El tratamiento médico ideal en el EFC temprano, es la utilización de succinato sódico de metilprednisolona (solumedrol®) aplicado con mejores resultados dentro de las 8 h siguientes a la presentación del cuadro clínico (2). Es importante resaltar que vitaminas tales como el complejo B (regenerador neural), la vitamina E (antioxidante) y la vitamina C, pueden ayudar a inhibir la cascada inflamatoria estimulada por las citoquinas y prostaglandinas liberadas por las células inflamatorias, mientras que algunos productos como ácidos grasos omega 3, ácido gamma linoleico, lecitina de soya y coenzima Q10, estabilizan la membrana celular y pueden actuar como anti inflamatorios (6).



## Referencias

1. Bojrab MJ, Smeark D. Fisiopatología y clínica quirúrgica en animales pequeños. 2 ed. Buenos Aires: Intermedica; 1996. p.1191.
2. Braund KG. Neurovascular disorders, fibrocartilaginous embolization. Braund's clinical neurology in small animals: localization, diagnosis and treatment. International Veterinary Information service. Ithaca NY 2003 [Consultado: 15 Sep 2005] URL: [http://www.ivis.org/advances/Vite/braund25/chapter\\_frm.asp?LA=1](http://www.ivis.org/advances/Vite/braund25/chapter_frm.asp?LA=1)
3. Carley J, Abramson D, Platt RS, Stedman N. Tetraparesis in a cat with fibrocartilaginous embolism. *J Am Anim Hosp Assoc* 2002; 38:153.
4. Cheryl L Ch. Problemas neurológicos en pequeñas especies. 2 ed. México: Compañía editorial Continental; 1987. p.342-343, 390, 414.
5. Ettinger JS. Text Book of veterinary internal medicine. Diseases of the dog and cat. 4<sup>th</sup> ed. Philadelphia: Saunders; 1995. p.671-672.
6. Kline KL. Complementary and alternative medicine for neurologic disorders. *Clin Techn Small Anim Pract* 2002; 17:25-33.
7. Larry PT. La consulta veterinaria en cinco minutos. 1 ed (español). Buenos Aires: Interamericana; 1998. p.874.
8. Sorrells SF, Sapolsky RM. An inflammatory review of glucocorticoid actions in the CNS. *Brain Behavior Immunity* 2007; 21:259-272.
9. Nelson RW, Couto C. *Medicina interna de pequeños animales*. 2 ed. Buenos Aires: Intermedica; 2000. p.1094-1096.
10. Rugilo CA. Paraparesia aguda reversible secundaria a una posible embolia fibrocartilaginosa. Consorcio de bibliotecas universitarias de Cataluña, base de datos de sumarios neurología 2003; 18: 3 [consultado: 15 septiembre 2005]. URL: <http://sumaris.cbuc.es/cgis/sumari.cgi>
11. Rodney SB. XVII Jornadas Académicas en pequeñas especies, neurología y rehabilitación UNAM. México 6 al 9 de Septiembre de 2004. Memorias.