

## Homocistinuria y Acidemia Metilmalónica (CbIC) de evolución fatal en un recién nacido: a propósito de un caso

M<sup>o</sup> A. Ruiz<sup>1</sup>, S. Vetter<sup>1</sup>, J.C. de Carlos<sup>1</sup>, H. Corral<sup>1</sup>, M<sup>a</sup> A. Torres<sup>1</sup>,

M<sup>o</sup> A. Vilaseca<sup>2</sup>, J. García<sup>3</sup>, A. Ribes<sup>3</sup>

1- Hospital Universitario Son Dureta. Palma de Mallorca

2- Hospital San Joan de Deu. Barcelona

3- IBC. Sección de Errores Congénitos del Metabolismo

Servicio de Bioquímica y Genética Molecular. Hospital Clínico. Barcelona

### Resumen

La forma CbIC de la Acidemia Metilmalónica (AMMC CbIC) es un error congénito del metabolismo intracelular de la cobalamina. Los síntomas clínicos consisten en descompensación neurológica y síntomas sistémicos. Describimos la evolución clínica y bioquímica en una paciente con inicio neonatal del defecto CbIC. Recién nacido a término, mujer, con peso al nacer de 2290 g. A los pocos días de vida presentó hipotonía, hipoactividad y succión dificultosa. A los 13 días de vida se ingresó en UCIN presentando letargia, hipotonía, hipotermia y signos de afectación neurológica de tronco encefálico, además hiperlactacidemia y alteraciones del recuento celular. La RNM junto con los síntomas clínicos nos surgieron una patología mitocondrial. Los ácidos orgánicos mostraron un importante aumento del ácido metilmalónico con homocistinemia y homocistinuria, sospechándose un defecto del metabolismo de la cobalamina que se comprobó *in vitro*.

En el estudio mutacional se confirmó el diagnóstico de AMM CbIC. A pesar de una buena respuesta bioquímica al tratamiento con cobalamina la paciente mantuvo un deterioro neurológico progresivo con éxitus a los 2 meses de vida.

Se concluye que la AMMC, variante CbIC, se puede presentar con retraso en el desarrollo, lactacidemia y alteración en los parámetros hematológicos. A pesar de la normalización de los parámetros bioquímicos presentó una progresión de la enfermedad que la condujo al éxitus. Se especula la posibilidad de que existan otros factores fisiopatológicos que influyen en una mala evolución.

*Palabras clave:* Aciduria metilmalónica, Homocistinuria, Metabolismo de la cobalamina, Hiperlactacidemia

### Abstract

The CbIC form of methylmalonic acidemia with homocistinuria (MMA CbIC) is a rare condition which results from impaired biosynthesis of methylcobalamin and adenosylcobalamin. The clinical phenotype implies neurological decompensation and systemic symptoms. We describe the clinical course and biochemical evolution of a girl with neonatal onset of the CbIC variant.

The female patient was delivered at term and weighed 2290 gr. The mother noticed hypotonia, hypoactivity and lack of sucking from very early on. At the 13 th day of life the patient was admitted to our hospital at the NICU. Lethargy, hypotonia, hypothermia, central ataxic breathing were the main symptoms. Initial blood profile pointed moderate hyperlactacidemia and alterations of blood cell count. RMN and the clinical profile suggested a mitochondrial disease. The metabolic profile, showed methylmalonic aciduria, with homocystinemia and homocystinuria suggesting a intracellular defect of cobalamin metabolism. The diagnosis of a MMA CbIC variant was confirmed by the propionate test *in vitro* and the genetic study. After treatment with cobalamin, levels of methylmalonic acid and homocysteine normalized, but the patient suffered progressive neurological deterioration with secondary multiorgan failure and death at two months of age.

We conclude that Methylmalonic Aciduria with combined homocystinuria, CbIC variant, may present with developmental delay, minor dysmorphology, moderate hyperlactacidemia and alteration of hematologic parameters. In spite of a normalization of biochemical parameters the disease led to a fatal outcome. We therefore think that in presence of a dysfunction of intracellular cobalamin, other physiological alterations leading to a fatal evolution might be possible.

*Keywords:* methylmalonic aciduria, homocystinuria, cobalamin metabolism, hyperlactacidemia

## Introducción

En términos generales las acidemias metilmalónicas (AMMs) son un grupo de enfermedades de herencia autosómica recesiva debidas a una disfunción de la actividad de la enzima de matriz mitocondrial Metilmalonil-CoA-Mutasa, que cataliza la isomerización de L-metilmalonil-CoA a Succinil-CoA en la degradación del propionato precisando como cofactor esencial la Adenosilcobalamina.

La acidemia metilmalónica puede ser debida a varias etiologías: deficiencia de la enzima Metilmalonil-CoA- Mutasa (mut), defectos en el metabolismo de la vitamina B12 o cobalamina (Cbl) (Fenotipo B12 sensible) CblA, CblB, CblC, CblD, CblF, deficiencia de Metilmalonil-CoA racemasa, deficiencia de transcobalamina II, enfermedad hereditaria del transporte de la cobalamina y deficiencia de succinil-CoA sintetasa asociada a depleción de DNA mitocondrial (SUCLA2 y SUCLAG1) 1-3.

La Acidemia Metilmalónica con Homocistinuria (AMMH) es una patología poco frecuente que resulta de un defecto intracelular del metabolismo de la Cbl, de herencia autosómica recesiva y con una incidencia que oscila entre 1/57 000 y 1/200 000 4,5. El defecto intracelular mencionado afecta la biosíntesis de metilcobalamina (MetCbl) y adenosilcobalamina (AdoCbl). La MeCbl es el cofactor requerido por la enzima mitocondrial Metilmalonil-CoA mutasa (Figura 1). La consecuencia de este defecto implica la deficiencia funcional de las enzimas metil-malonil-CoA mutasa y metionina sintetasa, produciéndose una aciduria metilmalónica con homocistinuria 3, 4, 6. La variante CblC (MIM 277400), junto con las variantes CblF y CblD son debidas a defectos primarios en el procesamiento de la Cbl intracelular y los tres pueden provocar una AMMH 2. Los trastornos de la Cbl pueden alterar además, la función mitocondrial 7-12.

Según Rosenblatt et al 6 los pacientes con la variante CblC están más severamente afectados que los pacientes con las variantes CblF y CblD. En la variante CblC se pueden distinguir dos formas clínicas según la edad de presentación de la enfermedad: a) Cuando los síntomas clínicos aparecen durante el primer año de vida, los pacientes presentan una enfermedad multisistémica con signos neurológicos severos, fallo de medro, retraso en el desarrollo y con manifestaciones hematológicas (macrocitosis y anemia megaloblástica), renales y gastrointestinales. B)

Cuando la presentación de los síntomas es más tardía los pacientes muestran un fenotipo más leve con regresión neurológica moderada y trastornos del comportamiento. El tratamiento requiere una combinación de las terapias para las deficiencias individuales de las coenzimas: dosis farmacológicas de hidroxicobalamina (1mg/día) posiblemente en combinación con antibióticos orales y suplementos de betaina, junto con una dieta hipoprotéica 13-14.

El diagnostico de estas entidades, se realiza mediante determinación de ácidos orgánicos en orina. Suelen estar presentes grandes cantidades de acido metilmalónico, junto con menores proporciones de los ácidos metilcitríco, 3-hidroxi-propiónico. En la determinación de aminoácidos en plasma suelen destacar niveles elevados de glicina y en las formas CblC, CblD y CblF se observa además una elevada concentración de homocisteína en plasma y orina e hipometioninemia.

Los niveles de cobalamina son normales y no se suele observar una anemia megaloblástica salvo en las formas CblC y CblD.

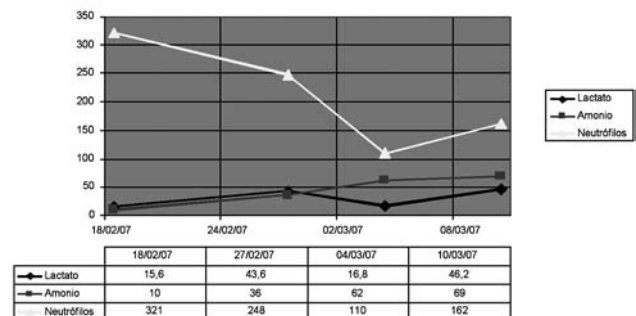


Tabla 1: Evolución de los valores de lactato (mg/dl) VN 5,7 -22 mg/dl, Amonio (mcg/dl), VN 15-45 mcg/dl y Neutrófilos (/ $\mu$ l), VN > 1500/  $\mu$ .

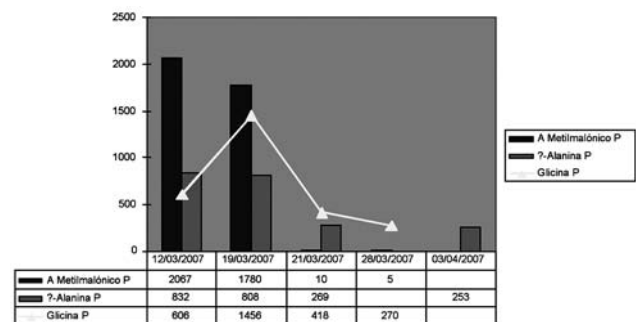


Tabla 2: Evolución de los valores de A. Metilmalónico, valores normales (VN): 0,08-0,56  $\mu$ mol/l, Alanina 240-400  $\mu$ mol/l y Glicina VN: 180-230  $\mu$ mol/l, en plasma

**Aspectos clínicos**

Neonato, primer hijo sano de padres no consanguíneos nacido en Mallorca. El parto fue eutócico a las 40 semanas de gestación: RN de peso bajo para la edad gestacional, CIR armónico (PRN 2290 g p < 10, talla 46.5 cm p < 10, PC 32 cm p < 10). Ingresó los primeros 4 días por rechazo de tomas y se alimentó por SNG. Desde entonces mal comedor, tomas de lactancia materna en biberón de 132 ml/kg/día.

A los 13 días de vida ingresó en la UCIN de nuestro centro con hipotermia (temperatura rectal de 33,5 °C), letargia con hipo-actividad progresiva importante, signos de afectación neurológica de tronco encefálico, episodios de apnea, ausencia de reflejos neonatales (succión, deglución), hipotonía axial y proximal y movimientos oculares y rechazo de tomas en las últimas 72 horas. El resto de la exploración clínica fue normal excepto hepatomegalia de 4 cm, homogénea. Presentó valores normales de hematíes 4,8/ µl, Hb 16,7 g/dl, Hto 47,9%, VCM 99, Plaquetopenia 58.13/µl, leucopenia 1.94 3/µl con neutropenia 5,7% (100), lactacidemia moderada de 47 mg/dl (tabla 1) con Amonio normal. PH venoso, glucemia, PCR, urea, creatinina, iones, bilirrubina normales. CPK 134 UI/L, GOT 22 U/L, cuerpos cetónicos en orina negativos. Lactato en LCR 24 mgr/dl (VN 10-22 mgr/dl).

Los estudios metabólicos en plasma mostraron disminución de metionina y aumento de homocisteína mientras que en orina se detectaron niveles muy elevados de ácido metilmalónico y homocisteína.

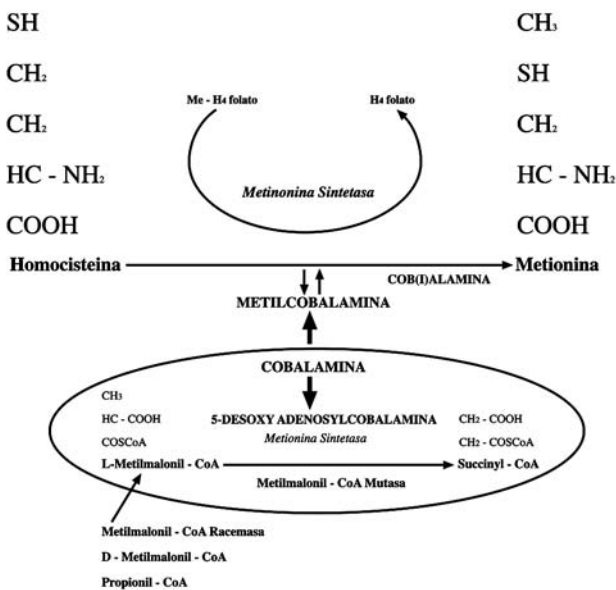


Figura 1: El metabolismo celular por el cual se transforma la vitamina B 12 en coenzima

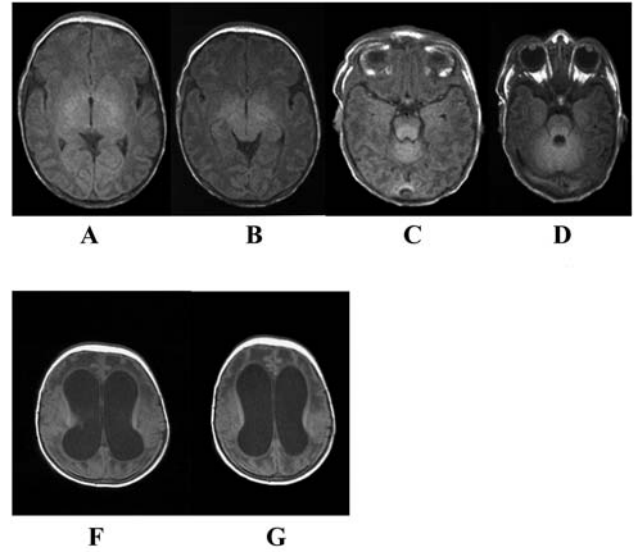


Figura 2: Imagenes de RNM a los 18 días de vida (A-D) y a los 53 días de vida (E-F)

Además se observó un aumento de propionilcarnitina con disminución de carnitina libre. En la RM craneal se observó una hiperintensidad en ganglios acueductales y basales. El estudio de incorporación de <sup>14</sup>C propionato en fibroblastos mostró una deficiente fijación de propionato a proteínas lo que indicó una interrupción de esta vía metabólica. Su posterior corrección con medio enriquecido con hidroxicobalamina demostró una buena respuesta *in vitro* a esta vitamina. El estudio molecular del gen MMACHC reveló la mutación c271dupA en homocigosis que es la mutación prevalente en la forma CblC <sup>15</sup>.

A las 3 semanas de vida tras los resultados de las pruebas metabólicas se inició tratamiento con hidroxicobalamina (1 mgr/12 horas), además carnitina (100 mgr/Kg/día), betaína (3 gr/día) y dieta hipercalórica con restricción proteica, manteniendo aportes de valina 65 mgr/Kg, metionina 85 mgr/dl e isoleucina 70 mgr/kg y diuresis forzada con furosemda. El control de ácidos orgánicos a los cinco días mostró un importante descenso de la excreción de ácido metilmalónico hasta 10 mmol/mol de creatinina y normalización de los niveles de homocisteína (Tabla 2-3).

A pesar de la buena respuesta bioquímica al tratamiento la evolución clínica neurológica fue desfavorable con progresión a una importante encefalomalacia en la neuroimagen (Figura 2). Éxitus a los 2 meses por fallo multiorgánico.

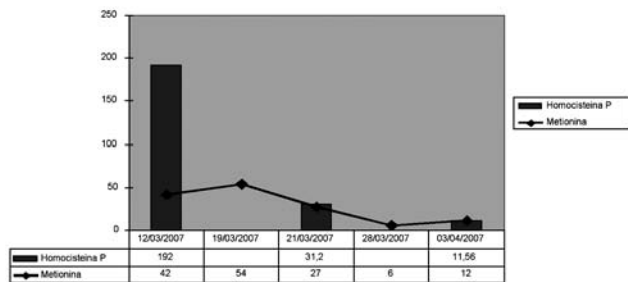


Tabla 3: Evolución de los valores de Homocisteína VN: 0-3,7 μmol/l, y Metionina VN: 13,3- 26.8 μmol/l en sangre. Se observa un marcado descenso después de haber iniciado el tratamiento con Cobalamina.

## Discusión

El diagnóstico precoz en la AMM-CbIC es difícil sin antecedentes familiares. La AMMH de presentación neonatal, a pesar de tener respuesta bioquímica positiva, puede presentar una evolución clínica desfavorable, como en nuestro caso <sup>6, 16, 17</sup>. En el paciente descrito destacó la marcada hipoactividad con hipotermia y las anormalidades hematológicas como leucopenia y trombopenia <sup>4</sup>. La clínica neurológica junto con los parámetros iniciales y la neuroimagen con afectación de los núcleos de la base, periacuaeductal y protuberancia, hicieron sospechar también un posible trastorno en el metabolismo energético mitocondrial. Los resultados bioquímicos, con aumento de homocisteína y ácido metilmalónico en orina dirigieron el diagnóstico hacia una AMM-CbIC, instaurándose tratamiento con hidroxicobalamina y restricción proteica. A pesar de obtener una respuesta bioquímica con descenso de la homocisteína y ácido metilmalónico a niveles no tóxicos, no hubo mejoría clínica, persistiendo un fallo multiorgánico y éxitus del paciente <sup>16, 18, 19, 20</sup>. Probablemente existen otros mecanismos patogénicos en esta enfermedad metabólica, aún desconocidos (actuación de la hidroxicobalamina como chaperona de la Metilmalonil-CoA mutasa) dependientes de la mutación específica, pudiendo estar relacionados además con defectos secundarios del metabolismo energético mitocondrial. Se ha descrito que hay un aumento de especies de oxígeno reactivas (reactive oxygen species=ROS) y apoptosis en los fibroblastos de pacientes con defecto de CbIC, lo que podría explicar la severa neuropatología de estos pacientes y quizás un tratamiento con antioxidantes podría ser importante en esta entidad <sup>15</sup>.

Concluyendo la AMMH-CbIC se puede presentar con clínica de afectación neurológica precoz, siendo los parámetros hematológicos y la hiperlactacidemia moderada únicos parámetros iniciales en el estudio metabólico. Nos preguntamos si el inicio precoz del tratamiento con el cofactor (hidroxicobalamina) podría haber evitado la progresión fisiopatológica o, por el contrario, existen otros mecanismos ya establecidos previamente (p.e. el defecto energético mitocondrial y/o otras alteraciones de remetilación en presencia de una disfunción de la reducción de la cobalamina citosólica) que impidieron una evolución clínica favorable.

## Bibliografía

1. Yano S, Li L, Le TP, Moseley K, Guadalia A, Lee J, Gonzalez I, Boles RG. Infantile mitochondrial DNA depletion syndrome associated with methylmalonic aciduria and 3-methylcrotonyl-CoA and propionyl-CoA carboxylase deficiencies in two unrelated patients: A new phenotype of mt DNA depletion syndrome. *J. Inherited Metab. Dis.* 2003; 26(5): 481-8.
2. Fowler B, Leonard JV, Baumgartner MR. Causes of and diagnostic approach to methylmalonic acidurias. *J Inherit Metab Dis* 2008; 31:350-360
3. Carrozo R, Dionisi-Vici, Steuerwald U, Lucioi S, Federica Deodato, Di Giandomenico S, Bertini E, Franke B, Kluijtmans LAJ, Chiara Meschini MC, Rizzo C, Piemonte et al. SUCLA2 mutations are associated with methylmalonic aciduria, Leigh-like encephalomyopathy, dystonia and deafness. *Brain* 2007;130: 862-874.
4. Fenton, WA., Gravel, RA. And Rosenblatt, DS. Disorders of propionate and methylmalonate metabolism. En: Scriver CR, ed. *The Metabolic and molecular Bases of Inherited Disease*. New York: McGraw-Hill, 2001; 2165-2193.
5. Coulombe JT, Shih VE, Leyy HL. Massachusetts metabolic disorders screening program. II. Methylmalonic aciduria. *Pediatrics* 1981;67: 26.
6. Rosenblatt DS, Aspler AL, Shevell MI, Pletcher BA, Fenton WA, Seashore MR. Clinical heterogeneity and prognosis in combined methylmalonic aciduria and homocystinuria (cbIC). *J Inherit Metab Dis* 1997; 20: 528-538.
7. Cantatore P, Petruzella V, Nicoletti C, Papadia F, Fracasso F, Rustin P, Gadaleta M.N. Alteration of mitochondrial DNA and RNA level in human fibroblasts with impaired vitamin B12 coenzyme synthesis. *FEBS Letters* 1998; 432: 173-178.



8. Okun J.G., Hörster F., Farkas L.M., Feyh P., Hinz A., Samuer S., Hoffmann G.F., Unsicker K., Mayatepek E., Kölker S. Neurodegeneration in methylmalonic Aciduria Involves Inhibition of Complex II and the tricarboxylic Acid Cycle, and Synergistically Acting Excitotoxicity. *The Journal of Biological Chemistry* 2002 ; Vol. 277; No 17: 4674-14680.
9. Stumpf, D, McAfee JK, Parks JK, Eguren LA. Propionate inhibition of succinate:CoA ligase (GDP) and the citric acid cycle in mitochondria. *Pediatr. Res* 1980; 14: 1127-1131.
10. Nakai, A, Shigmimatsu Y, Saito M, Nikawa Y and Sudo M. Alteration of mitochondrial DNA and RNA level in human fibroblasts with impaired vitamin B12 coenzyme synthesis. *Pediatr. Res.* 1991; 30: 5-10.
11. Di Lisa, F Menabo R, Barbato R and Siliparndi N. Contrasting effects of propionate and propionyl-L-carnitine on energy-linked processes in ischemic hearts. *Am J Physiol Heart Circ Physiol* 1994; 267: H455-H46.
12. Toyhoshima S, Watanabe F, Saido I, Miyatake K, Nakano Y. Alteration of mitochondrial DNA and RNA level in human fibroblasts with impaired vitamin B12 coenzyme synthesis. *J. Nutr.* 1995; 125: 2846-2850.
13. Thompson GN, Chlamars RA, Walter JH, et al. The use of metronidazole in mamangement of methylmalonic and propionic acidaemias. *Eur. J. Pediatr.* 1990; 149: 792.
14. Kolezko B, Bachmann C, Wender U. Antibiotic therapy for improvement of metabolic control in methylmalonic aciduria. *J Pediatr* 1990; 117: 99
15. Richard E, Jorge-Finnegan A, Garcia Villoria J, Merinero B, Desviat LR, Gort L, Briones P, Leal F, Pérez-Cerdá C, Ribes A, Ugarte M, Pérez B: MMACHC Working Group. Genetic and cellular Studies of oxidative steress in methylmalonic aciduria (MMA) cobalamina deficiency type C (CbIC) with homocystinuria (MMACHC). *Hum Mutat* 2009 11: 1558-1566.
16. Nicolaides P, Leonard J, Surtees R. Neurological outcome of methylmalonic acidaemia. *Arch Dis Child* 1998; 78: 508-512.
17. Van der Meer SB, Poggi F, Spada M, Bonnefont JP, Ogier H, Hupert P et al. Clinical outcome of long-term management of patients with vitamin B12-unresponsive methylmalonic acidemia. *J Pediatr* 1994; 125: 903-908.
18. Ogier de Baulyn H, Gerard M, Saudubray JM, Zitton J. Remethylation defect: Guidelines for clinical diagnosis ant treatment. *Eur J Pediatr* 1998; 157 (Suppl 2): 77-83.
19. Montero Brens C, Dalmau Serra J, Cabello Tomas MI, Garcia Gómez AM, Rodes Monegal M, Vilaseca Busca A. Homocistinuria: eficacia del tratamiento con piridoxina, acido fólico y betaina. *An Esp Pediatr* 1993; 39: 37-41.
20. Urban Artero A, Aldana Gomez JA, Reig del Moral C, Nieto Conde C, Merinero Cortes B: aciduria metilmalónica con homocistinuria de inicio neonatal: mejoría bioquímica y clínica con betaina. *An Esp Pediatr* 2002; 56: 337-341.