NUESTRA APORTACIÓN A LA LINFANGIOPLASTIA MESENTÉRICA EN EL TRATAMIENTO DEL LINFEDEMA DE LOS MIEMBROS INFERIORES

Servicio de Cirugía.
Centro Hospitalario «Princesa de España». Jaén.

Dres. *Fermín Palma*
Antonio Delgado
Antonio Palma
Antonio Gómez
Marcelino L. Medina
Crisóstomo Ureña
Antonio Leiva
Vicente Silvestre
Javier Martínez
Ana Serrano

INTRODUCCIÓN

En el tratamiento quirúrgico de la elefantiasis de los miembros inferiores, se han propuesto infinidad de procedimientos y técnicas.

Pero, entre todas ellas, hay que señalar, de una forma especial, por los éxitos que va logrando, la operación propuesta por nuestro compatriota DE REYES PUGNAIRE.

En una comunicación[1] en 1963, el autor refiere un método original para el tratamiento quirúrgico de las elefantiasis de los miembros inferiores, empleando un colgajo de mesenterio que, pediculado, se desciende hasta el muslo del miembro afecto, implantándole en la región crural.

La operación de DE REYES PUGNAIRE[2] se basa en las características idóneas que tiene el mesenterio, para un buen drenaje linfático.

El mesenterio dispone:

— red linfática densa,

— una rica cadena ganglionar,

— dada su misión en la absorción intestinal, el flujo linfático es denso y rápido,

— su distribución vascular permite el deslizar un colgajo que descienda lo suficiente, siempre y cuando sea liberado en su misma inserción intestinal.

El proceder, pues, de nuestro compatriota se basa en el establecimiento de shunts entre los ganglios y vasos linfáticos de la región inguinocrural y los mesentéricos. (Fig. 1).

Los linfáticos del intestino delgado, llamados también quilíferos, al conducir el quilo, se inician en el borde adherente del intestino y se dirigen en el espesor del mesenterio, escalonándose entre los ganglios del mismo hasta llegar a los grupos ganglionares que se sitúan delante de la aorta, hasta alcanzar la cisterna de Pecquet.

De otro lado, la distribución de la arteria mesentérica superior permitirá, en la mayoría de las ocasiones (Fig. 2) el confeccionar un colgajo mesentérico perfectamente vascularizado y sin comprometer para nada la nutrición de los extremos intestinales que restablecerán la continuidad intestinal.

MATERIAL

Dos casos aportamos, en los cuales la técnica de la linfangioplastia mesentérica nos dio un resultado brillante. Los dos sufrían de un linfedema unilateral, muy duro, poco reductibles, por el decúbito y afectando a toda la extremidad inferior (linfedema total).

Clasificamos los dos casos de linfedema congénito y, posiblemente, por hipoplasia. En los dos intentamos linfografía preoperatoria, fracasando al no detectarse vasos linfáticos tras la inyección del azul patente en pliegue interdigital pédico. Este intento también fracasó en una clínica de ámbito nacional.

Sin embargo, el linfedema, al presentarse en nuestros dos casos en mujeres jóvenes[3], con inicio tórpido, con edema del pie y tobillo unilateral e incluso aumentando los días del menstruo, hace suponer se trataba del linfedema primário, esencial o idiopático en el que aumenta el tamaño de la extremidad en forma global, sin deformarla y en los que también existe, o debemos suponer, una hipoplasia linfática.

Linfáticos del intestino, inicio de separación del mesentérico.

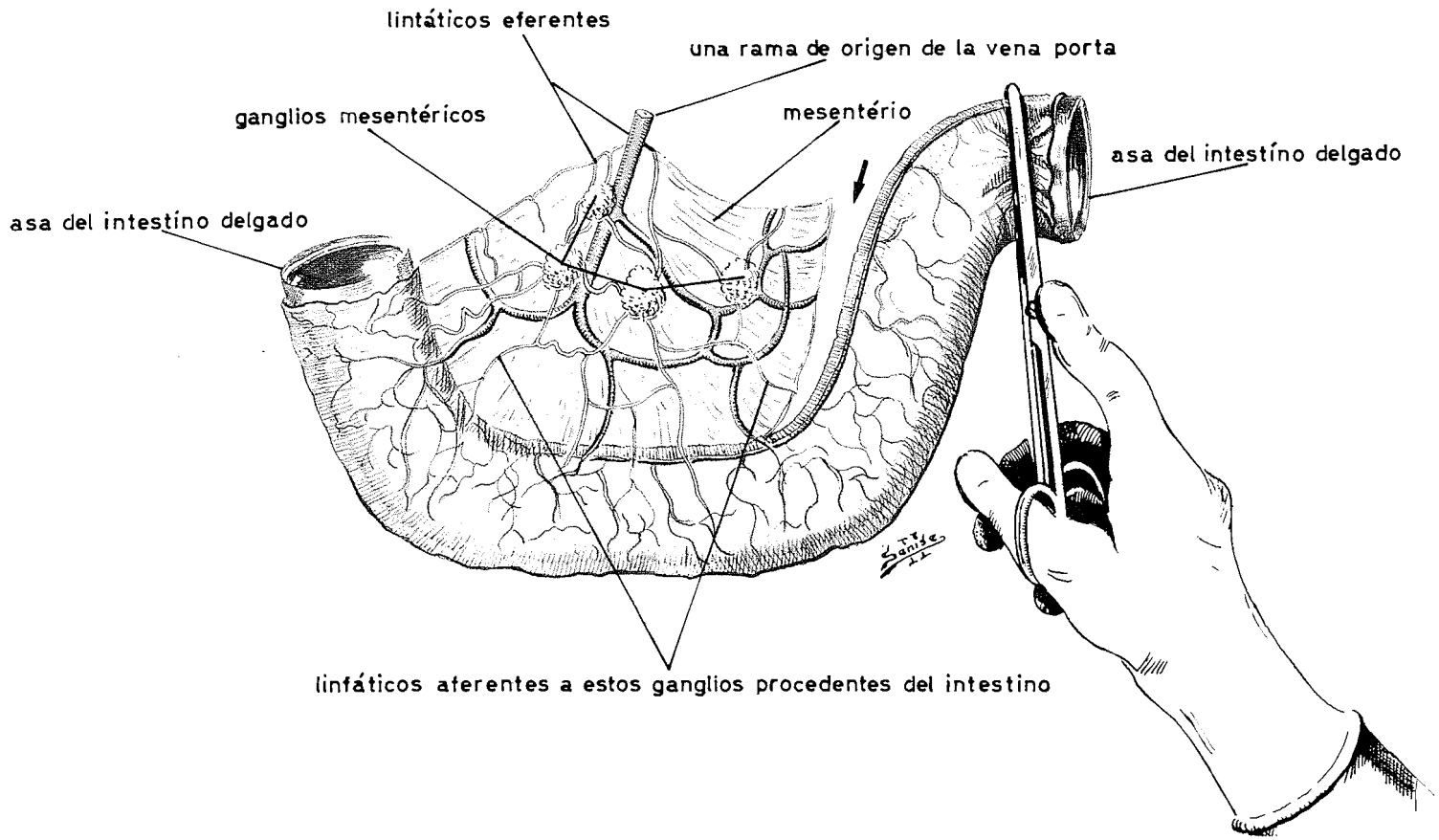

Fig. 1

Al descubrir la región crural, se encontraron ganglios, pero muy pequeños y en escaso número.

OBSERVACIÓN 1.ª: Paciente de 13 años. L. R. C. (Úbeda). Desde los 8, advierte que la pierna derecha es más gruesa que la izquierda. (Fig. 3).

Ingresa a los 12 en una clínica de ámbito nacional, donde es sometida a un intento de linfografía, sin conseguirlo.

En el otoño de 1973 ingresó en nuestro Servicio. También fracasamos al no detectarse vasos linfáticos, ante el deseo de realizar una linfografía.

Creyendo que estábamos ante un linfedema primario esencial e idiopático y con una hipoplasia linfática, alentados por los trabajos de DE REYES PUGNAIRE, nos decidimos a realizar su intervención: Laparatomía para-rectal derecha.

Hay ganglios mesentéricos, pequeños, de manera similar a una adenitis mesentérica.

Hay también ganglios ilíacos, pero no están aumentados de tamaño. El colgajo mesentérico lo realizamos a nivel de las últimas asas ileales, resecando unos 24 cms. de intestino (Fig. 4), respetando el meso a nivel de su inserción intestinal, tiempo que realizamos despacio, con fina hemostasia y procurando seccionar y dejar sin ligar los vasos quilíferos, lo cual creemos conseguir seccionando siempre el meso y ligando los vasos arteriales y venosos lo más individualmente posible. La figura 5 complementa cómo se talló en ambos casos el colgajo mesentérico.

La continuidad intestinal en este primer caso, se restableció con anastomosis latero-lateral.

Una incisión longitudinal se realizó en la región inguino-crural derecha. Seccionamos, de forma delicada, los ganglios por su mitad. A través del orificio crural por dentro de la vena femoral, pasamos un dedo hasta hacer prominencia en la pelvis y desde aquí, seccionando peritoneo y fascia transversalis, pasamos al extremo de una compresa húmeda, hasta labrar un túnel que permita deslizar el colgajo mesentérico. (Fig. 6).

Unos puntos de cat-gut lo fija en toda la región. Se deja un Redón.

Cierre de la cavidad abdominal.

La paciente, 4 meses después de la intervención, presentaba un resultado excelente (Fig. 7). En la actualidad lleva año y medio intervenida y su estado se ha desmejorado, en el surtido de linfoedema.

OBSERVACIÓN 2.ª: Paciente J. C. R., 17 años, natural de Andújar. Desde los 7 años advierte que la pierna izquierda es más gruesa que la derecha.

El edema aumenta de forma progresiva hasta presentar un linfedema total (Fig. 8).

También ingresa en clínica nacional, pero el tratamiento médico a que es sometido y a la media elástica, no es seguido de ningún resultado.

Le practicamos en el otoño de 1974 la misma intervención, pero tallando el colgajo mesentérico a nivel del íleon pélvico, ya que había que descenderlo a la raíz del miembro inferior izquierdo. En este caso se restableció la continuidad intestina con anastomosis término-terminal y la incisión en la región inguino-crural, la hicimos siguiendo el pliegue inguinal, ya que la consideramos más idónea, al igual que en el curso del stripping para la ligadura del cayado de la safena.

Aquí el resultado fue más espectacular, pues en el mismo curso postoperatorio, el linfedema desapareció (Fig. 9).

En los dos casos se le ha aconsejado calcen media elástica durante los primeros meses.

DISCUSIÓN Y RESULTADOS

Todo linfedema supone un problema diagnóstico a la hora de clasificarle, pero aún más en el momento de tratarle.

En pacientes jóvenes y en nuestras latitudes y especialmente en aquellos casos en que se esté ante linfedemas, no secundarios, sino de tipo congénito, o bien, de tipo idiopático o esencial, creemos merece poner en práctica la intervención de DE REYES PUGNAIRE.

Las razones podrían ser las siguientes:

— el tratarse de linfedemas que no son inflamatorios, linfangíticos, parasitarios, etc., y, por tanto, no suponen puerta de entrada a una infección abdominal.

— el ser linfedemas unilaterales.

— la gran riqueza linfática del mesenterio.

Por tanto, las posibilidades del éxito de la intervención estarán en seleccionar los casos jóvenes, no infecciosos, unilaterales y preferir col-

Distribución de las arterias mesenterica superior e inferior.

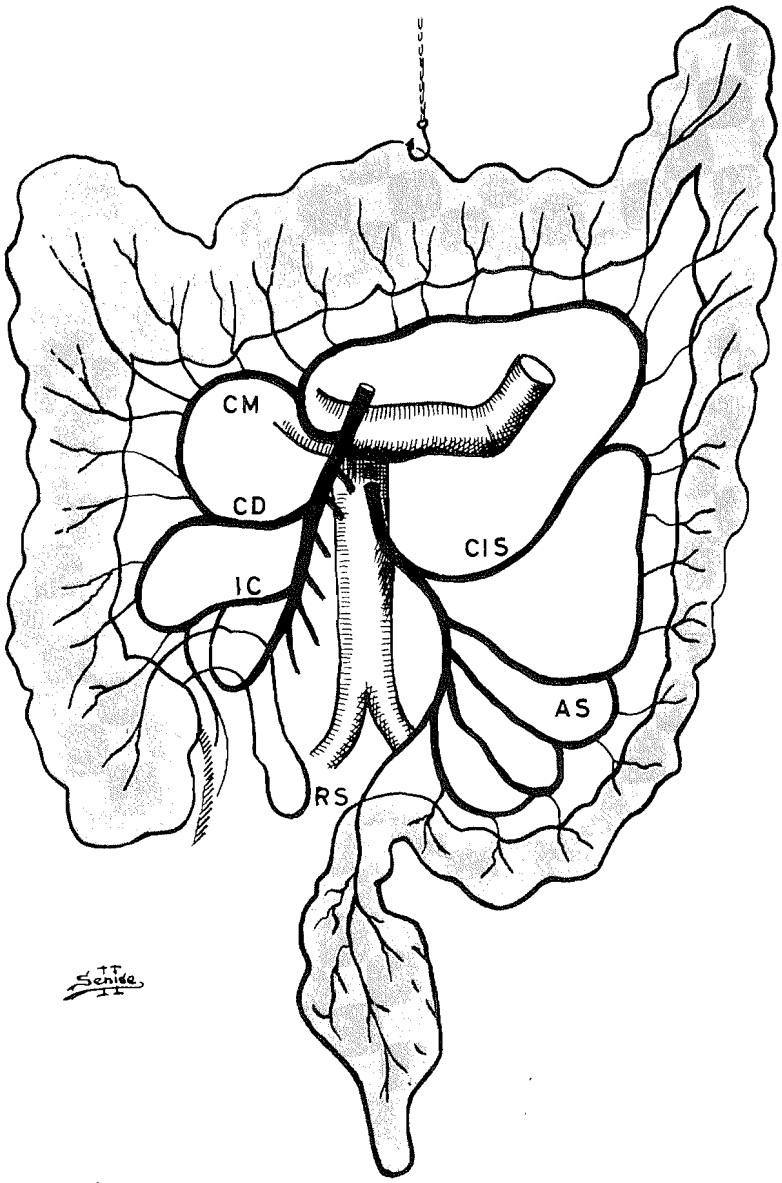

Fig. 2

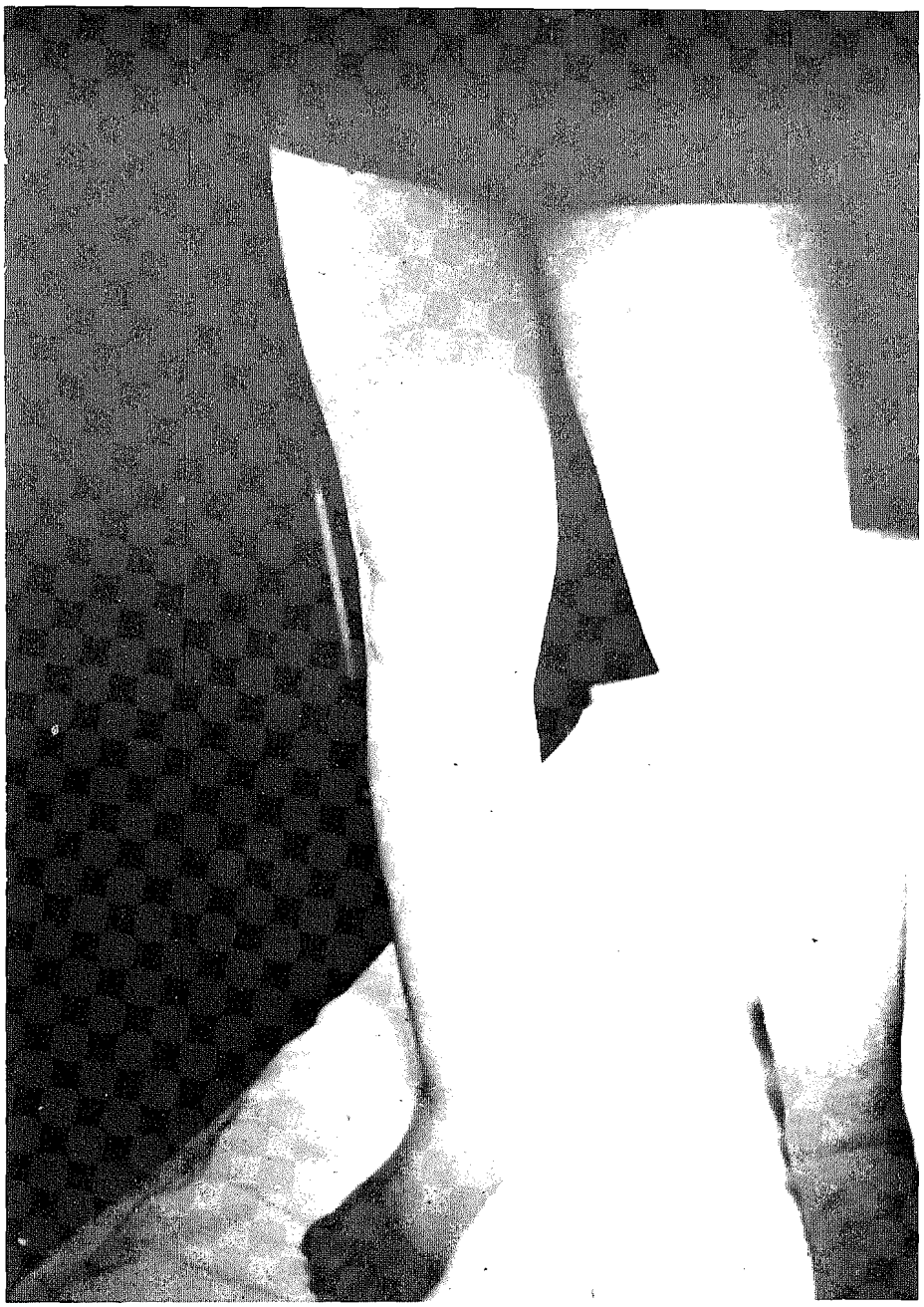

Fig. 3.—Linfodema esencial, unilateral en niña de 13 años.



Fig. 4.—Restablecida la continuidad intestinal, con anastomosis término-terminal, se inicia la separación del mesenterio del asa pélvica, para la linfangioplastia.

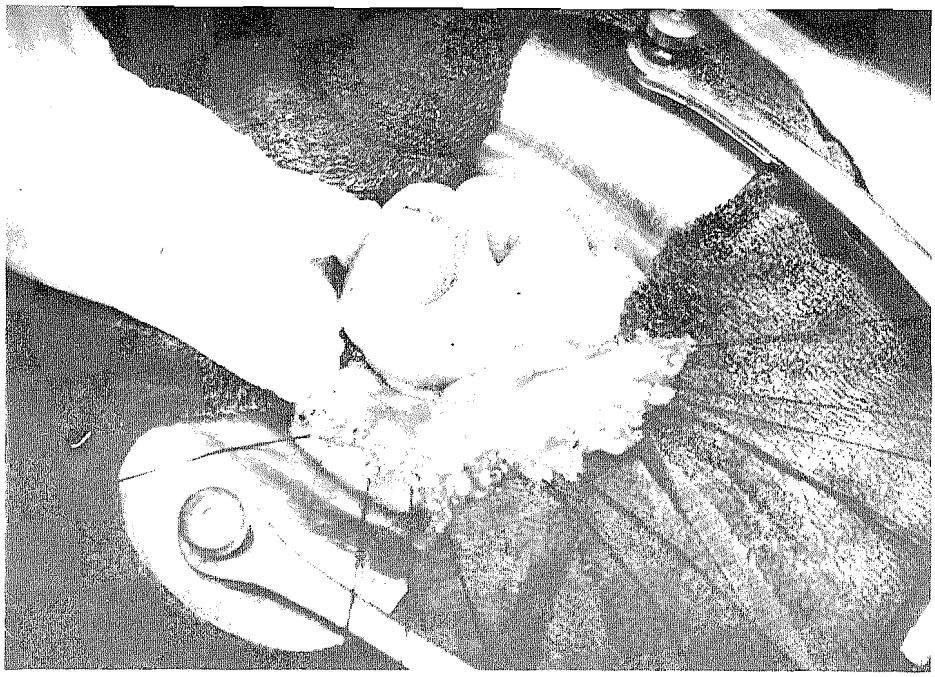

Fig. 5.—Colgajo mesentérico terminado para su descenso a la raíz del muslo. La continuidad intestinal restablecida con anastomosis término-terminal entre los dos extremos del íleon pélvico seccionado.



Fig. 6.—Linfangioplastia mesentérica. Colgajo tallado y preparado para su descenso a la región crural.

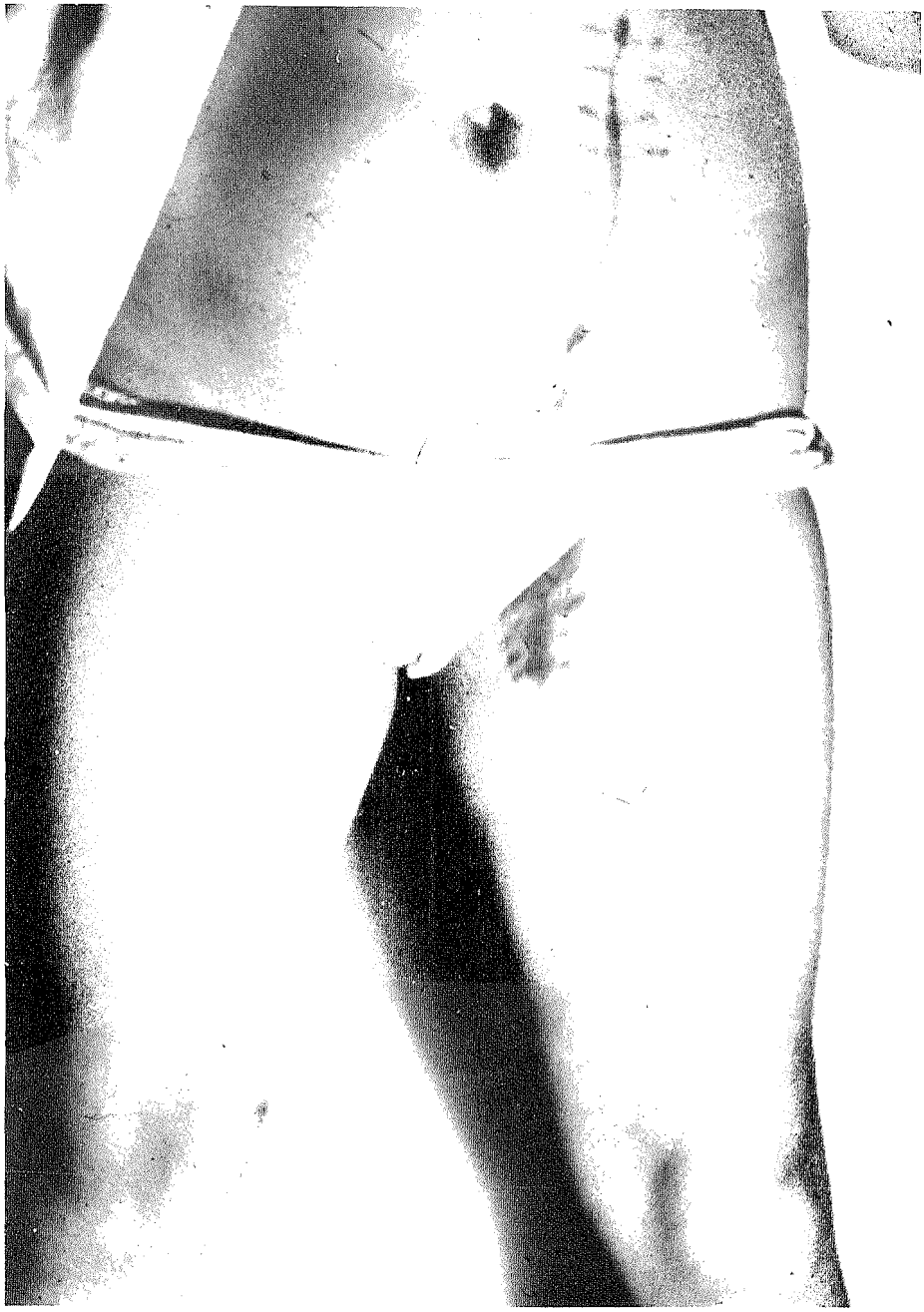

Fig. 7.—Cicatriz postoperatoria tras la linfangioplastia mesentérica en el caso anterior.

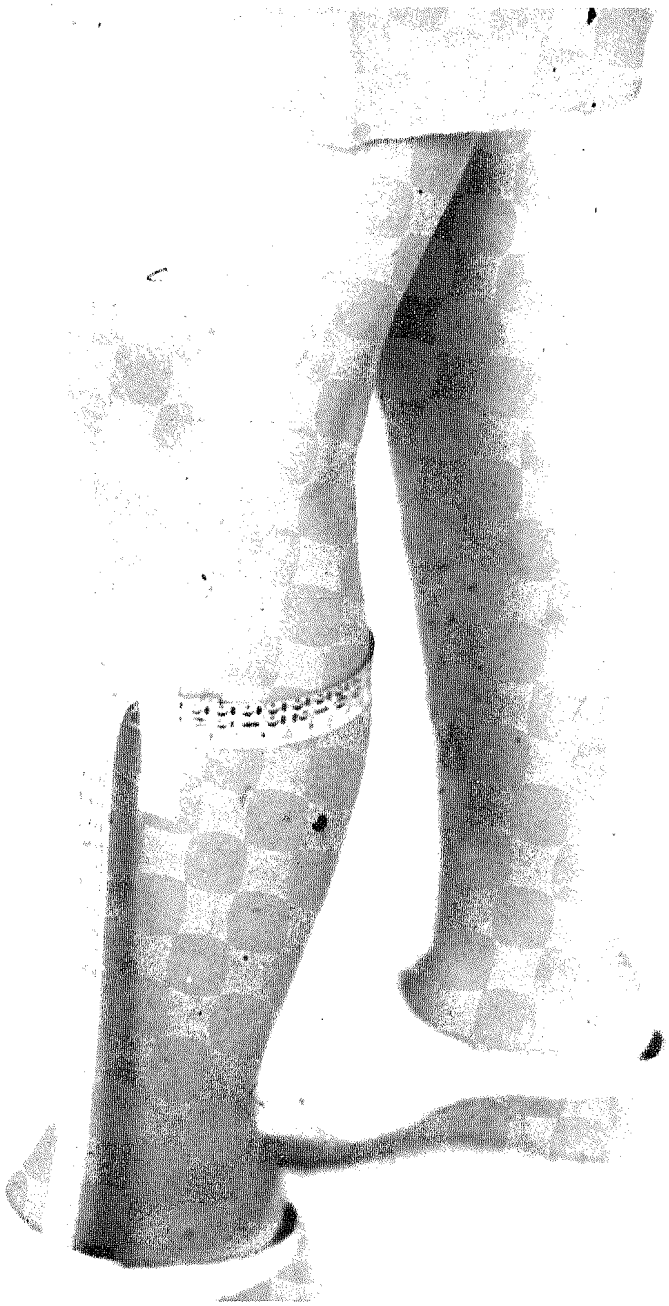

Fig. 8.—Linfedema primario esencial o idiopático, unilateral en mujer joven, poco reductible con el decúbito. Fotografía obtenida antes de la linfangioplastia mesentérica.

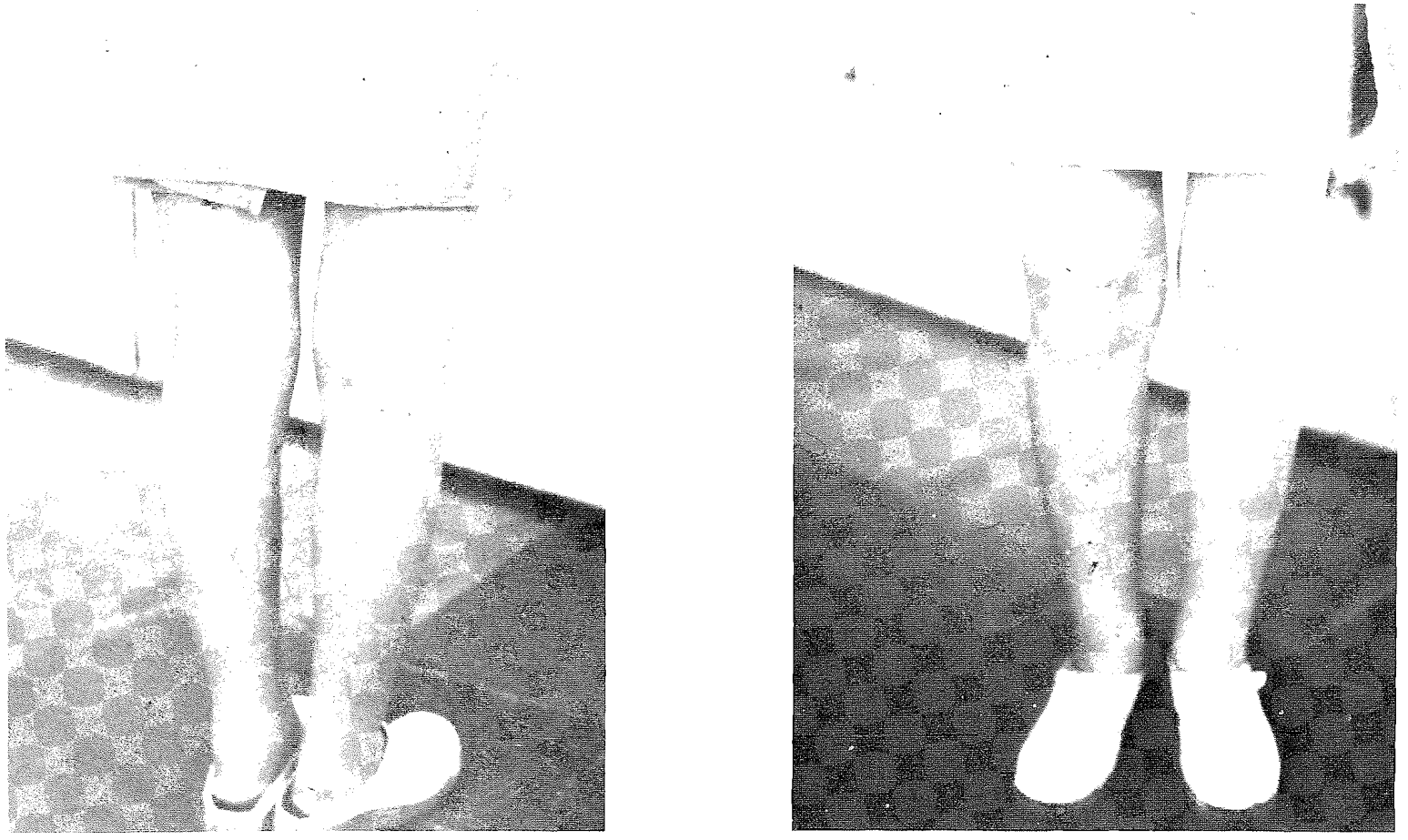

Fig. 9.—El mismo caso de la figura anterior, dos meses después de la linfangioplastia mesentérica. Linfedema regresado.

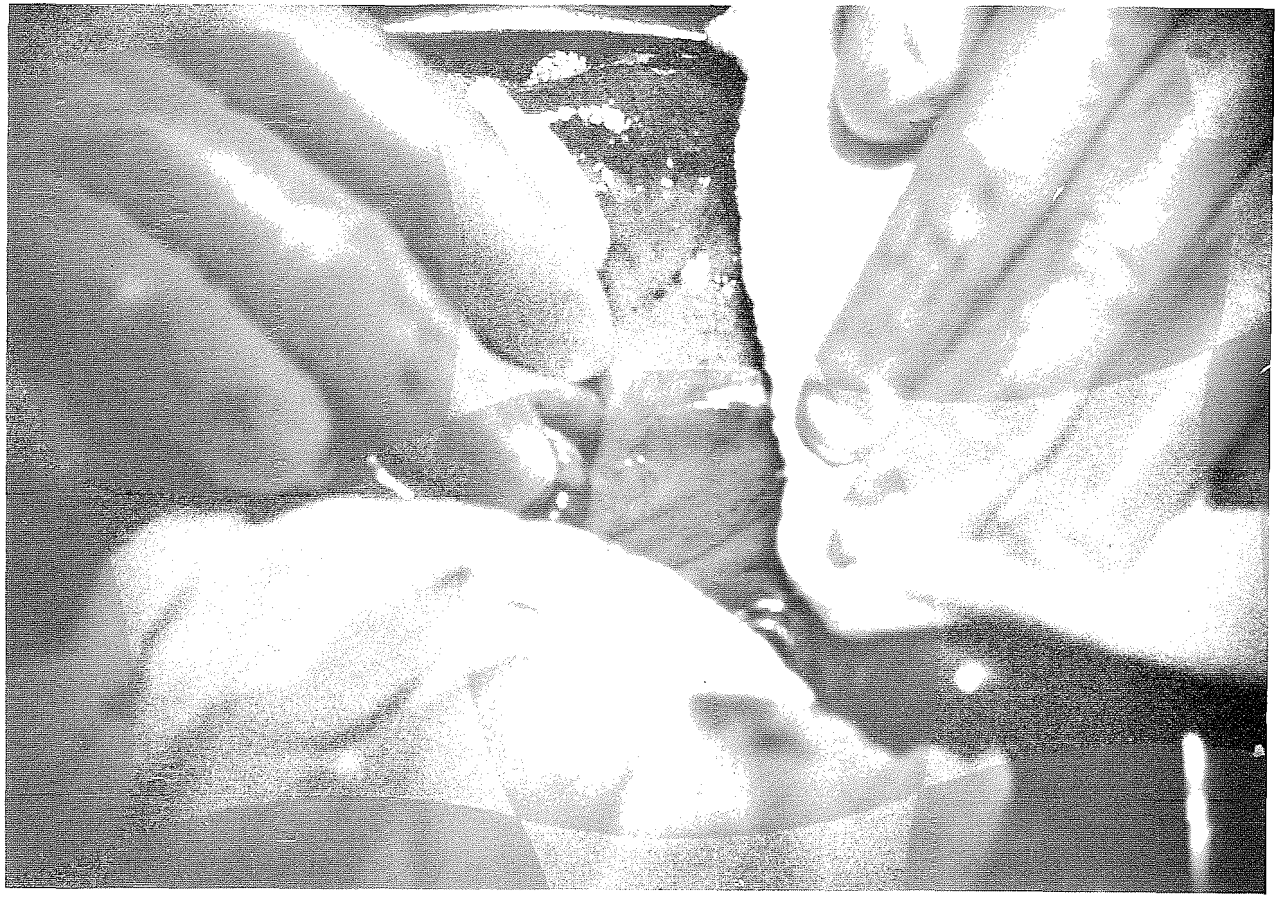

Fig. 10.—Linfático mesentérico impregnado de azul patente.

gajo mesentérico de indudable mayor densidad y capacidad de drenaje linfático.

Aun cuando hemos intentado la linfografía preoperatoria en los dos casos, creemos se hace difícil al existir en ellos una clara hipoplasia de los vasos linfáticos.

De otro lado, consideramos que habrá que protegerse ante todo riesgo de linfagitis, tanto antes como después de la plastia.

Una inyección de azul, en uno de los casos, puso de manifiesto algunos quilíferos (Fig. 10).

Los resultados, tanto del autor como los nuestros, han sido buenos. Hay, pues, un proceder español de derivación linfática, que se nos muestra útil, y que nos llena de esperanza ante el difícil tratamiento que, tradicionalmente, presentan la mayoría de linfedemas de los miembros inferiores. Sin embargo, hay que insistir, una vez más, que el éxito de la operación de nuestro compatriota debe suponer una técnica irreprochable y una indicación acertada, tras un estudio etiopatogénico del linfedema que deseamos tratar.

RESUMEN

Ante dos casos de linfedema primario, idiopático, unilateral, se realiza una lingangioplastia mesentérica, labrando un gran colgajo, a nivel del sector íleo-pélvico y descendiéndole a la región inguino-crural siguiendo el proceder de REYES PUGNAIRE, a fin de conseguir una fusión mesentérico-ganglionar, realizándose un drenaje linfático del miembro afecto, con resultados brillante en uno y mejorando en el otro.

Es un proceder netamente español, que deseamos, con nuestra aportación, contribuir a su investigación clínica y quirúrgica.

BIBLIOGRAFÍA

[1] DE REYES PUGNAIRE, M.: *Un nuevo método para el tratamiento quirúrgico de las elefantiasis de los miembros.* «Barcelona Quirúrgica»; 7: 453, 1963.

[2] DE REYES PUGNAIRE, M.: *Linfangioplastia mesentérica en el tratamiento de las elefantiasis de los miembros inferiores.* Acta VI Internationalis Angiologorum Congresus. Barcelona 401, 406, 1967.

[3] MARTORELL, F.: *Enfermedades vasculares.* Cap. XLV. Enferm. de los linf. Salvat. Barcelona, 1967.