

GRANULOMA EOSINÓFILO DE MASTOIDES (Histiocitosis X)

J. A. Rosell*
L. Soldado**

Hay tres síndromes que se superponen algo todavía y se incluyen bajo la denominación de enfermedad de H-S-C:

- a) Síndrome de Letterer-Siwe (L-S).
- b) Síndrome de Hand-Schüller-Cristian (H-S-C).
- c) Granuloma eosinófilo.

Todos son de etiología desconocida y se caracterizan por proliferación anormal, a veces tumoral, de histiocitos que contienen cantidades variables de lípidos, principalmente colesterol. De aquí la denominación genérica de Histiocitosis X¹.

■ SÍNDROME DE LETTERER-SIWE

Es una enfermedad rápidamente progresiva, de gran mortalidad, que suele afectar a lactantes; se caracteriza por proliferación difusa en todo el cuerpo, a modo de linfomas, de histiocitos que suelen contener lípidos, de aquí el otro nombre de reticuloendoteliosis no lipídica.

* Jefe del Servicio de O.R.L. Centro Hospitalario «Princesa de España».

** Residente.

Raramente se presenta en adultos. Afecta principalmente piel y órganos reticuloendoteliales (incluyendo huesos).

Desde el punto de vista anatómico, los pacientes presentan un síndrome bastante característico: el lactante suele presentar uno o pocos nódulos cutáneos, duros de color rojizo a pardo, que a menudo se consideran picaduras de insectos. Pronto sobreviene participación cutánea generalizada en forma de exantema maculopapuloso o nódulos discretos múltiples, a menudo con ulceración, descamación y hemorragias. En esta etapa casi siempre hay linfadenopatías generalizadas. Por lo general cuando la enfermedad se diagnostica no hay lesiones óseas, pero en algunos casos se presentan en el término de meses. Con frecuencia hay esplenomegalia, hepatomegalia y febrícula. Casi siempre hay anemia, leucopenia y trombocitopenia, de la cual depende la diatesis hemorrágica¹.

El cambio histológico principal consiste en proliferación histiocítica pura en todos los sitios reticuloendoteliales de la economía, esto es: piel, bazo, hígado, ganglios linfáticos y ulteriormente hueso. A veces hay ataque de pulmones, riñones y casi todos los demás órganos. Por lo regular, los histiocitos no poseen lípidos y la infiltración linfocítica o eosinófila es escasa.

Aunque todos estos caracteres pueden presentarse en un paciente dado, ello no es frecuente en lactantes, pero se observa a menudo en pacientes de mayor edad con enfermedad de larga evolución².

■ SÍNDROME DE HAND-SCHÜLLER-CRISTIAN

Es un trastorno más crónico que el que acabamos de mencionar, con participación de muchos sistemas, tejidos blandos y huesos. Puede comenzar en la lactancia, pero también afecta a adultos².

Se dice que en esta variante es característica la aparición de lesiones óseas en cráneo y órbitas, que originan la triada de diabetes insípida, exoftalmo y defectos óseos radiolucidos, principalmente en cráneo. En realidad, la triada clásica rara vez se observa. La diabetes insípida y el exoftalmo sólo ocurren en el 50 % de los casos e incluso las lesiones óseas no se presentan en el 20 % de los pacientes. Los defectos óseos son producidos por acumulación focal de histiocitos llenos de grasa; el exoftalmo y la diabetes insípida dependen de conglomeraciones del mismo

tejido en base del cráneo y órbitas, que sobresalen del hueso y comprimen encéfalo y tejidos retroorbitarios.

El curso clínico de esta enfermedad es difícil de predecir. En términos generales, cuanto menor sea la edad de comienzo de la enfermedad, tanto más rápido será el progreso y cuanto más difusas sean las lesiones, tanto peor será el pronóstico. Un hecho es patente; no puede predecirse el curso de la enfermedad fundándose en la histología de una lesión. Se supone que la abundancia de lípidos y eosinófilos era signo de buen pronóstico, pero se ha comprobado la falsedad de esta noción.

■ GRANULOMA EOSINÓFILO

Es la variante más benigna de las tres, en la cual la participación inicial suele circunscribirse a un hueso o a varios, sin signos de ataques cutáneos o visceral. La enfermedad se observa principalmente en niños mayorcitos y adultos, con límites que varían entre el primer año de la vida hasta el séptimo decenio, hay predominio notable de varones¹.

Por lo regular el ataque comienza en los huesos del cráneo, pero casi todos los demás huesos son atacados en una etapa o en otra. El aspecto radiográfico clásico es de una zona focal netamente circunscrita de destrucción ósea que remeda un tumor. En tejidos blandos, sobre todo piel, también se han observado proliferaciones histiocíticas monofocales llamados granulomas eosinófilos. A veces se advierten aumento de volumen de ganglios linfáticos, pero no es dato destacado; por lo general no hay hepatoesplenomegalia, ni ataque cutáneo difuso³.

El pronóstico suele ser bueno y la mayoría de los pacientes viven largo tiempo. No es raro observar remisiones completas de la enfermedad, espontánea o con el tratamiento adecuado. De cuando en cuando se advierte una lesión solitaria característica de granuloma eosinófilo en casos que presentan las características clásicas de la enfermedad de H-S-C, lo cual apoya el concepto de que el granuloma eosinófilo es sencillamente una variante de estas proliferaciones histiocíticas.

No sabemos todavía si los tres síndromes de la enfermedad de H-S-C son un espectro de presentaciones clínicas de una sola entidad nosológica. Las superposiciones clínicas y morfológicas de los tres y los casos ocasionales que parecen benignos y luego se transforman en otro cuadro, proporcionan la justificación mayor al punto de vista unitario (Gren y Farber, 1942). Por otra parte, muchos autores, incluyendo el propio Siwe, pretende que la proliferación anormal de histiocitos representa sólo una

respuesta inflamatoria a un agente infeccioso, o posiblemente un trastorno neoplásico similar a una leucemia o un linfoma.

Aunque la causa de estos procesos es desconocida, hay muchos datos que señalan etiología infecciosa. La proliferación histiocítica pudiera representar una respuesta inflamatoria para algún agente exógeno. La edad del paciente tiene una cierta influencia sobre la gravedad y distribución de las lesiones.

La variante L-S tiende a observarse en el grupo más joven, de hecho, puede presentarse desde el nacimiento. Las lesiones pueden ser difusas en todos los sistemas óseos y viscerales. Probablemente en esta edad todavía habría poca inmunidad adquirida para agentes exógenos. Con el paso de los años, se observan variantes más benignas, hasta que se alcanza la forma unifocal del granuloma eosinófilo, raramente mortal en adultos jóvenes.

Como indica su nombre el granuloma eosinófilo tiene muchas similitudes histológicas con una lesión infecciosa y está lleno de células inflamatorias, en particular eosinófilos e histiocitos cargados de lípidos. La significación de este lípido en tales procesos es oscura. Se admite, en general, que resulta de inhibición de restos ricos en lípidos provenientes de células vecinas necróticas, pero no se ha excluido un aumento de síntesis intracelular. Estos pacientes son normocolesterolémicos, por lo tanto, la acumulación de lípidos no representa netamente una enfermedad por almacenamiento.

■ ANATOMÍA PATOLÓGICA

Los cambios anatómicos en cada una de estas tres entidades son algo diferentes, pero en lo básico guardan más semejanza que diferencias. El denominador común es proliferación focal o difusa de histiocitos mononucleares grandes en los órganos mencionados. Estos elementos pueden ser células fusiformes delgadas que guardan semejanza con fibroblastos, o células mononucleares redondas y grandes. Los núcleos tienden a ser vesiculosos y lobulados, con nucleolos patentes. Las células se presentan en masas y capas en las lesiones óseas descritas, en conglomerados en la piel y en formas difusas en órganos macizos, de la índole de bazo, hígado y ganglios linfáticos. En ocasiones se observan células gigantes multinucleadas, que probablemente corresponden a histiocitos fusionados. En las tres variantes pueden descubrirse histiocitos

vacuolados que poseen lípidos. Se observan en los casos más duraderos de la enfermedad de L-S, pero abundan en particular en el Síndrome de H-S-C y en el Granuloma eosinófilo⁴.

Ya hemos mencionado que en la variante aguda de la enfermedad de L-S pueden no presentarse lípidos. En las tres variantes hay eosinófilos, aunque más notable en el granuloma eosinófilo, pero que también presenta en el síndrome de H-S.-C.

Los linfocitos y las células plasmáticas también son características del granuloma eosinófilo y el H-S-C.

Los cambios anatómicos se pueden resumir de la siguiente manera:

■ SÍNDROME DE L-S

Las modificaciones son básicamente proliferación de histiocitos en los órganos de la economía. En algunos casos se advierten esparcidos eosinófilos, células plasmáticas, linfocitos, células gigantes multinucleadas y células espumosas ocupadas por lípidos.

■ SÍNDROME DE H-S-C

Los histiocitos se presentan en forma de masas o capas de células espumosas llenos de lípidos entremezclados abundantemente con eosinófilos, linfocitos y células plasmáticas. Puede haber fibrosis en la periferia de las lesiones, que da lugar al aspecto de granuloma inflamatorio crónico. La necrosis central parece aumentar la semejanza.

■ GRANULOMA EOSINÓFILO

No difiere del H-S-C pero las capas y masas de eosinófilos producen el cuadro algo característico de participación crónica duradera. En caso de que estas lesiones se presenten en los huesos, hay lesión del hueso subyacente y a veces osteogénesis reactiva en los bordes.

El granuloma eosinófilo tiene una importancia especial para el otólogo, pues el temporal constituye una de sus localizaciones preferidas.

Se puede afectar la calota craneal, las costillas, los huesos de la pelvis y los huesos largos. Mientras el proceso se mantiene solitario, el pronóstico es bueno dando lugar a una fibrosis y por consiguiente curación⁶.

Cuando hay múltiples focos la recidiva es frecuente pudiendo transformarse en un H-S-C con un pronóstico mucho más sombrío.

El pronóstico del granuloma eosinófilo ha de realizarse con gran precaución, ya que como hemos dicho, si bien en algunos casos puede remitir en otros puede transformarse en una *reticulosis maligna*⁵.

En el oído, en un tiempo más o menos largo, se advierte una secreción junto a una disminución de la capacidad auditiva. En el CAE aparece supuración con algún pólipo, pudiendo confundirse con una O.M.C. supurada. Las radiografías nos deben poner sobre aviso. Se aprecia un defecto óseo en la mastoides o en la porción escamosa del temporal, una zona clara bien definida sin reacción marginal perióstica. A través de las estructuras blandas puede palpase la depresión ósea.

Son raros los vértigos a no ser que haya lesionado el laberinto. De todas maneras es raro el diferenciar perfectamente el granuloma eosinófilo de otros procesos. La sangre está dentro de los límites de la normalidad. Es preciso el estudio histopatológico para hacer el diagnóstico certero.

En la mastoidectomía se observa que la cortical está destruida y el granuloma penetra hasta la duramadre y el seno, pudiendo estar al descubierto el nervio facial. En ocasiones aún después de la mastoidectomía y la extirpación radical de la tumoración, suelen aparecer recidivas y en los de mejor pronóstico naturalmente suele haber remisión de la sintomatología hasta la curación.

En cuanto a la terapia puede aconsejarse:

a) Legrado seguido de roentgenterapia de las lesiones óseas localizadas asequibles. Se suele dar una dosis de 1.000 rads repartidas en tres dosis iguales (Moss).

b) Glucocorticoides (prednisona 1mg./Kg./día) durante los brotes evolutivos, sobre todo en la lactancia y hasta los dos años (la época más peligrosa).

c) Antibióticos discontinuo y especialmente en las fases febriles con otorrea o complicaciones pulmonares. La otitis no siempre cede.

d) Ciclofosfamida y/o Vimblastina, junto con prednisona, en las formas tumorales linfadenos o hepatoesplenomegálicas.

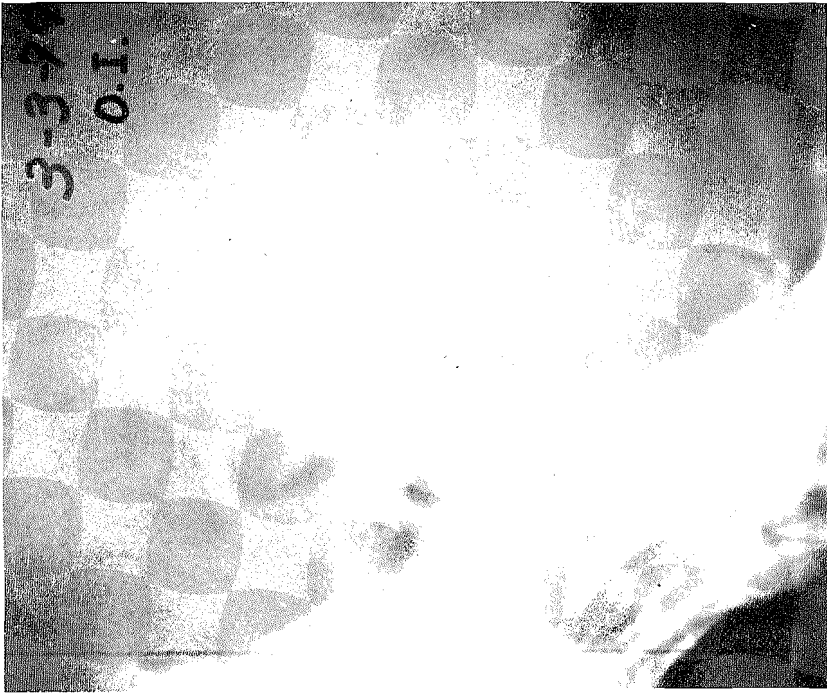


Fig. 1.—Lesiones osteolíticas de la mastoides.

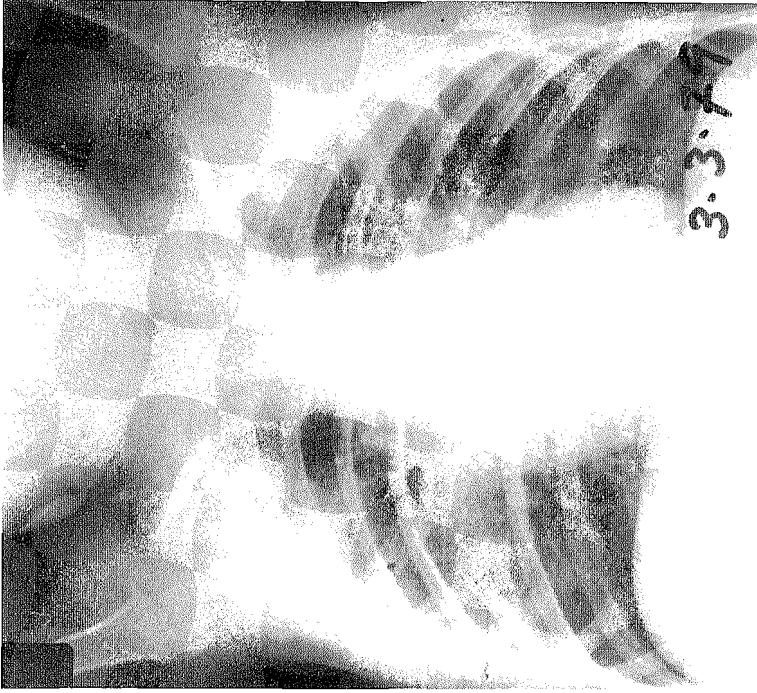


Fig. 2.—Osteolisis a la altura de la 7.^a costilla derecha.



Fig. 3.—Discreta neumatización de la apófisis mastoidea.

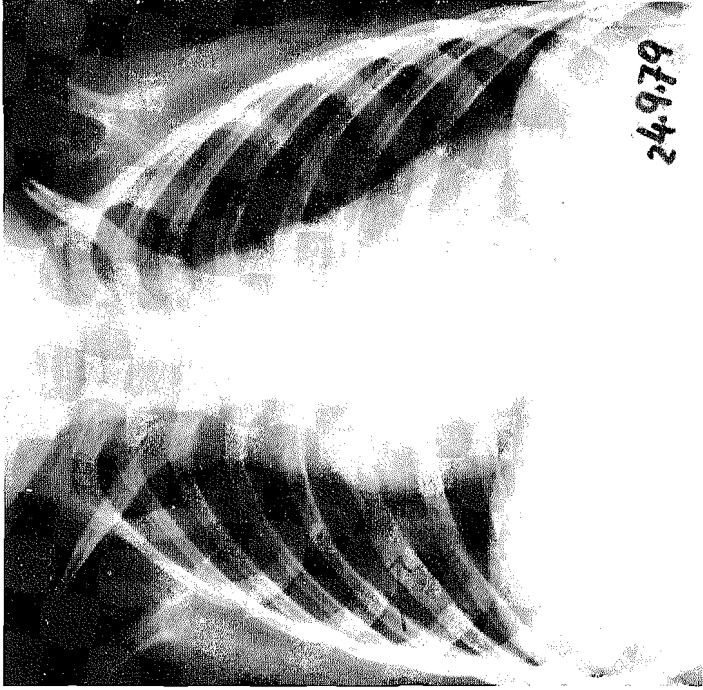


Fig. 4.—Mejoría en la estructura de la 7.^a costilla cuya trama ósea se está restituyendo.

Caso clínico:

Referente al caso de Granuloma eosinófilo diagnosticado en el servicio de O.R.L. del C.H.P.E.

Paciente: E.C.A. de dos años de edad, que presenta la siguiente historia:

Desde hace dos meses notan los padres que le sale sangre por el O.I. El comienzo fue por una otorrea de color transparente y no fétida, instaurándose a las 24 horas la otorragia, que desde entonces no se ha modificado en sus características. No le duele ni refiere otra sintomatología.

El examen O.R.L. reveló:

Otoscopia: O.I. observamos un C.A.E. ocupado por una secreción sanguinolenta, con una mucosa poliposa.

O.D. Dentro de la normalidad.

Palpación retroauricular: Se deprime la cortical en un punto.

Exploración radiológica:

Nos encontramos en el temporal izquierdo, a nivel de mastoides y escama del temporal, unas lesiones osteolíticas (3 × 3 cm.) en forma de sacabocados, que le da un aspecto tumoral (figura 1).

A nivel de la 7.^a costilla derecha, observamos otro foco de osteolisis de 2 × 1 cm.; no observándose otros focos en el resto del esqueleto (figura 2).

Podemos decir que radiológicamente las lesiones óseas, cuando se presentan, son debidas a la destrucción ósea por tejido de granulación y son semejantes a las tres formas de Histiocitosis X.

La lesión básica está constituida por un área de osteólisis. Al principio se ven pequeñas radiotransparencias que pueden o no estar bien delimitadas. En fases avanzadas hay una clara osteoporosis. Las lesiones suelen originarse en la cortical, que puede aparecer destruida. Rara vez se ven secuestros en las áreas destructivas.

Examen sistemático:

	Hb 23,2 mgr./ml.
	Hct 33,4
sangre	VCM 76
	CHM 41
	CHCM 70,3

Las proteínas y lípidos totales estaban dentro de la normalidad. Encontramos una reacción a la B.C.G.

■ TRATAMIENTO

La intervención se realiza bajo anestesia general en forma de neuroleptoanalgesia.

Incisión retroauricular. En la cortical externa mastoidea aparece una pequeña fistula que al intentar erosionar con la legra, se deprime fácilmente. Se comienza la mastoidectomía con fresa y se observa una masa tumoral de aspecto grisáceo que ocupa ático, antro y se dirige hacia la porción distal de la apófisis mastoidea. En su liberación interna se observa que es adherente a la duramadre ya que, había erosionado el falopio descendente, dejando ver en un gran trecho el nervio facial sin lesionarlo. En su porción alta superior, se había destruido el laberinto post al menos el C.S.E.

Ante la lesión antro-atical se decidió realizar una radical para la observación completa de la extensión tumoral. La masa tumoral entraba en caja englobando yunque y martillo.

La reconstrucción de la brecha quirúrgica se realizó con un injerto de fascia libre del músculo temporal, colocada sobre la duramadre. La cavidad de la mastoidectomía se rellenó con injerto del mismo músculo. Drenaje transmeatal, cierre por planos.

En la Anatomía Patológica:

Descripción macroscópica: Se remiten cuatro fragmentos irregulares de color grisáceo, consistencia elástica, que agrupados miden $1,5 \times 1 \times 0,5$ cms.

Descripción microscópica: Los especímenes remitidos están constituidos por epitelio escamoso y anejos, los mismos que muestran arquitectura histológica normal. En la profundidad de estos fragmentos, se aprecian formaciones nodulares rodeadas de tejido fibro-conjuntivo. La citología muestra presencia de abundantes histiocitos, células con citoplasma eosinófilo, células gigantes multinucleadas, linfocitos y leucocitos polimorfonucleares.

En otras áreas se aprecian macrófagos cargados de hemosiderina y depósitos hemorrágicos. La vascularización es abundante, estando algunos vasos con luces dilatadas.

El estroma está constituido por fibroblastos maduros, mostrando también presencia de células tumorales en su espesor. En una pequeña zona se aprecia tejido óseo sin alteraciones histológicas.

En el postoperatorio se le aplican tres secciones de radioterapia profunda, localizadas a nivel del temporal izquierdo, de 220, 240 y 280 rads, respectivamente.

Actualmente, a los seis meses de la intervención, se encuentra perfectamente y la lesión a nivel de la 7.^a costilla, aunque permanece, ha retrogradado y se ve una mayor estructuración de la trama ósea. Y en la otoscopia el oído está seco (figuras 3 y 4).

BIBLIOGRAFÍA

1. STANLEY, L. Robbins, *Patología estructural y funcional*, 1975, págs. 301-304. Editorial Interamericana.
2. FARRERAS ROZMAN, *Medicina Interna*, 1978, vol. I, pág. 359, vol. II, pág. 1.069.
3. BURTON, F. y JAFFE, M. D., «Granuloma eosinófilo (histiocitosis localizada)». *O.R.L. pediátrica de Charles F. Ferguson, Edwin L. Kendig, jr.*, pág. 1.196.
4. LEROUX, Robert, «De Brux Granulome éosinophile», *Histopathologie O.R.L. et cervico-faciale*, págs. 90-354.
5. K. GRAF, «Granuloma eosinófilo y reticulosis». *Tratado de O.R.L. Berendes*. Vol. III, Parte Primera, pág. 1.039.
6. «Clarós Granuloma eosinófilo petromastoideo». *Acta O.R.L. Española*, 1976 julio-agosto, pág. 53.