

Liposarcoma Retroperitoneal Gigante: A Propósito de un Caso

Giant Retroperitoneal Liposarcoma: On Purpose of a Case

Maya Sanchez-Baya¹, Paola Nataly Terán Fernández¹, Gilberto Ferrufino Navia², Maritza Jimenez Velazco³.

RESUMEN

Los tumores retroperitoneales representan un 0,07 a 0,2% de todas las neoplasias del organismo. Los liposarcomas, formas predominantes de sarcomas, se originan del mesodermo embrionario y pueden alcanzar grandes dimensiones en el retroperitoneo, presentándose en forma de masas voluminosas sin sintomatología específica. Las metástasis a distancia son poco probables; la mortalidad específica es del 40 al 50% a los 5 años del diagnóstico y su pronóstico depende de su variedad histopatológica.

La conducta es quirúrgica y consiste en exéresis radical del tumor; junto con la radioterapia y la quimioterapia como tratamiento paliativo.

Se presenta un caso del liposarcoma retroperitoneal gigante bien diferenciado de células fusiformes; manifestado por distensión abdominal progresiva acompañado de dolor tipo opresivo de moderada intensidad y el tratamiento efectuado, la resección quirúrgica radical.

ABSTRACT

The retroperitoneal tumors represent 0.07 to 0.2% of all neoplasias. The liposarcomas are predominant forms of sarcomas, they can reach big size in the retroperitoneum, and they show like voluminous mass without specific symptomatology.

The metastasis is improbable; the specific mortality is from 40 to 50% in 5 years since the diagnostic, and the prognostic depends of the histopathologic variety.

The conduct is surgical and this consists in radical excision of the tumor, together with radiotherapy and chemotherapy, like palliative treatments.

We present a case of giant retroperitoneal liposarcoma, differentiated of fusiforms cells; it is shown as a progressive abdominal distension with oppressive pain of moderate intensity; and the treatment effectuated was the radical surgical excision.

INTRODUCCIÓN

Los tumores retroperitoneales sólo representan un 0,07 a 0,2% de todas las neoplasias del organismo¹. Un 85% son malignos, representado por los sarcomas¹, una patología poco frecuente, que se origina del mesodermo embrionario, siendo el liposarcoma la forma predominante².

Los sarcomas retroperitoneales representan el 15% de los sarcomas de tejido blando, siendo la adultez mayor (45 a 70 años) el grupo etáreo más afectado^{3,4}.

La incidencia de esta patología en Bolivia al momento no se encuentra reportada, sin embargo países latinoamericanos como en Uruguay se observan 2 casos cada 100 000 habitantes².

PRESENTACIÓN DEL CASO

Paciente de sexo masculino de 43 años de edad, procedencia Potosí, ocupación artesano; es referido al servicio de cirugía de la Clínica Cobija, por presentar un cuadro clínico de aproximadamente 3 meses de evolución, caracterizado por distensión abdominal

progresiva y dolor abdominal tipo opresivo de moderada intensidad.

El paciente es internado con el diagnóstico de ingreso de tumor retroperitoneal gigante, confirmado por tomografía axial computarizada.

Durante la revisión por sistemas, se reporta estreñimiento crónico y disnea de reposo progresiva.

Al examen físico, el paciente se encuentra eutrófico e hidratado, alerta orientado en tiempo, espacio y persona. Los signos vitales no se encuentran alterados.

Los hallazgos relevantes a la exploración física fueron:

- Tórax: A la palpación existe expansibilidad disminuida.
- Abdomen: A la inspección se observa la presencia de hernia umbilical, abdomen globuloso. A la palpación superficial y profunda existe dolor, a la auscultación los ruidos hidroaéreos positivos hipoactivos.

En las órdenes preoperatorias se indica nada por

¹Estudiantes de Medicina, Universidad Mayor de San Simón. Cochabamba, Bolivia

²Cirujano general, Docente de la cátedra de Técnica Quirúrgica, Facultad de Medicina, Universidad Mayor de San Simón. Cochabamba, Bolivia

³Docente de Epidemiología, Facultad de Medicina, Universidad Mayor de San Simón. Cochabamba-Bolivia

Correspondencia a:

Maya Sanchez-Baya
mayita948@hotmail.com

Palabras claves: Liposarcoma, Sarcoma, Neoplasias, Retroperitoneal.

Keywords: Liposarcoma, Sarcoma, Neoplasms, Retroperitoneal

Abreviaturas utilizadas en este artículo:

NPO = Nada por vía oral
VI = Vía Intravenosa
VO = Vía Oral

Recibido para publicación:

20 de Junio de 2010

Aceptado para publicación:

24 de Agosto de 2010

Citar como:

Rev Cient Cienc Med 2010;
13(1): 41-3

NPO, se le administra soluciones parenterales (Ringer normal, 1000 cc. 30 gotas por minuto) y antibióticos (Cotrimoxazol 800mg. VO cada 12 horas, Metronidazol 500 mg VO STAT, Cefotaxima 1gr IV, Gentamicina dos ampollas de 80 mg. IV), evacuación intestinal por enema, evacuación de orina por sonda vesical y control de signos vitales.

La conducta fue la intervención quirúrgica (exéresis de tumor retroperitoneal) por cirugía abierta, se plantea abordaje extraperitoneal, donde el peritoneo es abierto en su reflexión retroperitoneal, y se identifica el tumor, extrayéndose una masa sólida gigante bien encapsulada de 30 cm. de largo por 20 cm. de ancho y un peso de 5500 g que no infiltra ningún órgano intraperitoneal ni retroperitoneal (Figura 1).

El abordaje elegido permite la visualización de las estructuras retroperitoneales, espacio paravertebral, columna vertebral, inserciones del músculo Psoas y las estructuras vasculares, además de los uréteres, para mejor observación y resección total del tumor.

Debido a la presencia de una hernia umbilical al paciente se le realiza una hernioplastía. El procedimiento quirúrgico dura aproximadamente cuarenta y cinco minutos.

En la evolución y manejo del paciente, el primer día se continua con la antibiòticoterapia y se añade analgésicos (Ketoprofeno 50 mg Nimesulide 50mg. Clonazepam 0.5 mg). Paciente eutròfico e hidratado, alerta orientado en tiempo, espacio y persona. En abdomen, herida quirúrgica cubierta con apósitos limpios y secos; a la auscultación los ruidos hidroaéreos positivos hipoactivos, a la palpación abdomen blando, depresible, doloroso.

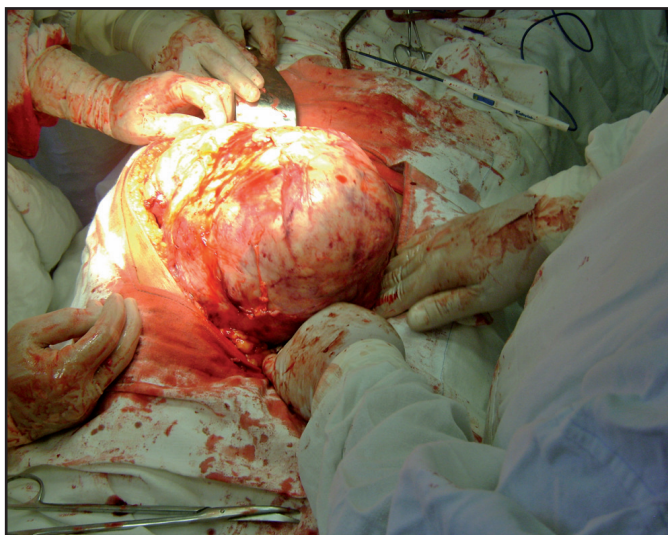


Figura 1: Masa tumoral durante la intervención quirúrgica donde se puede observar la pseudocápsula.

Al segundo día del postoperatorio el paciente refiere mejoría clínica y se encuentra a la palpación abdomen blando y depresible con apósitos limpios y secos; evolución favorable.

El cuarto día del postoperatorio se encuentra a auscultación de abdomen ruidos hidroaéreos positivos normoactivos. El paciente es dado de alta el quinto día del postoperatorio, sin ningún inconveniente.

El diagnóstico final se establece como liposarcoma retroperitoneal bien diferenciado de células fusiformes, confirmado por estudio anatomopatológico.

DISCUSIÓN

El liposarcoma presenta características propias relacionadas con su localización profunda y su crecimiento lento y expansivo⁵. El síntoma más frecuente es el dolor abdominal difuso e inespecífico y su signo el aumento del perímetro abdominal junto a la palpación de una masa abdominal¹. La mortalidad específica es del 40 al 50% a los 5 años³ del diagnóstico y su pronóstico depende de su variedad histopatológica⁵: a) Bien diferenciado; b) Mixoides; c) De células redondas; d) Pleomórficos⁶.

La conducta es quirúrgica y consiste en exéresis radical del tumor. La radioterapia y la quimioterapia no han demostrado buenos resultados excepto como tratamiento paliativo⁷.

El liposarcoma retroperitoneal es prevalente entre los 45-70 años de edad, el paciente del caso clínico descrito tiene 43 años, lo cual mantiene una estrecha relación con el grupo etáreo prevalente.

En el retroperitoneo los sarcomas pueden alcanzar grandes dimensiones⁸ por la carencia de estructuras que delimiten el crecimiento⁹; en el caso de estudio el liposarcoma presenta 33 cm. de diámetro y un peso aproximado de 5.500 g (Figura 2)

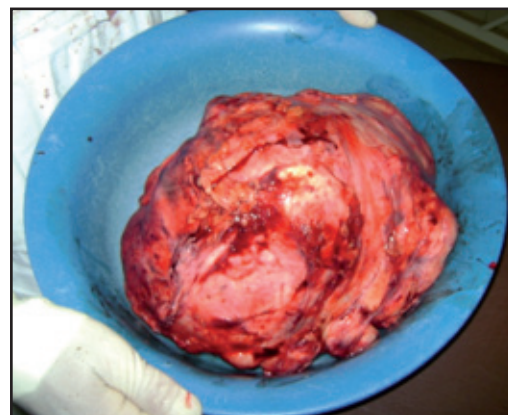


Figura 2: Masa sólida gigante 30 cm. de largo por 20 cm. de ancho y un peso de 5500 gr.

Los sarcomas retroperitoneales presentan la forma de masas voluminosas, que no producen síntomas hasta que crecen lo bastante para comprimir e invadir estructuras contiguas³. En el presente caso las dimensiones alcanzadas por la masa tumoral provocan compresión de asas intestinales, produciendo disminución de los movimientos peristálticos y consecuente estreñimiento. De la misma manera se compromete la función respiratoria, resultando una disnea de reposo progresiva.

Los sarcomas retroperitoneales al ser poco vascularizados tienen poca probabilidad de producir metástasis a distancia⁴, sin embargo los mismos suelen conllevar mal pronóstico¹⁰.

En relación al paciente presentado, a pesar de las importantes dimensiones de la masa retroperitoneal, el pronóstico fue favorable.

La exéresis de un tumor tipo liposarcoma tiene como ventaja que la mayoría de los mismos presentan una pseudocápsula, que facilita la técnica quirúrgica², en el presente caso de estudio, el liposarcoma se encontraba bien encapsulado además debido al subtipo histológico de células bien diferenciadas, la resección quirúrgica fue completa.

REFERENCIAS

1. Samaniego E, González J, Fernández F, Calleja J, Sanz L, Fernández E. **Liposarcoma retroperitoneal gigante**. *Actas Urol Esp* 2003; 27(8): 640-644.
2. Nackle E. **Liposarcoma retroperitoneal gigante: a propósito de un caso. Post grado de cirugía**: Hospital Maciel 2002.
3. Brunnicardi S, Andersen D, Dunn D, Hunter P, Pollock R. **Schwartz Principios de Cirugía. 8va edición**. Mc Graw Hill; 2009.
4. Rosenberg AE: **Huesos articulaciones y tumores de partes blandas**. En: Kumar V, Abbas A, Fausto N. Robbins y Cotran **Patología estructural y funcional. 7ma Ed.** Barcelona, Elsevier; 2005: 1319-1326
5. Echenique M, Amondarain J. **Liposarcoma retroperitoneal gigante**. *Cir Esp* 2005; 77(5):293-5
6. Molina L, Aragón C, Casasola G, Castillo H. **Liposarcoma mixoide retroperitoneal gigante: reporte de un caso**. *Rev Mex Urol* 2007; 67(3): 175-179 7.
7. Hernández J, Abella L, Trujillo M. **Liposarcoma mixoide gigante retroperitoneal**. *Oncología (Barc.)* 2004; .27(5):59-60
8. Perez Y, Castellanos R, Guerrero J. **Liposarcoma retroperitoneal como etiología de dolor abdominal: presentación de un caso y revisión de la literatura**. *Cirug* 2008; 76:77-82.
9. Val JM, Torres JNuez, Muniesa JE. **Liposarcoma retroperitoneal**. *Cirugía Casos Clínicos* 2006;1: 2-6
10. Rodríguez MO, Garaulet PG, Delgado MA, Ortega I, Limones MEsteban. **Masa abdominal correspondiente a liposarcoma retroperitoneal gigante**. *Cirugía Casos Clínicos* 2006; 1: 7-10