

Distocias por tumor previo al parto: útero doble

Dystocia due to a tumor-like mass prior to delivery: Double uterus

Carlos Rozza Bejarano¹

RESUMEN

Introducción: La mala conformación del útero es una causa de distocia en el parto.

Las anomalías de este órgano tienen influencia en el embarazo y el parto, provocando complicaciones principales en este último.

Caso clínico: encontramos una joven de 23 años, primípara, con gestación a término, en trabajo de parto. El parto se torna distosico y se encuentra útero gestante con una marcada dextro rotación de aproximadamente 45°, así como otro útero no gravídico, más pequeño ubicado en el lado izquierdo de 12 x 10 cms.

El útero no gestante funcionó como un tumor previo al parto de los hombros del feto, lo que ocasionó una distocia por un periodo expulsivo prolongado el cual finalizó en un falso cuadro clínico de rotura uterina *intrapartum*.

Palabras clave: Útero, distocia, Complicaciones del Trabajo de Parto.

ABSTRACT

Introduction: An abnormal shaped uterus is a cause of dystocia. Uterine shape abnormalities influence both pregnancy and labor outcome, leading to complications during this latter period.

Clinical case report: This is the case of a 23-year old woman, full-term pregnant, seen during labor period. Delivery became dystocic and her uterus was found to be approximately 45° rotated to the right; also, a smaller additional non-pregnant uterus was found in the left side, its size was 12 x 10 cm. Non pregnant uterus acted like a tumoral mass exerting pressure upon both shoulders of the fetus, with led to dystocia because of a prolonged expulsive stage, which ended up in a false intrapartum uterine rupture.

Key words: uterus, dystocia, obstetric labor complications.

INTRODUCCIÓN

Se llama tumor previo al parto a un obstáculo que se coloca delante de la presentación interrumpiendo uno de los mecanismos del trabajo de parto: acomodación, descenso y expulsión. El tumor previo al parto es una causa de distocia, muy rara y la literatura nacional y extranjera sobre el mismo muy escasa. El término distocia es un capítulo muy amplio en la Obstetricia, es complejo y extenso; pero diremos que las distocias se deben al canal del parto, al motor uterino y al móvil o feto. El tumor previo al parto es una distocia que impide el descenso del móvil o feto, cuando las otras causas no existen.

Los tumores más comunes que pueden obstruir la pelvis impidiendo la acomodación y descenso de la presentación son de origen genital: uterino o anexial o extragenital, pelviano o abdominal.

El tumor previo uterino tales como los fibromiomas cuando se hallan ubicados en el útero y el cuello toman el carácter de previo por estar ubicados por delante de la presentación constituyendo a veces serio obstáculo durante el parto, si su tamaño sobrepasa los 7 x 5 cms. La asociación de mioma uterino y embarazo según Rössenvasser se halla en una frecuencia de 1-5%⁷.

Los tumores previos de origen anexial son los quísticos luteínicos del ovario, cistoadenomas y quiste dermoide. Si estas tumoraciones poseen un pedículo largo, pueden alojarse en el fondo de saco de Douglas impidiendo el encajamiento de la presentación.

Katz y Col. En 1993 hallaron una incidencia de masa anexial de 1/200 embarazos y Koomings y Col. en 1998 una neoplasia anexial por cada 197 operaciones cesáreas³.

El tumor previo actúa como un verdadero factor de distocia al facilitar o determinar la existencia de presentaciones viciosas: Cara, frente, tronco, e impedir el descenso de la presentación⁶.

La mala conformación del útero es una causa de distocia en el parto. El útero es el órgano que aloja al producto de la concepción en todo su desarrollo y el que desempeña mayor trabajo durante el parto. Por lo aquí expuesto las anomalías de este órgano tienen influencia en el embarazo y el parto, provocando complicaciones principales en este último. Las anomalías de conformación del útero o malformaciones congénitas dependen de una detención del desarrollo en una etapa prematura o tardía de su evolución, determinando diversas alteraciones de forma del útero y la vagina. Estos proceden de los cordones de Muller que son pares en su origen. En esta anomalía se pueden encontrar las gradaciones más diversas; unas veces el útero y la vagina están internamente divididos por un tabique, útero didelfo, otras el útero presenta dos cuernos en su parte superior, el útero bicorne según Gori⁵.

El útero doble con vagina doble que en este artículo presentamos es ocasionado porque los cordones de Muller no se unen en su parte interior, al tiempo que permanecen separadas las porciones superiores lo establecen Benson¹, Gori⁵ y Schwarcz Sala⁸. Figura 1.

CASO CLÍNICO

Sala de operaciones de Emergencia Hospital General Daniel A. Carrión Callao, 1987.

¹ Médico Ginecologista. Inspector de Salud del Callao (Cesante). Profesor del Departamento de Obstetricia y Ginecología de la Facultad de Medicina de la Universidad Nacional Mayor de San Marcos de Lima (Cesante).

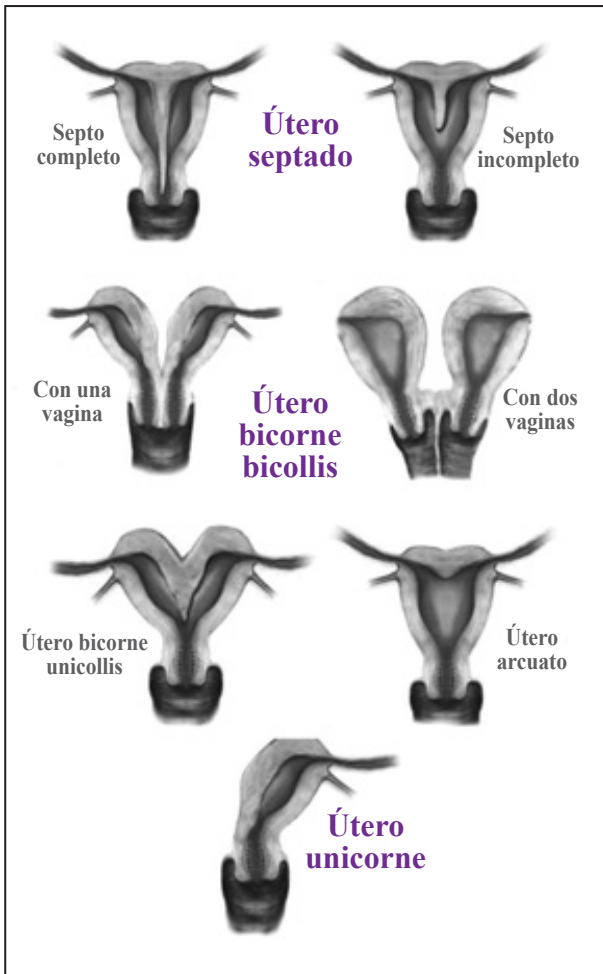


Figura 1
Anomalías uterinas

Una mujer joven de 23 años, primípara, con gestación a término, en trabajo de parto es encontrada en la Sala de Expulsión por éste autor debido a un periodo expulsivo de 25 minutos de duración.

Examen clínico:

Paciente en BEG, que colabora con el personal de residentes y obstetrices. Funciones vitales normales.

Examen clínico obstétrico:

Parturienta a término por altura uterina feto en LCI, latidos fetales: buenos en intensidad y frecuencia, rítmicos. Dinámica uterina, hipodinamia. Intensidad de contracciones++.

Tacto vaginal:

Parturienta en periodo expulsivo, presentación cefálica, membranas rotas, altura de presentación +2, variedad de posición OIIA (O1) se palpa tabique vaginal longitudinal completo con desgarró sangrante en su borde inferior.

Se decide aplicar un *vacuum extractor* por periodo expulsivo prolongado, no pudiéndose efectuar el desprendimiento de la presentación por falta de pujo de la paciente, además de la hipodinamia uterina existente.

Al tratar en estas circunstancias mediante el pujo de la paciente y un Kristeller bimanual cuidadoso que realicé con técnica propia, para los expulsivos prolongados, súbitamente observé en la región suprapúbica ausencia de ovoide uterino y signos de shock. Hice de inmediato el diagnóstico de rotura uterina *intrapartum* y solicité el quirófano para realizar una Laparotomía Exploradora.

Diagnóstico preoperatorio:

Rotura uterina *intrapartum* signos de shock.

Hallazgos:

Abierta la cavidad abdominal se encontró un útero gestante con una marcada dextrorrotación de aproximadamente 45°, así como otro útero no gravídico, más pequeño ubicado en el lado izquierdo de 12 x10 cms. que impida el parto de los hombros. Se corrigió la dextrorrotación del útero gestante y se realizó una cesárea segmentaria, se extrajo un feto vivo con buen Apgar al nacer. Después de la operación se realizó la sutura del desgarró hemorrágico del tabique vaginal.

Diagnóstico posoperatorio:

Útero doble, bicorne con vagina doble. Un útero gestante y otro no gestante.

En el puerperio mediato se realizó una ecografía pélvica.

Informe ecográfico:

El útero se encuentra en anteversión con el fondo hacia la derecha con dimensiones de 111 x 66 x 55 mm. Presenta discreta distorsión de su textura interna. El endometrio es característico del post parto. Continuándose desde la vagina hacia la izquierda se aprecia otra imagen uterina con dimensiones de 65 x 40 x 33 mm., con bordes regulares y textura parenquimal homogénea. El endometrio es de segunda fase. Los ovarios son normales, Douglas libre.

Conclusión:

Útero doble, la gestación se realizó en el útero derecho. Figura 2.

Discusión y comentario

Se presenta el caso de una malformación uterina doble con vagina doble en una gestante a término en período expulsivo. El útero no gestante funcionó como un tumor previo al parto de los hombros del feto, lo que ocasionó una distocia por un periodo expulsivo prolongado el cual finalizó en un falso cuadro clínico de rotura uterina *intrapartum*.

El cuerno uterino no gestante en el útero doble aumenta dos o tres veces su volumen por influencia hormonal lo cual da lugar a confusiones como si fuera un mioma. También se ha observado su rotación y posterior enclavamiento en la excavación pélvica, causando distocia por tumor previo y en algunos casos la rotación axial del útero más allá de lo normal según Gori⁴. En nuestro caso el útero no gestante funcionó como un tumor previo y la rotación axial marcada del útero gestante simuló un cuadro clínico

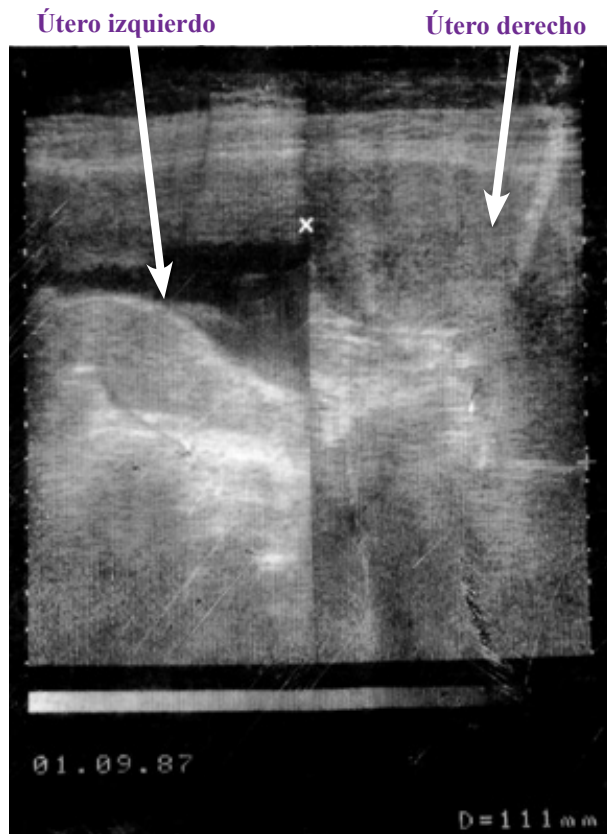


Figura 2

Útero doble, la gestación se realizó en el útero derecho

obstétrico de rotura uterina al desaparecer el fondo del útero de la región suprapúbica.

Schwarcz, Sala⁶ también refieren que en algunos casos el útero no gestante, en el útero doble, actúa como tumor previo.

Pensamos que si bien no se trata de un caso típico de tumor previo al parto por no estar el útero no gestante, del útero doble, delante de la presentación, sin embargo ha funcionado como un tumor previo al parto de los hombros, impidiendo la salida del feto, causando con esto una dextrorrotación uterina marcada del útero gestante, más allá de lo normal en el embarazo, complicando además el descenso de la presentación por el tabique vaginal existente.

Según Benson¹ las anomalías uterinas incluyen aplasias, hipoplasias, ausencia del mismo y varias formas de duplicidad frecuentemente asociadas con anomalías de la vagina y ausencia o duplicidad de partes del tracto uterino. De acuerdo al citado autor el útero doble se clasifica de acuerdo a sus variaciones en:

- Un útero en cada lado con un septo completo entre ambos.
- Un útero en cada lado con un cuello doble.
- Un útero en cada lado con un cuello único.
- Un útero en cada lado con cuello único y vagina sin comunicación entre las dos partes.
- Útero unicornio en comunicación con la vagina.
- División parcial uterina, cuerpo uterino doble parcial con un cuello, septo uterino parcial y cuello único.

Diagnóstico del tumor previo

Es raro y difícil. Solo el tacto vaginal o el intrauterino permiten apreciarlo. Es común que el fibroma de la cara posterior del segmento inferior, que es el tumor previo más frecuente rechace hacia adelante el cuello el cual se ubica detrás del pubis y es casi inaccesible⁵.

El diagnóstico de los vicios de conformación del útero es muy difícil durante el embarazo y lo es más después del parto. Se llega a averiguar las anomalías por medio de la exploración uterina de los genitales combinada con la palpación abdominal en examen bajo anestesia. Hace pensar en la duplicidad del útero la existencia de un tabique divisorio de la vagina y del cuello o la completa duplicidad de ambos o bien una depresión más o menor marcada del fondo del útero, perceptible por la palpación o a veces una gran desviación lateral del útero grávido son las que nos conducen a descubrir un segundo cuerno vacío. En las formas menos manifiestas las complicaciones gravídicas son las que llaman la atención del médico, el diagnóstico dependerá de su sagacidad, destreza y larga experiencia en la especialidad; pero en términos generales las malformaciones uterinas no se acompañan de alteraciones de los genitales externos.

Numerosas malformaciones uterinas pasan inadvertidas porque no se piensa en ellas, cuando la sintomatología que presentan permite suponerlas. Es indispensable recurrir al estudio radiográfico puesto que el tacto vaginal en tales casos solo permite palpar un útero ensanchado, con una muesca al medio, que induce al error al ser confundido con un mioma.

Las distintas malformaciones uterinas no gravídicas son perfectamente reconocidas mediante la histerosalpingografía y ecografía asociadas, pero a veces la existencia de miomas puede llevar al error diagnóstico.

En la actualidad la ultrasonografía es de ayuda muy valiosa para el diagnóstico final, como lo realizamos en el caso que aquí presentamos; pero lo difícil es hacer la presunción diagnóstica.

EL EMBARAZO Y EL PARTO EN LAS ANOMALÍAS UTERINAS

El tumor previo al parto es exclusividad de las primigestas, por cuanto en las secundigestas el miometrio ya se ha desarrollado en la primera gestación debido a la acción hormonal. Esto hace que el tamaño del útero en las secundigestas sea mayor, este mayor tamaño hace que el cuerno no gestante salga de la pelvis durante el embarazo, eliminándose así la causa de tumor previo al parto por malformación uterina doble.

En los úteros dobles no siempre las cavidades son iguales y la menor de ella a veces rudimentaria⁴.

El útero didelfo tiene el mejor pronóstico para el embarazo de pretérmino. El útero septado o bicorne tiene el peor pronóstico para el embarazo a término. El promedio de éxitos posoperatorios en estos casos es del 75%. Las variedades de duplicidad del útero pueden presentar un

embarazo el cual evoluciona bien. Las dos mitades del útero pueden ser ocupadas simultáneamente por el huevo, pero es más frecuente que tan solo uno sea gravídico, mientras que la otra vacía, pero participa en la hipertrofia hormonal del embarazo¹.

El parto puede realizarse con úteros dobles, el cuerno no gestante asciende hasta la cavidad abdominal durante el parto a medida que el segmento inferior se va distendiendo por el reblandecimiento que sufre en la gravidez y se aplana durante el parto permitiendo el pasaje del feto. Si después de la observación del parto durante el período expulsivo y si no hay descenso de la presentación, ante la sospecha de útero doble, proceder a la operación cesárea abdominal.

En el caso del útero didelfo, dos hemi-úteros, estos se encuentran bien separados. La gestación evoluciona generalmente en el cuerpo mejor desarrollado. La complicación más temible es la rotura uterina, que se produce a nivel del punto de unión de los dos cuerpos uterinos alrededor de las 28 semanas de gestación según lo establece Hoffman⁸.

En el trabajo de parto anormal, cuando el parto se detiene repentinamente se debe sospechar la rotura uterina. Esto es, generalmente, pero no siempre precedida por evidencia de sufrimiento fetal y dolor uterino continuo³. En nuestro caso hubo detención repentina de las contracciones uterinas, shock neurogénico por torsión uterina y se perdió el fondo uterino, no llevándose a palpar partes fetales en la región abdominal para completar el diagnóstico clínico de rotura uterina. En este momento debemos recordar que previo a la desaparición de las contracciones uterinas se observa la aparición de hipodinamia, situación que también observamos en el caso que aquí comentamos. El tabique vaginal a veces puede impedir la progresión de la presentación o desgarrarse ocasionando hemorragias serias⁶. Situación que no ocurrió en nuestro caso clínico, observándose si el desgarro del tabique vaginal.

En algunos casos de úteros dobles, el útero no gestante actúa como tumor previo según lo refiere Schwarcz Sala⁶ y Gori⁴ cosa que ocurrió en el caso clínico que aquí discutimos y comentamos.

Es el momento de expresar a nuestro modesto entender que "Se sabe cómo empieza un parto, pero no cómo termina".

El parto puede evolucionar repetidas veces con toda regularidad hasta el punto que la duplicidad uterina pasa completamente inadvertida y solo por casualidad se le descubre más adelante. En caso de los tumores previos por anomalías uterinas, luego de hecha la presunción diagnóstica durante el parto se debe intentar la reducción de cuerno no gestante mediante el tacto intravaginal y con la ayuda de la mano abdominal y colocándose a la paciente en Trendelenburg bajo anestesia general. La idea es que la mano intravaginal rechace el cuerno no gestante y la otra mano eleve la presentación, luego de conseguida la reducción, se desciende suavemente la presentación.

La conducta en los casos de duplicidad uterina acompañada de gestación será solo expectante, es decir la vigilancia del curso del embarazo, eligiendo la intervención de acuerdo a las circunstancias, nos referimos al procedimiento

obstétrico o a la intervención quirúrgica que sea necesaria y apropiada.

La operación cesárea en los úteros dobles es motivada por la debilidad muscular de la matriz, por el cuerno uterino vacío que en este caso impide la salud del feto. Las anomalías uterinas justifican su tratamiento quirúrgico cuando presentan serias complicaciones de carácter gravídico, como lo fue el caso de tumor previo al parto de hombros que presentamos en este trabajo, que aquí hemos discutido y comentado, el cual fue diagnosticado quirúrgicamente y confirmado mediante ecografía pélvica en el puerperio mediato.

No hemos encontrado en la literatura nacional casos de malformación uterina doble con uteros gravídicos, como casusa de distocia en el parto.

CONCLUSIONES:

1. El útero doble gravídico es una entidad obstétrica poco frecuente y su diagnóstico es difícil y raro.
2. En el útero doble el cuerno no gestante funcionó como tumor previo al parto.
3. Las malformaciones uterinas dobles y el útero didelfo son compatibles con las gestaciones de pretérmino.
4. En nuestro caso el diagnóstico quirúrgico de útero doble gravídico fue hecho por una supuesta urgencia obstétrica del tipo de la rotura uterina, encontrándose intraoperatoriamente una duplicidad uterina.
5. Se presenta un caso de gestación de pretérmino en útero bicorne.

REFERENCIAS BIBLIOGRÁFICAS

1. Benson C. Ralph (1980) *Obstetric Gynecologic Diagnosis Treatment California Lange Medical Medical Publication Los Altos California 9ª Edición p. 154-55.*
2. Cunningham, Gary Gant, Norman (2002) *Williams Obstetric Buenos Aires. Editorial Medica Panamericana 21ª Edición p. 610.*
3. Dty Liv, Dvi Fairweather (1985) *Labour Ward Manual Londres Butter Worth y Co. Publuishers 1ª Edición p. 13.*
4. Gory M. Roberto (1986) *Ginecología Buenos Aires Editorial El Ateneo 2ª Edición p. 387-88-92-93 y 95.*
5. Rosenvasser, Eliseo (1962) *Terapéutica Obstétrica Tratado de Obstetricia, Buenos Aires Talleres Graficos Dibot Primera Edición Tomo II p. 279*
6. Schwarcz. R. Sala S. Duverges C. (1985) *Obstetricia Buenos Aires Editorial El Ateneo 3ª Edición p. 472-74 y 619.*
7. Schwarcz. R Duverges C. (1987) *Obstetricia Buenos Aires Editorial el Ateneo 4ª Edición p. 278.*

CORRESPONDENCIA

Carlos Rozza Bejarano

Recibido: 05/09/10

Arbitrado: Sistema por pares

Aprobado: 01/11/10