

TUMOR BENIGNO DE TEJIDO BLANDO ORAL "HEMANGIOMA ORAL":
A PROPÓSITO DE UN CASOBENIGN TUMORS OF ORAL SOFT TISSUE "HEMANGIOMA ORAL":
APROPOS OF A CASECastro Carlos Félix¹, Raimondi Romina², Martinez-Carvajal Wilson³, Martinez-Nina Saúl⁴

RESUMEN

Los hemangiomas orales, son neoplasias benignas verdaderas que producen proliferación de vasos pequeños conformando de esta forma las características sindrónicas de la lesión. Presentando una gran incidencia en cavidad oral por la gran vascularización, red de capilares orales y vasos pequeños que presenta.

Formado por células endoteliales de rápida proliferación en la primera infancia, que con el tiempo involucionan y desarrollan patologías en los plexos vasculares, tanto en cavidad oral y en mucosas, que frecuentemente aparecen en la primera infancia (75% de los casos) teniendo su pico máximo estacionario con el paso del tiempo, donde se exagera y se estaciona.

La presentación de este caso se caracteriza por la aparición de un hemangioma oral en la edad adulta (38 años). Paciente masculino que presentó una lesión tumoral en la región mandibular derecha, a la cual se procedió a realizar una biopsia, teniendo como diagnóstico histopatológico: hemangioma mixto (capilar-venoso).

Palabras Clave: Hemangioma oral, Neoplasias benignas, Adulto.

ABSTRACT

Oral Hemangiomas are benign tumors that produce real proliferation of small vessels forming in this way syndromic characteristics of the lesion. Presenting a high incidence in oral cavity due to its high vascularity.

Formed by rapidly proliferating endothelial cells in early childhood, which eventually regress and develop pathologies in vascular plexus in both oral cavity and mucous membranes, which frequently appear in early childhood (75% of cases) having its greatest steady peak over time, when is exacerbated and stops.

The presentation of this case is characterized by the appearance of an oral hemangioma in adulthood (38 years). A male patient presented a tumor in the right mandible region, to which it was proceeded to perform a biopsy. The histopathological diagnosis was: Mixed hemangioma (capillary-venous).

Keywords: Oral hemangioma, Benign neoplasm, Adult.

¹Jefe Servicio de Cirugía y Traumatología Bucomaxilofacial, Hospital Municipal Concejal Norberto Di Prospero. Buenos Aires, Argentina.

²Sub-Jefe Servicio de Cirugía y Traumatología Bucomaxilofacial, Hospital Municipal Concejal Norberto Di Prospero. Buenos Aires, Argentina.

³Residente IV año Cirugía y Traumatología Bucomaxilofacial, Universidad Católica-Argentina. Hospital Municipal Concejal Norberto Di Prospero. Buenos Aires, Argentina.

⁴Estudiante de Medicina, Facultad de Medicina-Universidad Mayor de San Simón. Cochabamba, Bolivia.

Correspondencia / correspondence: Saúl Martínez-Nina
e-mail: saulmn_@hotmail.com

Recibido para publicación / Received for publication: 26/06/2011
Aceptado para publicación / Accepted for publication: 25/09/2011

Este artículo debe citarse como: Castro CF, Raimondi R, Martínez-Carvajal W, Martínez-Nina S. Tumor benigno de tejido blando oral "Hemangioma oral": A propósito de un caso. Rev Méd-Cient "Luz Vida". 2011;2(1):51-54.

This article should be cited as: Castro CF, Raimondi R, Martínez-Carvajal W, Martínez-Nina S. Benign tumor of oral soft tissue "Oral hemangioma": Apropósito of a case. Rev Méd-Cient "Luz Vida". 2011;2(1):51-54.

Los hemangiomas orales, son tumores benignos compuestos por vasos sanguíneos que tienen un origen congénito, que proviene de los restos embrionarios del tejido mesodérmico en la primera infancia.^{1,2}

Un 75% de éstos se van a presentar en el nacimiento o manifestarse durante los primeros años de vida con una mayor frecuencia en el sexo femenino (2:1), con relación al masculino.³

En cuanto a la etnia la mayor incidencia se presenta en la raza blanca en un 10 a 12%.⁴

El 60% de estas lesiones se encuentra en la región de la cabeza y cuello, principalmente en la piel, un 25% en tórax y un 15% en las extremidades. Es poco frecuente en zonas profundas, pero en algunos casos se los ha localizado en la laringe.

En la cavidad oral se van a encontrar en el labio, lengua y carrillo siendo esta una zona de gran vascularización y de redes de capilares que hacen posible su desarrollo y en una menor proporción aparecen en encías, piso de la boca, huesos maxilares y piso de la órbita.^{5,6}

Etiología

No se sabe cuál es la causa específica de esta patología, pero la literatura señala un defecto en el desarrollo de los vasos sanguíneos. Estudios realizados por Qu Z y col,⁷ y Shea y col,⁸ describen la presencia de un polipéptido angiogénico y mitogénico, que se localiza en los mastocitos de la piel, mucosas, pulmones, en muestra de tejidos con fibrosis, hiperplasias y neurovascularización, ellos aportan que los mastocitos pueden ser la causa de la liberación del polipéptido, que contribuye en la formación de esas condiciones patológicas, asimismo existe otro actor, la interleucina 8 que causa el origen y desarrollo de los hemangiomas y posiblemente guarde relación con la agresividad de alguno de estos tumores.

También puede estar en relación con los siguientes síndromes:

- Síndrome de Rendu-Osler o telangiectacia familiar hereditaria.
- Síndrome Sturge-Weber.
- Síndrome Mafucci, con una mezcla de hemangiomas y condromas situados en cavidad oral y mucosa.

Histopatología

- **Hemangioma Capilar**, que se caracteriza por la gran presencia de capilares de origen endotelial, que se encuentran superficialmente.
- **Hemangioma Cavernoso**, formado por grandes conductos vasculares dilatados no bien delimitados y que afectan a estructuras profundas.
- **Hemangioma Mixto**, que es una variante muy poco frecuente.

Desde un punto morfológico pueden presentarse como:

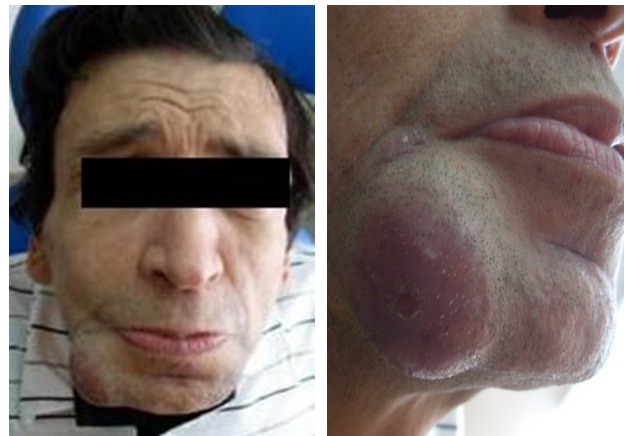- Plano
- Papuloso
- Estelar
- Tuberoso
- Cavernoso
- Tumoral

Se clasifican también en función de la velocidad del flujo sanguíneo: Lesiones de bajo y alto flujo. Superficiales y profundos.

Dentro los casos encontrados en nuestro centro Hospitalario en los últimos seis años (2005-2011), se observo 6 casos de hemangiomas orales de diferentes localizaciones lengua, labios, carrillo y fondo de surco vestibular. Hallando una equivalencia entre sexos 1:1. Lo interesante de estos los casos registrados son; el diagnóstico en pacientes adultos, y no en pacientes pediátricos. Estos pacientes fueron derivados de Servicios Hospitalarios, donde se les daba el diagnóstico de patologías cervicofaciales.

CASO CLÍNICO

Paciente masculino de 38 años de edad, que ingresa al Hospital Norberto Di Prospero de la provincia de Buenos Aires (Hospital de referencia en patologías bucomaxilofacial) referido de una clínica privada con un diagnóstico presuntivo de flemón de origen odontogénico. El paciente refiere un cuadro clínico de cuatro meses de evolución, caracterizado por la presencia de una lesión tumoral de superficie regular, circunscrita, indolora en la región maxilar inferior derecha (parte antero-inferior de la región geniana y postero-inferior de la región mentoniana). (Ver Figuras 1 y 2), paciente fue medicado con amoxicilina de 500mg TID, ibuprofeno de 400mg QID y con drenajes continuos sin resultados aparentes.



Figuras 1 y 2. Hemangioma extraoral mixto (capilar y cavernoso). Fuente: Fotos Hospital Municipal Concejal Norberto Di Prospero.

Examen físico general: paciente en regular estado general, conciente, afebril, hidratado y con signos vitales:

PA: 130/80mmHg. FC: 78 x min. FR: 18 x min. T: 36°C.

Cabeza y Cuello:

Cara: Se observa una masa tumoral en región maxilar inferior derecha de aproximadamente 4.5 x 3 cm de diámetro, la cual tiene entre sus características: móvil, blando, indoloro, de coloración externa rojo-vinosa, de consistencia firme. Intraoralmente se observa presencia de 10 focos sépticos bucales en maxilar superior e inferior sin supuración.

Al paciente se le solicitó posteriormente apoyo diagnóstico:

- En la TAC facial, se observa zona hipodensa con infiltrado en tejido blando. (Ver Figura 3)

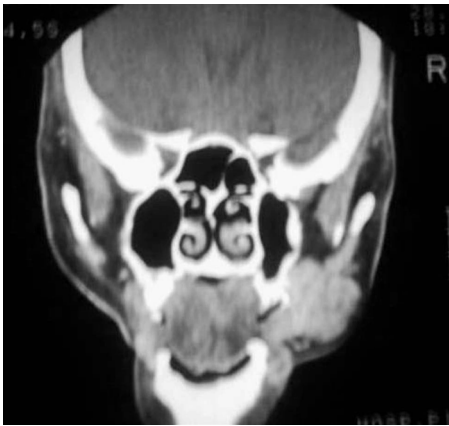

Figura 3. TAC macizo facial (corte coronal), donde se observa el compromiso de la lesión y su infiltrado en tejidos blandos. **Fuente:** Fotos Hospital Municipal Concejal Norberto Di Prospero.

- En la angiografía se observa obstrucción del conducto de capilares distales, pertenecientes a ramas del segundo grupo de las colaterales de la arteria maxilar. (Ver Figura 4).

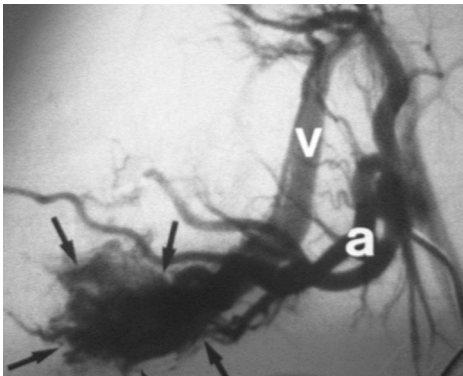


Figura 4. Angiografía, donde se observa la localización de la obstrucción en un rama capilar. **Fuente:** Fotos Hospital Municipal Concejal Norberto Di Prospero.

Examen Anatomopatológico: Se tomó biopsia de tejido blando, la cual reportó: forma redonda, superficie irregular, pardo oscura. Mide 4.5 x 3 x 1.8 cm. Al corte blando (MF). (Ver Figura 5).

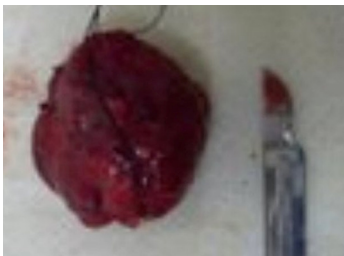

Figura 5. Hemangioma luego de ser extraído. **Fuente:** Fotos Hospital Municipal Concejal Norberto Di Prospero.

Diagnóstico

- Los resultados de la TAC facial fueron: Flemón odontogénico, Adenopatía crónica en región maxilar inferior.
- En la angiografía se confirmó una obstrucción en rama capilar.
- En el examen histopatológico revela que la lesión es vinculable a un hemangioma mixto (capilar-cavernoso).

Diagnóstico diferencial

- Procesos Cervicofaciales.
- Actinomicosis.
- Quiste Dermoide.
- Linfangioma.
- Papilomas.
- Epulis.
- Granuloma Piógeno.

Tratamiento

El paciente recibió antibioterapia profiláctica, tres días antes con amoxicilina+ácido clavulánico 1g BID, además de diclifenaco 50 mg QID.

Luego se procedió al retiro quirúrgico: asepsia y antisepsia de la lesión, colocación de campos quirúrgicos según técnica, anestesia local con vasoconstrictor infiltración local a los 4 puntos cardinales, se procedió a hacer la incisión con bisturí frío circunscribiendo la lesión, fijando con un punto tractor y se divulsionó **por planos, realizándose la ectomía de la lesión y mandándose la pieza a patología.** (Ver Figuras 5 y 6)

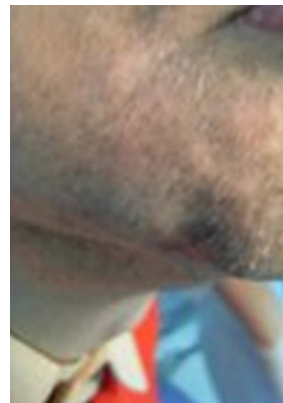


Figura 6. Paciente luego del post operatorio. **Fuente:** Fotos Hospital Municipal Concejal Norberto Di Prospero.

DISCUSIÓN

Los hemangiomas son lesiones que representan el 7% de los tumores benignos de la infancia, que aparecen después del nacimiento y crecen a la vez que lo hace el niño.³

En el caso de este paciente, y en la casuística presentada en nuestro hospital, vimos que de los seis casos reportados fueron en su totalidad pacientes adultos que se encontraban en un rango de edad 30 a 54 años, contrastando con lo que se menciona en la literatura.³

Los hemangiomas mucosos en adultos, aparecen debido a traumatismos de mucosa labial, vestibular y del borde lateral de la lengua,^{1-3,9} en el caso de nuestro paciente el mismo no presenta antecedentes de traumatismos.

Si bien la literatura menciona que la relación de presentación de acuerdo al sexo es 2:1 a favor de las mujeres,³ dentro de los casos presentados en nuestro Hospital, la relación fue 1:1.

La etiología no es específica pero la literatura señala un defecto en el desarrollo de los vasos sanguíneos.^{7,10}

Mulliken, divide en dos categorías a los hemangiomas en: capilar y cavernoso, siendo el primero de origen en-

dotelial y superficial y el segundo conformado por conductos vasculares dilatados y afectando a estructura adyacentes.^{4,5,8}

La lesión inicia con un cambio de color del rojo brillante a púrpura o gris.

Los hemangiomas son diagnosticados como hallazgos casuales con otras patologías afines por alguna similitud de sus características clínicas.⁶

El diagnóstico definitivo se lo realiza con un examen anatomopatológico de la tumoración siendo que la mayoría son de tipo cavernoso.^{6,11,12}

El diagnóstico diferencial se lo hace con otras entidades como: procesos cervicofaciales, actinomicosis, quiste dermoide, linfangioma, papilomas, granuloma piógeno, quiste óseo aneurismático, ameloblastoma, mixoma odontogénico, granuloma de células gigantes, y otras patologías similares.^{6,13-15}

Debido a que esta patología es benigna el tratamiento debe ser precoz para evitar complicaciones por el crecimiento local que tiene. Con un buen tratamiento, el pronóstico llega a ser positivo.^{12,16,17}

Tomando en cuenta medios auxiliares de diagnóstico para su total tratamiento el cual debe realizarse lo más tempranamente posible. El tratamiento también depende de la localización, el crecimiento del mismo, de la alteración de ciertas funciones, y la estética.¹⁸

REFERENCIAS BIBLIOGRÁFICAS

1. Buckmiller LM. Update on hemangiomas and vascular malformations. *Curr Opin Otolaryngol Head Neck Surg.* 2004;12(6):476-87.
2. Shpitzer T, Noyek AM, Witterick I, Kassel T, Ichise M, Gullane P, et al. Noncutaneous cavernous hemangiomas of the head and neck. *Am J Otolaryngol.* 1997;18(6):367-74.
3. Kumar V, Abbas AK, Fausto N, editores. *Robins y Cotran: Patología Estructural y Funcional.* 8ª ed. España: Editorial ELSEVIER; 2010.
4. Bowers RE. The natural history of the strawberry nevus. *Arch Dermatol.* 1960;82:667.
5. Luaces-Rey R, García-Rozado A, López-Cedrún JL, Ferreras J, Charro E. Hemangioma intramandibular: Abordaje intraoral. *Rev Esp Cirug Oral y Maxilofac.* 2006;28(3):195-199.
6. Estrada M, Virelles I, Terán L, Báez A. Tratamiento quirúrgico de los hemangiomas faciales en niños. *Rev Esp Cirug Oral y Maxilofac.* 2008;30(4):274-280.
7. Qu Z, Liebler JM, Powers MR. Mast of cells a mayor source of basic fibroblast growth factor in chronic inflammation and cutaneous hemangioma. *Am Jr Pathol.* 1995 Sep;147(3):564-73.
8. Shea CR, Pietro VG. Mast cells in angioliomas and hemangiomas of human skin: are their important for angiogenesis. *Jr Cutan Pathol.* 1994;21(3):247-51.
9. Samatha Y, Harsha-Vardhan T, Ravi-Kiran A, Mallika M. Hemangioma of tongue treated with sclerosing agent: a case report. *J Orofac Sci.* 2010;2(2):47-49.
10. Mulliken JB. Vascular tumours and vascular malformation. *Adv Dermatology.* 1999;13:375-422.
11. Metry DW, Hebert A. Benign cutaneous vascular tumors of infancy. When to worry, what to do. *Arch Dermatol.* 2000;136:905-9.
12. Beziat JL, Marcelino JP, Bascoulegue Y, Vitrey D. Central vascular malformation of the mandible: a case report. *J Oral Maxillofac Surg.* 1997;55:415-9.
13. Phan TA, Adams S, Wargon O. Segmental hemangiomas of infancy: a review of 14 cases. *Australasian Journal of Dermatology.* 2006 Nov;47(4):242-247.
14. Blei F, Walter J, Orlov SJ, Marchuk DA. Familial segregation of hemangiomas and vascular malformations as an autosomal dominant trait. *Arch Dermatology.* 2008;134:718-722.
15. Pesce C, Valente S, Gandolfo AM, Lenti E. Intravascular lobular capillary hemangioma of the lip. *Histopathol.* 1996;29:382-384.
16. Faerber T, Hiatt WR. Haemangioma of the frontal bone. *J Oral Maxillofac Surg.* 1991;49:1018.
17. Drage N, Whaites E, Hussain K. Haemangioma of the body of the mandible: a case report. *Br J Oral Maxillofac Surg.* 2003;41:112-4.
18. Kim HJ, Colombo M, Frieden I. Ulcerated hemangiomas: clinical characteristics and response to therapy. *J Am Acad Dermatol.* 2001;44:962-972.

