

## Micetoma Mycetoma

Jheidy Condori Saldaña<sup>1</sup>

Paciente masculino de 61 años de edad, quien padece esta patología desde hace 16 años, acude al centro hospitalario refiriendo: intenso dolor, prurito y fiebre.

Al examen físico se evidencian: aumento del volumen, deformidad y fístulas que drenan exudado sero-purulento, granos de diferentes tamaños, áreas ulceradas y cicatrices de evolución crónica en la región del tronco abarcando un área de 48 cm x 33 cm. Se solicita cultivo de la secreción y biopsia del tejido, el diagnóstico de ingreso fue *Mycetoma*, identificándose la especie "*Actynomycetomas*" con la biopsia.

Conocido como pie de Madura o Maduromicosis, el *Mycetoma* es una enfermedad crónica, inflamatoria, granulomatosa de la dermis y del tejido subcutáneo, que puede extenderse al músculo y hueso produciendo tumefacción y deformidad del área compro-

metida, afecta comúnmente a adultos entre 20 y 40 años de edad, predominantemente hombres siendo el pie, brazos y tronco los sitios más comúnmente afectados.

Los agentes etiológicos son diferentes especies de hongos (*Eumycetoma*), actinomicetos (*Actynomycetoma*) o bacterias como *Staphylococcus Aureus*, *Pseudomona Aeruginosa* (*Botriomicosis*), los causales están presentes en el suelo y pueden entrar al tejido subcutáneo por inoculación traumática.

Clínicamente se presenta como una inflamación subcutánea progresiva, se desarrollan múltiples nódulos, los cuales crecen, supuran y drenan a través de senos, descargando gránulos rojos, amarillos o blancos durante la fase activa de la enfermedad.

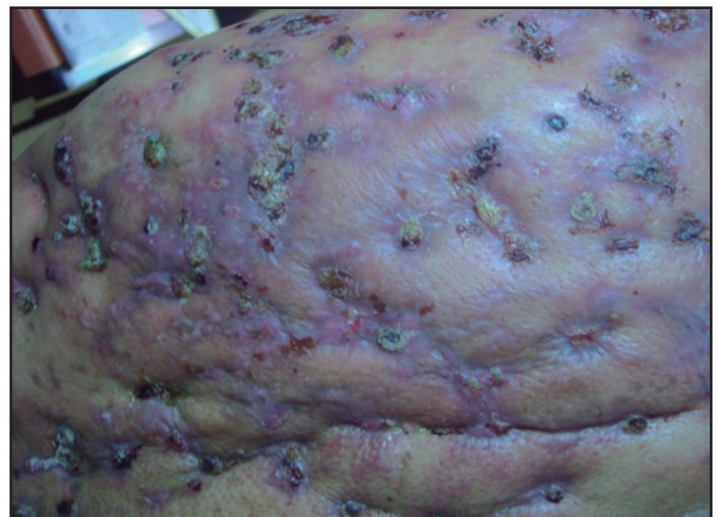
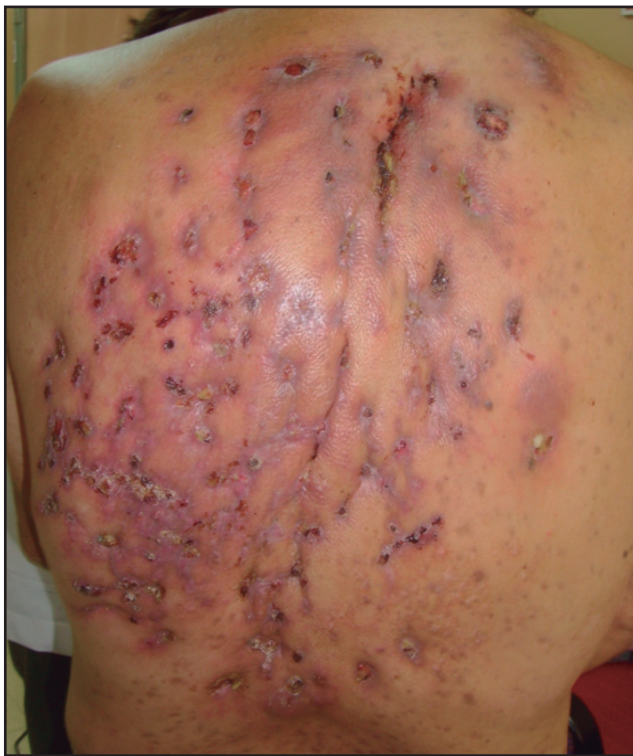El diagnóstico se basa en el examen de los gránulos, éstos se deben ver macroscópicamente para identificar su color, textura y mi-

croscópicamente para ver hifas o filamentos, lo cual ayuda en la diferenciación entre *Mycetomas* por hongos y bacterias. Se debe realizar cultivo de abscesos o del material de las fístulas presentes en las lesiones, biopsia del tejido que nos indica la especie y en casos especiales radiografía, ultrasonografía.

El *Actynomycetoma* es susceptible a *Estreptomizina Sulfato*, a dosis de 14 mg/kg/día intramuscular por 4 semanas y luego en días alternos con *Dapsona* a dosis de 1.5 mg/kg/2 veces al día por varios meses. Si no hay respuesta o si se presentan efectos adversos, se debe dar *Cotrimoxazol*, a dosis de 14 mg/kg/2 veces al día o *Rifampicina* 15-20 mg/kg/día.

Consentimiento del paciente: Obtenido.

Procedencia y arbitraje: No comisionado, no sometido a arbitraje externo.



<sup>1</sup>Estudiante de Medicina, Universidad Mayor de San Simón, Cochabamba - Bolivia

Correspondencia:

Jheidy Condori Saldaña

Correo electrónico: capy\_87@hotmail.com