



Revista de Otorrinolaringología y disciplinas relacionadas dirigida a profesionales sanitarios
Órgano de difusión de la Sociedad Otorrinolaringológica de Castilla y León, Cantabria y La Rioja
Periodicidad continuada

Edita: Sociedad Otorrinolaringológica de Castilla y León, Cantabria y La Rioja
revistaorl@revistaorl.com
web: www.revistaorl.com

Director:

José Luis Pardal Refoyo (Zamora)

Comité Editorial:

Carmelo Morales Angulo (Cantabria)

Darío Morais Pérez (Valladolid)

Ángel Muñoz Herrera (Salamanca)

Manuel Tapia Risueño (Ponferrada. León)

Antonio Sánchez del Hoyo (Logroño)

Jaime Santos Pérez (Valladolid. España)

Luis Ángel Vallejo Valdezate (Valladolid)

Javier Martínez Subías (Soria)

Pablo Casas Rodera (León)

Enrique Coscarón Blanco (Zamora)

José Granell Navarro (Ávila)

María Jesús Velasco García (Ávila)

Ana Isabel Navazo Eguía (Burgos)

José Luis Alonso Treceño (Palencia)

Comité Externo Nacional:

Ángel Ramos Macías (Gran Canaria)

Carlos Ochoa Sangrador (Zamora)

Luis Lassaleta Atienza (Madrid)

Francisco García Purriños (Murcia)

José Luis Llorente Pendás (Asturias)

Constantino Morera Pérez (Valencia)

Juan Ignacio Rayo Madrid (Badajoz)

Revista de la Sociedad Otorrinolaringológica de Castilla y León, Cantabria y La Rioja

ISSN 2171-9381

www.revistaorl.com

Caso clínico

Síndrome de Gradenigo y trombosis de seno cavernoso secundaria a otitis media aguda

Gradenigo's syndrome and thrombosis of the cavernous sinus secondary to acute otitis media

Juan P. Pelegrín-Hernández¹; José A. Díaz-Manzano¹, Ana I. Menasalvas-Ruiz², Diego Hellín-Meseguer¹.

Servicio de Otorrinolaringología¹. Servicio de Pediatría². Hospital Universitario Virgen de la Arrixaca. El Palmar. Murcia.

Contacto: jppelegrin@gmail.com

Recibido: 17/04/2012	Aceptado: 27/04/2012	Publicado: 02/05/2012
-------------------------	-------------------------	--------------------------

Conflicto de intereses: Los autores declaran no tener conflicto de intereses

Cita del artículo:

Pelegrín-Hernández JP, Díaz-Manzano JA, Menasalvas-Ruiz AI, Hellín-Meseguer D. Síndrome de Gradenigo y trombosis de seno cavernoso secundaria a otitis media aguda. Rev. Soc. Otorrinolaringol. Castilla Leon Cantab. La Rioja. 2012; 3 (10): 99-106.

Resumen

El síndrome de Gradenigo se caracteriza por dolor facial en la zona inervada por el trigémino y una oftalmoplejía externa unilateral (parálisis del VI par craneal) secundaria a petrositis apical aguda, por complicación evolutiva de una otitis media. Se trata de una complicación grave que requiere de un tratamiento inmediato para evitar secuelas permanentes y puede asociarse a otras complicaciones intracraneales como la trombosis del seno cavernoso. Presentamos el caso de un varón de 4 años que consulta por fiebre, cefalea y parálisis ocular externa en el curso de una otitis media aguda.

Palabras clave: Síndrome de Gradenigo; otitis media complicada; parálisis VI par; petrositis apical; trombosis del seno cavernoso

Gradenigo's syndrome and thrombosis of the cavernous sinus secondary to acute otitis media.

Summary

Gradenigo's syndrome is characterized by facial pain in the area supplied by the trigeminal nerve and a unilateral external ophthalmoplegia (paralysis of VI cranial nerve) secondary to acute apical petrositis for evolutionary complication of otitis media. This is a serious complication that requires immediate treatment to prevent permanent damage and may be associated with other intracranial complications such as thrombosis of the cavernous sinus. We report a 4 year old male who complains of fever, headache and external ocular paralysis in the course of acute otitis media.

Keywords: Gradenigo's syndrome; complicated acute otitis media; VI cranial nerve paralysis; apical petrositis; thrombosis of the cavernous sinus.

Introducción

Las complicaciones de la otitis media desde el empleo de antimicrobianos son relativamente infrecuentes; se han clasificado tradicionalmente en intratemporales (mastoiditis, petrositis, laberintitis, parálisis facial) e intracraneales (meningitis, absceso subdural, extradural o cerebral, tromboflebitis de los senos venosos e hipertensión intracraneal benigna) [1,2]. El síndrome de Gradenigo se caracteriza por dolor facial en la zona inervada por el trigémino y parálisis del VI par craneal secundaria a petrositis apical aguda, por complicación evolutiva de una otitis media. Se trata de una complicación grave que requiere de un tratamiento inmediato para evitar secuelas permanentes. En general, se asocia a otras complicaciones intracraneales como la trombosis del seno cavernoso.

Descripción

Escolar de 4 años de edad que ingresa por cuadro de fiebre de 4 días de evolución, otalgia, fotopsias, episodios intermitentes de cefalea frontal y postración con tendencia a la somnolencia. En la exploración se aprecia el ojo derecho en aducción sin ptosis ni alteraciones pupilares; la otoscopia revela un abombamiento de la membrana timpánica con otorrea en oído derecho. Se inicia tratamiento con cefotaxima. En la TC se muestran hallazgos compatibles con otomastoiditis (Figura 1). La Angio-RM revela petrositis derecha con trombosis de seno cavernoso derecho, arteritis de porción intracraneal de arteria carótida interna derecha y trombosis parcial de tercio inferior de seno sigmoide y porción inicial de vena yugular interna derecha (Figura 2). Se añade vancomicina, metronidazol y dexametasona al tratamiento previo, además de tratamiento anticoagulante con Enoxaparina. Permanece 31 días ingresado y es dado de alta asintomático con tratamiento domiciliario y control clínico-radiológico posterior.

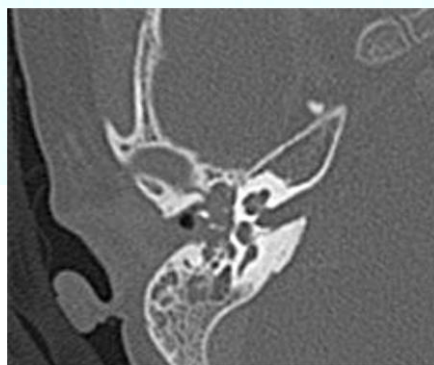

Figura 1. TC de peñasco con contraste: ocupación mastoidea compatible con otomastoiditis y petrositis derecha.

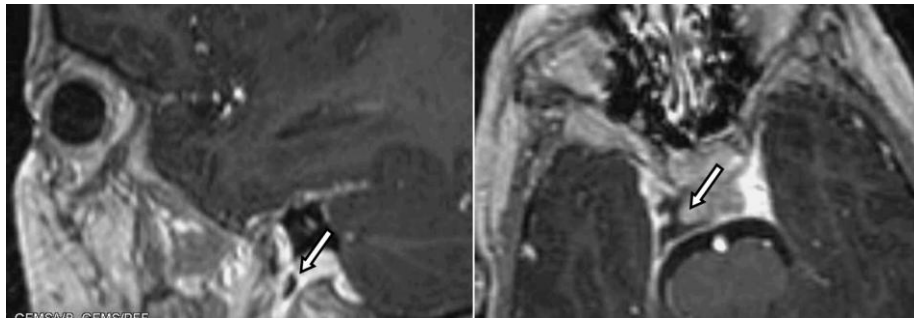



Figura 2. Angio-RM peñasco y base de cráneo. Cortes sagital y axial en T1. Ocupación de seno cavernoso derecho por trombosis de origen inflamatorio (tromboflebitis). Trombosis parcial de región inferior de seno sigmoideo y vena yugular interna derecha.



Discusión

El síndrome de Gradenigo fue descrito en 1907 por Giuseppe Gradenigo. Se caracteriza por dolor facial en la zona inervada por el nervio trigémino y una oftalmoplejía externa unilateral por parálisis del VI par craneal secundaria a petrositis apical aguda por complicación evolutiva de una otitis media [3,4]. El sustento anatomofisiológico de este proceso radica en la petrositis u osteítis profunda del peñasco secundaria a una diseminación inflamatoria desde el oído medio y la mastoides, que se torna extradural y afecta al ganglio de Gasser (nervio trigémino) y a las fibras del nervio motor ocular externo o VI par craneal.

Hoy en día es una patología excepcional desde el uso de la antibioterapia, sin embargo su aparición no deja de ser un proceso extremadamente grave y asociado generalmente a otras complicaciones intracraneales de la otitis media como la trombosis séptica del seno cavernoso; la cuál describe un proceso tromboflebítico de las venas intracraneales de etiología infecciosa, donde se pueden vincular como entidades etiológicas, las infecciones de origen facial, senos paranasales (sinusitis), menos frecuente las infecciones otológicas [5].

Ante toda cefalea frontal unilateral y parálisis del VI par craneal en el contexto de una otitis media aguda, es obligatorio descartar la petrositis aguda. Las pruebas de imagen son imprescindibles para objetivar la patología sospechada. El TC con contraste de la base de cráneo y peñasco presenta alteración de la intensidad de señal que afecta el ápice petroso, ocupación por

material inflamatorio de las cavidades mastoideas y lesión lítica ósea en el ápice petroso [6]. La RM es superior al TC en el hallazgo de complicaciones intracraneales acompañantes; presenta una sensibilidad del 95% y una especificidad de hasta el 86% en la detección del trombo en la trombosis séptica del seno cavernoso secundaria a petrositis aguda [7].

El diagnóstico diferencial del síndrome de Gradenigo incluye tumores como meningiomas, sarcomas o neurinomas y aneurismas. Sin embargo, en pediatría la petrositis aguda es la principal causa [8].

El tratamiento se basa en la antibioticoterapia parenteral prolongada [9], generalmente una cefalosporina inyectable de tercera generación asociado a aminoglucósido y metronidazol durante 2-4 semanas. El tratamiento quirúrgico se reserva para los casos de mala evolución con tratamiento médico conservador y consiste en el drenaje de los focos primarios.

Bibliografía

1. Jiménez Moya AI, Ayala Curiel J, Gracia Remiro R, Herrera Martín M, Santana Rodríguez C, Hortelano López M, Romero Escos D. Trombosis de seno sigmoide como complicaciones de otitis media. *An Esp Pediatr.* 2000; 53: 488-491.
2. Crovetto De La Torre M, Aristegui Fernández J. Complicaciones y secuelas de la otitis media aguda. En: la otitis media en la infancia. Barcelona: Prous Science. 1997;p. 61-69.
3. Villa G, Lattere M, Rossi A, Di Pietro P. Acute onset of abducens nerve palsy in a child with prior history of otitis media: a misleading sign of Gradenigo Syndrome. *Brain Dev.* 2005;27:155-9.
4. Lutter SA, Kerschner JE, Chusid MJ. Gradenigo syndrome: a rare but serious complication of otitis media. *Pediatr Emerg Care.* 2005;21:384-6.
5. Calderon ME, Camacho AM, Fernandez E. Trombosis del seno cavernoso. *Gac Med Bol.* 2009; 32(2): 44-47.
6. Morales JH, Pérez AJ. Síndrome de Gradenigo. Hallazgos imaginológicos. *Rev. Colomb. Radiolog.* 2007;18(2):2133-6.
7. Stam J. Thrombosis of the cerebral veins and sinuses, *N Engl J Med.* 2005; 352:1791-8.
8. Neipp López R, Vizcaíno Díaz C, Revert Lázaro F, Espinosa Seguí N, Fuentes Castelló MA, Neipp Lindenau C. Oftalmoplejia externa secundaria a petrositis apical. Síndrome de Gradenigo. *Rev Pediatr Aten Primaria.* 2003,5:571-575.
9. Luntz M, Brodsky A, Nusem S, Kronenberg J, Keren G, Migirov L, et al. Acute mastoiditis, the antibiotic era; a multicenter study. *Int J Pediatr Otorhinolaryngol.* 2001; 57: 1-9.