

# Embarazo ectópico intersticial, reporte de un caso clínico

## Interstitial ectopic pregnancy, clinical case report

Remy Uriona Arce<sup>1,a</sup>, Amílcar Chambi Mollo<sup>1,b</sup>

### Resumen

Se presenta el caso clínico de una paciente de 23 años de edad, primigesta, referida del hospital de Tiquipaya. Es internada en nuestro servicio con diagnósticos de embarazo de 11 semanas por fecha de última menstruación, con feto único vivo. La ecografía reporta, embarazo ectópico derecho no complicado, saco gestacional anexial derecho, con presencia de feto y actividad cardíaca presente. Se interviene quirúrgicamente la gestación, con un procedimiento de laparotomía exploradora, y posterior histerectomía abdominal total mas salpingooforectomía unilateral derecha al evidenciarse la presencia de embarazo ectópico intersticial, confirmado posteriormente por estudio histopatológico.

**Palabras claves:** embarazo ectópico; urgencia ginecológica; tratamiento de urgencia.

### Abstract

We report a case of a 23-year-old primigravida, referred Tiquipaya hospital. Is admitted to our department with a diagnosis of pregnancy of 11 weeks by last menstrual period, single fetus alive. The ultrasound reports, ectopic pregnancy uncomplicated right, right adnexal gestational sac, and the presence of fetal heart activity present. Gestation was operated with a procedure for exploratory laparotomy, total abdominal hysterectomy and subsequent unilateral salpingo right by demonstrating the presence of interstitial ectopic pregnancy, subsequently confirmed by histopathology.

**Keywords:** pregnancy, ectopic; gynecological urgency; emergency treatment.

El embarazo intersticial es la implantación del blastocisto a nivel de la porción intersticial o intramural de la trompa de Falopio. Antes de 1893 los únicos informes que se tenían sobre embarazo intersticial provenían de las necropsias, aunque en la literatura se señala que el primer reporte de embarazo intersticial fue hecho por Kelly en 1898<sup>1</sup>. Ésta es una forma poco frecuente de embarazo ectópico<sup>2</sup>.

En el embarazo intersticial, el embrión se implanta lateral al ligamento redondo, en la porción intramiometrial de la trompa uterina. La gestación intersticial es una rara forma de embarazo tubario, asociada a una alta morbimortalidad<sup>3</sup>. Solo del 2-4% de los embarazos ectópicos se desarrollan en la región intersticial de la trompa. Los embarazos intersticiales son muy temidos por estar asociados a hemorragia intraabdominal que amenaza la vida, con una mortalidad del 2-5%<sup>4</sup>. También ha sido señalado que en la actualidad existe un incremento de embarazos intersticiales que pueden llegar hasta el 4%<sup>4</sup>.

La incidencia de embarazo ectópico ha aumentado considerablemente, se estima un incremento de alrededor de seis veces en los últimos años, como consecuencia del incremento de casos de enfermedad inflamatoria pélvica, de la aplicación de técnicas de reproducción asistida, el uso de inductores de la ovulación, la cirugía tubaria, mayor uso de dispositivos intrauterinos, y el incremento del hábito de fumar, entre otras causas. Además, la disponibilidad actual, de métodos de diagnóstico como el ultrasonido transvaginal, la determinación de la fracción beta de la hormona gonadotropina coriónica (hCG) y la laparoscopia exploradora, han contribuido al incremento de la incidencia, al diagnosticar pacientes con embarazo ectópico en etapa precoz que antes no se diagnosticaban y que

podían tener una resolución espontánea<sup>1</sup>.

La porción intersticial de la trompa de Falopio es la porción proximal que está dentro de la pared muscular del útero, tiene un diámetro de 0,7 mm y de 1-2 cm de largo. Su localización conduce a problemas mayores. Primero, el embarazo cornual a menudo es diagnosticado tardíamente en el curso de la gestación. Segundo, está localizado directamente sobre la rama ascendente de la arteria uterina. Estos factores son el mayor riesgo de la hemorragia, en contraste con el embarazo tubario clásico. La ruptura del útero puede ocurrir en el 20% de los casos cuando el embarazo va más allá de las 12 semanas de amenorrea, y se cree que ocurre tardíamente por el grosor de la pared uterina<sup>1</sup>.

Cuando el diagnóstico se realiza a una edad gestacional avanzada y se encuentran signos de rotura uterina inminente (pared uterina blanda con superficie pálida), se realizará histerectomía, a pesar del pronóstico fetal.

Por lo tanto, el diagnóstico agresivo es esencial por el riesgo de ruptura, el cual representa una verdadera emergencia que puede causar la muerte, puesto que 6-7% de todas las muertes obstétricas son debido a embarazo tubárico<sup>1</sup>.

A continuación presentamos un caso clínico, de características particulares por la avanzada de la edad gestacional con la que acude la paciente a nuestro servicio, lo oportuno del diagnóstico, y la conducta que lleva a salvar la vida de la paciente.

### Presentación del caso

Paciente de 23 años de edad, primigesta, referida del Hospital de Tiquipaya. Ingresó a nuestro servicio, con el antecedente de sangrado transvaginal intermitente de color rojo claro en escasa cantidad, acompañado de leve dolor tipo espasmódico en hipogástrico, irradiado a fosa ilíaca derecha, náuseas y vómitos en dos oportunidades, desde hace tres días. Al momento del ingreso la paciente está consciente, lúcida, hidratada y afebril con signos hemodinámicos normales. Con

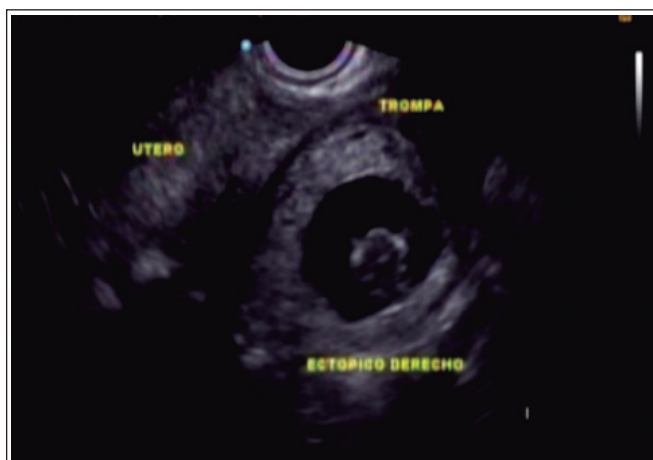<sup>1</sup>Servicio de gineco-obstetricia, Hospital Materno Infantil Germán Urquidí, Cochabamba, Bolivia.

<sup>a</sup>Médico ginecólogo-obstetra; <sup>b</sup>Residente de gineco-obstetricia.

\*Correspondencia a: Amílcar Chambi Mollo.

Correo electrónico: amilcarandreyfranco@hotmail.com

Recibido el 5 de mayo de 2011. Aceptado el 30 de abril de 2012



**Figura 1.** Ecografía abdominal de la paciente donde se visualiza embarazo ectópico intersticial.

una presión arterial de 110/60 mmHg y frecuencia cardíaca de 90 por minuto.

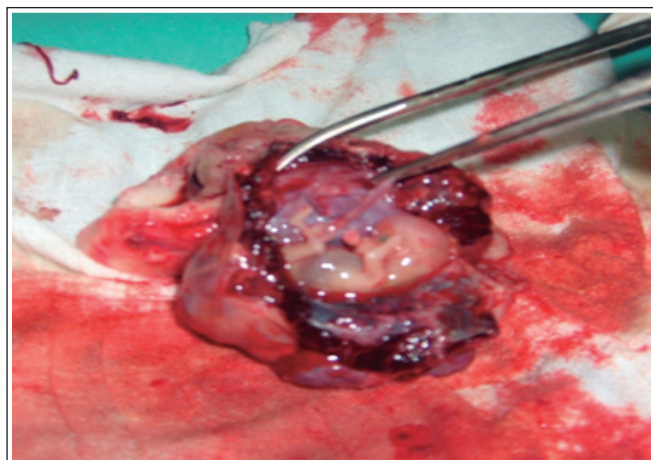A la exploración física, presenta las mucosas húmedas y rosadas. La auscultación pulmonar y cardíaca no mostró alteraciones; el abdomen está doloroso a la palpación profunda, con signos de Blumberg y Giordano positivos.

En el examen especular se observa la vagina de paredes violáceas, con cérvix posterior puntiforme, evidenciando escaso sangrado rojo rutilante proveniente de cavidad uterina. Al tacto bimanual, se palpa al útero aumentado de tamaño en anteversoflexión de más o menos 10 x 6 cm, con anexos de difícil valoración por dolor abdominal. Al tacto vaginal se evidencia: vagina de paredes elásticas, cérvix posterior cerrado reblandecido.

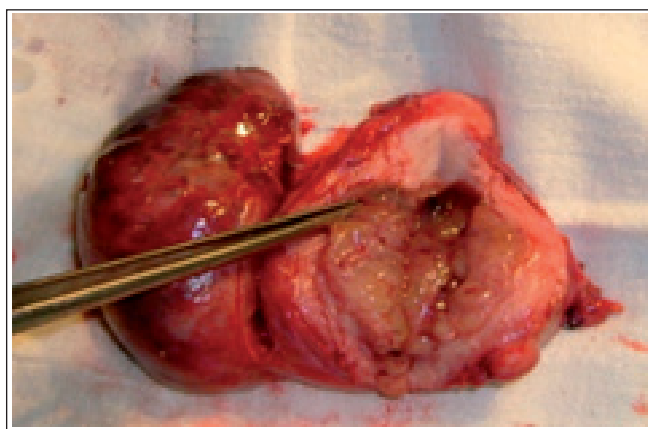
Las pruebas complementarias de laboratorio de rutina no mostraron alteraciones.

La ecografía reporta embarazo de 11 semanas por fecha de última menstruación, con feto único vivo y amenaza de aborto (fig. 1).

Ingresa al servicio con los diagnósticos de embarazo de 11 semanas por fecha de última menstruación, hemorragia de la primera mitad del embarazo y probable embarazo ectópico.



**Figura 3.** Corte sagital e identificación, donde se visualiza producto de 11 semanas y saco gestacional en pieza quirúrgica.



**Figura 2.** Corte sagital de útero identificación de decidua, se evidencia también presencia de implantación de embarazo ectópico.

Por lo que la paciente es internada, donde se procede a realizar una ecografía transvaginal, y solicitar hCG cuantitativa.

Con el resultado ecográfico, que reporta saco gestacional anexial derecho conteniendo feto con actividad cardíaca presente, embarazo ectópico derecho no complicado, gestación de 10,6 semanas. Más los resultados laboratoriales de HCG cuantitativa en 50 000 UI, se decide realizar Laparotomía Exploradora. Los hallazgos del procedimiento fueron: pared de útero íntegro con deformidad del ángulo lateral derecho del fondo uterino, trompa y ovario adheridos al mismo con presencia de vasos tortuosos y congestivos en su superficie y de menor consistencia que el resto de la pared uterina

Establecido el diagnóstico de embarazo ectópico intersticial, y por la complejidad del cuadro, la edad gestacional avanzada y la amenaza de morbilidad de la paciente; se decide realizar histerectomía mas salpingooforectomía unilateral derecha, concluyendo el procedimiento sin complicaciones (fig. 2 y 3).

Durante su estadía hospitalaria no presentó sangrado ni dolor abdominal, y además presentó una evolución favorable sin complicaciones, por lo que se decide dar de alta a la paciente.

## Discusión

Se considera a la gestación ectópica como la implantación del blastocisto en una localización anormal, fuera del endometrio, fondo o del tercio medio del útero. El asiento tubárico ocurre en más del 95% de las ocasiones, y de éste el 75 al 80% ocurre en la región ampular. Se han descrito otras localizaciones raras como ovario, cavidad abdominal, bazo e hígado<sup>5</sup>.

El embarazo intersticial también conocido como embarazo cornual, es una forma poco frecuente de embarazo ectópico. Se localiza en las trompas de Falopio en la porción que éstas atraviesan la pared uterina. La mayor parte del saco gestacional se encuentra ubicado fuera de la cavidad uterina<sup>2</sup>. Corresponde al 2 a 4% de los embarazos ectópicos<sup>4</sup>, con mortalidad dos veces mayor que las otras localizaciones<sup>6</sup>.

Las principales causas para el aumento de la incidencia de embarazo ectópico, corresponde a la enfermedad inflamatoria pélvica (EIP), infecciones ginecológicas por gérmenes como

la *Chlamydia tracomatis* o la *Neisseria gonorrhoeae* (gonococo), y en general otras enfermedades de transmisión sexual; técnicas de reproducción asistida como inducción o fertilización in vitro<sup>7</sup>.

Actualmente la incidencia de embarazo ectópico intersticial en el mundo ha aumentado considerablemente se estima que puede llegar hasta el 4%. Siendo esta la razón de ser considerado muy temido debido a estar asociado a hemorragias intra abdominales con una mortalidad del 2-5%, por lo que la histerectomía, según el caso lo amerite, sigue siendo el tratamiento convencional para resguardar la vida de la paciente

El presente caso clínico ubica a la paciente dentro de las estadísticas de resolución quirúrgica publicada, puesto que en nuestro país no existen trabajos relacionados, no tenemos clara la incidencia de embarazos ectópico intersticiales, su morbimortalidad y la conducta tomada ante estos, en nuestro medio.

La clínica del embarazo cornual, varía desde cuadros asintomáticos, a aquellos acompañados con alteraciones hemodinámicas como shock. Casi siempre se repite la historia de amenorrea, dolor abdominal, emisión de flujo sanguíneo rojo<sup>6</sup>, como lo observado en nuestra paciente.

Es importante resaltar el rol protagónico que desempeña la ecografía en éste y otros casos similares, ya que muestra la localización de la gestación cornual en la porción intramural o de la trompa, cercana al útero, incluso a veces rodeada de miometrio<sup>6</sup>. Los sacos gestacionales pueden hallarse con embriones vivos, y generalmente ocupan gran tamaño debido a la vascularización de la zona. Esto se correlaciona con el hallazgo quirúrgico de grandes vasos sanguíneos tortuosos.

Según Gallegos et al<sup>6</sup>, se mencionan tres criterios ecográficos para el diagnóstico de embarazo cornual: 1) cavidad uterina vacía; 2) saco gestacional localizado lateral o excéntrico en relación a la cavidad uterina (distancia de por lo menos

1 cm del borde más lateral), y 3) lecho miometrial delgado, asimétrico o incompleto, alrededor del saco coriónico<sup>1,2</sup>. En ocasiones se plantea el diagnóstico diferencial ecográfico de dos cavidades uterinas y hay que diferenciar entre útero septado, útero didelfo y útero bicornual con o sin cuernos comunicantes.

Debemos mencionar que lo mandatorio en el presente caso para realizar el diagnóstico adecuado fueron la sospecha clínica, la ecografía y la hCG (fracción beta) elevada.

La resolución en éste caso fue quirúrgico, pero debemos mencionar que actualmente se llevan a cabo otras formas de resolución, como es el tratamiento médico con metotrexate<sup>7</sup>, Pero este último caso depende del tiempo de gestación, de si el embrión se encuentra vivo y la estabilidad hemodinámica de la paciente.

El tratamiento quirúrgico se puede realizar con resección laparoscópica, laparotomía con resección cornual, –que ha sido clásicamente el tratamiento de elección– o incluso realizar una histerectomía, según el grado de daño uterino<sup>6,8</sup>.

El presente caso clínico denota la importancia de controles prenatales en el primer trimestre gestacional, ya que la ecografía transvaginal precoz mostrará la implantación del blastocito, y sirve de apoyo diagnóstico, para el embarazo del alto riesgo. El diagnóstico precoz nos alerta, y es una estrategia ideal para evitar tratamiento quirúrgico y posibles complicaciones.

En un embarazo intersticial avanzado la histerectomía sigue siendo según la literatura el manejo convencional para evitar morbilidad por el riesgo de rotura uterina a pesar de los deseos de procreación. En la emergencia quirúrgica se toma en cuenta conservar la vida de la paciente a pesar del pronóstico fetal.

**Conflictos de interés:** los autores declaran no tener conflictos de interés en la publicación de este caso.

## Referencias bibliográficas

1. Ceniceros F, Aldaco S, Cruz M, Carreto C, Rojas P, Díaz A. Embarazo ectópico intersticial: Revisión del manejo conservador. *Med Asoc Med Hosp* 2003; 48(4): 228-32.
2. Lopez JI, Rueda Rodríguez R, Lugones Botell MA, Fernandez Garrido JE. Embarazo abdominal con 62 semanas de duración. Presentación de un caso y revisión de la entidad. *Rev Cubana Obstet Ginecol* 2006; 32(2).
3. Rodríguez Hidalgo N. Embarazo ectópico. *Rev Cubana Obstet Ginecol* 1995; 21(1): 3-7.
4. Azpilcueta C, Mercado LC. Ruptura uterina por embarazo ectópico intersticial de segundo trimestre. *Gac Méd Méx* 2003; 200(1): 158-59.
5. Doyle MB, DeCherney AH, Diamond MP. Epidemiology and etiology of ectopic pregnancy. *Obstet Gynecol Clin North Am* 1991; 18(1): 1-17.
6. Gallegos G F, Pavéz O C, Jara M M, Jesam G C, Montero JC, Bustos JC. Embarazo ectópico intersticial complicado: Urgencia ginecológica. *Rev Chil Obstet Ginecol* 2005; 70(6): 414-7.
7. Terán Dávila J. Metotrexate y conducta expectante en el embarazo ectópico no roto. *Rev Obstet Ginecol Venez* 2002; 62(3): 161-74.
8. Marrero Rodríguez EA, Quinde Pickasaca T, Peraza Méndez C, Lugones Botell M. Embarazo ectópico intersticial: A propósito de un caso. *Rev Cubana Obstet Ginecol* 2007; 33(3).