

## Presentación de Caso

# Metástasis de neuroblastoma de glándula suprarrenal en mandíbula

*Aarón Sáenz Robinson \**  
*Alberto de la Torre y Moran \*\**  
*Laura Elena Franco Garrocho \*\*\**  
*Lenin Enríquez-Domínguez \*\*\*\**  
*Juan de Dios Díaz-Rosales \*\*\*\*\**

### RESUMEN

Los neuroblastomas son tumores que se originan a partir de una alteración en las células del sistema nervioso simpático. La mayoría de estas variaciones ocurren en la infancia, con foco primario usual en glándulas suprarrenales y metástasis a nódulos linfáticos cercanos o médula ósea; su diseminación a mandíbula es bastante infrecuente. La detección temprana de las metástasis es uno de los elementos más importantes para mejorar la rehabilitación, funcionamiento y calidad de vida del paciente, ya que produce deformidades faciales y afecta la autopercepción, además dado que el tratamiento en estos casos es por lo general agresivo. Se presenta un caso de neuroblastoma de origen suprarrenal con metástasis a región mandibular, que a pesar del adecuado tratamiento primario, ocasionó el fallecimiento del paciente a causa de la sepsis generada al intentar realizar un trasplante preventivo de medula ósea, posterior a la hemimandibulectomía realizada para la exéresis de lesión metastásica mandibular. (MÉD. UIS. 2011:24(2);215-18).

**Palabras clave:** Neuroblastoma. Neoplasia mandibular por metástasis. Deformidad mandibular.

### SUMMARY

#### Metastases of adrenal glands' neuroblastoma in mandible

The neuroblastomas are caused by an alteration of sympathetic nerve system formation. These tumors are more usual in childhood. Most of the neuroblastomas are found at the adrenal glands and their metastases are usually found in nearby lymphatic nodes or the bone marrow. Mandibular metastases are extremely rare. Detecting early stage metastases is one of the essential factors for improving treatment, rehabilitation and functionality of the patient of mandibular neuroblastoma's patients. A young age patient is reported with adrenal glands' neuroblastoma and metastases to mandibular angle. Regarding primary adequate treatment, the patient died due to sepsis while a bone marrow transplant was made, as a preventive measure to stop new spreads after hemimandibulectomy made for mandibular metastatic excision. (MÉD. UIS. 2011:24(2);215-18).

**Keywords:** Neuroblastoma. Neoplasia metastases. Mandibular deformities.

### INTRODUCCIÓN

Los neuroblastomas son un grupo heterogéneo de tumores embrionarios derivados de la cresta neural, estos representan del 10 al 15% de los tumores malignos de la infancia y es el tumor maligno extracraneal más frecuente

en ese grupo etario<sup>1-3</sup>. En un 95% de los casos, se diagnostican alrededor de los dos años de edad dos presentándose hasta un 80% en pacientes menores de cuatro años<sup>3</sup>. Un 40% de los casos reportados se originan en las glándulas suprarrenales, 25% en la cadena simpática, 15% en tórax, 5% en pelvis y el 3% en el cuello<sup>3-5</sup>.

MD Cirujano dentista. Residente de IV año Cirugía Oral y Maxilofacial. Hospital General de Ciudad Juárez. Universidad Autónoma de Ciudad Juárez. Ciudad Juárez. Chihuahua. México.

\*\*MD Cirujano Oral y Maxilofacial. Docente servicio de Cirugía Oral y Maxilofacial. Universidad Autónoma de Ciudad Juárez. Ciudad Juárez. Chihuahua. México.

\*\*\*MD Cirujano Oral y Maxilofacial. Coordinador Especialidad de Cirugía Oral y Maxilofacial. Hospital General de Ciudad Juárez. Universidad Autónoma de Ciudad Juárez. Ciudad Juárez. Chihuahua. México.

\*\*\*\*MD Residente de IV año de Cirugía General. Hospital General de Ciudad Juárez. Universidad Autónoma de Ciudad Juárez. Ciudad Juárez. Chihuahua. México.

Correspondencia: Sr. Aarón Sáenz-Robinson. Calle Florida #3226. Col. Quintas del Sol. Chihuahua. México. C.P. 31217. e-mail: aaron\_robin@hotmail.com

Artículo recibido el 24 de Mayo de 2011 y aceptado para publicación el 26 de Agosto de 2011

La diseminación es común hacia huesos, cráneo y nódulos linfáticos; sin embargo, la afección mandibular es rara reportándose solo en un 3 a 4%. El propósito de este artículo es presentar el caso de un paciente pediátrico con neuroblastoma suprarrenal con metástasis a mandíbula.

### **PRESENTACIÓN DEL CASO**

Paciente masculino de dos años de edad, quien ingresa al servicio de pediatría del Hospital General de Ciudad Juárez para estudio de una masa asintomática en hemiabdomen derecho. A la exploración física se palpa tumoración en flanco derecho de 6 x 6 cm de consistencia firme, fija, indolora, que no ocupa la fosa renal, además de marcha claudicante, equimosis periorbitaria izquierda y proptosis ipsilateral. El resto de la exploración física reporta un buen estado general.

Como único hallazgo anormal de laboratorio, se detectó el Ácido Vanilmandélico (AVM) elevado en orina (35 mg/día). La resonancia magnética abdominal mostró tumoración suprarrenal derecha de 6 x 8 x 7 cm, adyacente a vena cava con metástasis a los ganglios paraórticos ipsilaterales. La serie ósea metastásica y la gammagrafía ósea no reportaron lesiones agregadas.

Se toma biopsia de glándula suprarrenal y ganglios linfáticos adyacentes, guiada por imagenología, con reporte histopatológico que refiere neuroblastoma (Figura 1). El aspirado de medula ósea presenta la imagen en "rosetas" a la tinción con hematoxilina y eosina, clasificándose en un estadio clínico IV según el *International Neuroblastoma Staging System*, INSS<sup>6</sup>, que combina ciertas características de los sistemas que se empleaban anteriormente, como el POG y el CCG,<sup>1,6</sup> y ha identificado a grupos con pronósticos definidos<sup>1,6-8</sup>:

**Estadio 1.** Tumor localizado con escisión macroscópica completa, con enfermedad residual microscópica o sin esta; ganglios linfáticos ipsilaterales representativos, microscópicamente negativos para el tumor (como los nódulos adheridos al tumor primario y extirpados junto con este, pueden ser positivos).

**Estadio 2A.** Tumor localizado con escisión macroscópica incompleta; ganglios linfáticos ipsilaterales representativos, negativos para el

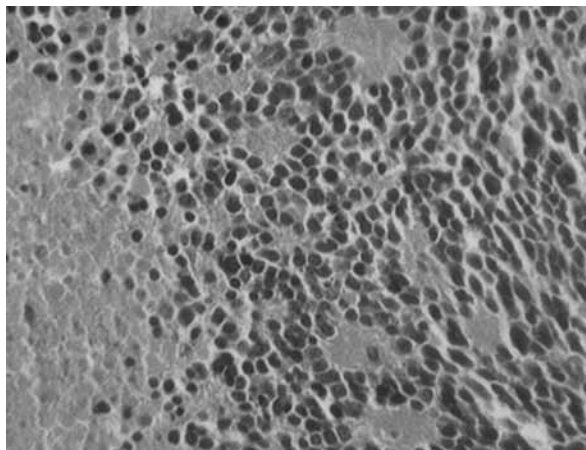


Figura 1. Fotografías de corte histológico en el cual se destacan células hiper cromáticas con escaso citoplasma. Técnica de tinción Hematoxilina-eosina (100x).

tumor microscópicamente.

**Estadio 2B.** Tumor localizado con escisión macroscópica completa o sin esta; ganglios linfáticos ipsilaterales no adherentes, positivos para el tumor. Los ganglios linfáticos contralaterales agrandados deben ser negativos microscópicamente.

**Estadio 3.** Tumor irreseccable unilateral, infiltrante más allá de la línea media, con afectación de los ganglios linfáticos regionales o sin esta; o tumor unilateral localizado con compromiso de los ganglios linfáticos regionales contralaterales; o tumor en la línea media con extensión bilateral por infiltración (irreseccable) o por afectación del ganglio linfático. La línea media está determinada por la columna vertebral. Los tumores que se originan en un lado y cruzan la línea media deben infiltrarse sobre esta o hacia el lado opuesto de la columna vertebral.

**Estadio 4.** Todo tumor primario con diseminación a ganglios linfáticos distantes, huesos, la médula ósea, hígado, piel u otros órganos, con excepción de lo definido para el estadio 4S.

**Estadio 4S.** Tumor primario localizado, como se define para el estadio 1, 2A o 2B, con diseminación limitada a la piel, el hígado o la médula ósea, circunscrito a lactantes menores de un año de edad. La afectación medular debe ser mínima (o sea, <10% de células nucleadas totales identificadas como malignas por biopsia de hueso o por aspirado de médula ósea). Una afectación más extensa de la médula ósea se consideraría

como enfermedad en estadio IV. Los resultados de la exploración con MBIG en caso de que se efectúe, deben ser negativos para la enfermedad en la médula ósea.

Se inicia entonces quimioterapia de rescate con carboplatino 400 mgs/m<sup>2</sup> yetoposido 150 mgs/m<sup>2</sup>, de tres ciclos por período de 21 días entre cada uno<sup>8</sup>, con respuesta completa al terminar el tercer ciclo. Posteriormente, se realiza una tomografía computarizada observándose pérdida total de la masa, que se confirma al realizar laparotomía exploratoria con reporte de remisión completa. Sin encontrar tumor residual de la biopsia tomada del lecho tumoral, se continúa la quimioterapia con el esquema establecido y se agrega ciclofosfamida. Al finalizar el tratamiento, se realiza resonancia magnética abdominal, gammagrafía, aspirado de médula ósea y AVM en orina, sin encontrar evidencia de tumoración residual, por lo que se decide su alta hospitalaria con vigilancia estrecha.

Dos años después, reingresa el paciente con tumoración mandibular derecha, fija, indolora,

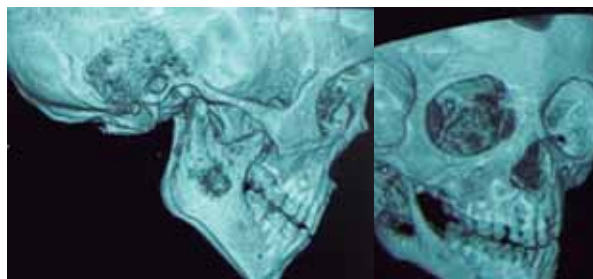


Figura 2. Tomografía axial computarizada con reconstrucción en 3D, obsérvese la lesión osteolítica en rama ascendente derecha de mandíbula. A.) Visión lateral B.) Visión oblicua de cara externa.

### DISCUSIÓN

El neuroblastoma es la neoplasia maligna extracraneal más común durante la infancia<sup>6</sup>. La metástasis del neuroblastoma suprarrenal a mandíbula es extremadamente rara, pues solo el 4% de los casos presentan esta variante. De todas maneras, se debe hacer el diagnóstico diferencial con ameloblastoma, linfoma, sarcoma de tejidos blandos, osteosarcoma y tumor neuroectodérmico primitivo<sup>2</sup>. 00934687078163

En este caso, en el estudio histopatológico se encontraron las imágenes distintivas en rosetas las cuales son reportadas en un 15-50% de los

de aproximadamente 2,6 x 2 cm. La tomografía computarizada muestra masa mandibular con destrucción ósea e infiltración a músculos masetero y pterigoideos (Figura 2), cuya biopsia revela neuroblastoma. El resto de pruebas de imagenología y el estudio en médula ósea no mostraron datos de lesión. Además, los niveles de AVM en orina de 24 horas se reportan de nuevo alterados. Se realiza intervención quirúrgica con procedimiento de hemimandibulectomía, con resección parcial de masetero y pterigoideos (Figura 3A y 3B). El reporte histopatológico transoperatorio informa resección tumoral completa de estirpe neuroblastoma con márgenes de tejidos blando y óseos sin presencia de tumor, ganglios linfáticos cervicales extirpados con metástasis. Se inicia quimioterapia de rescate con carboplatino, etoposido en mismas dosis y esquema, agregando ciclofosfamida 700 mgs/m<sup>2</sup> con esquema similar de una administración cada 21 días. Durante los ciclos de quimioterapia, se presenta complicación por proceso séptico severo por germen no aislado, que ocasiona la defunción del paciente.

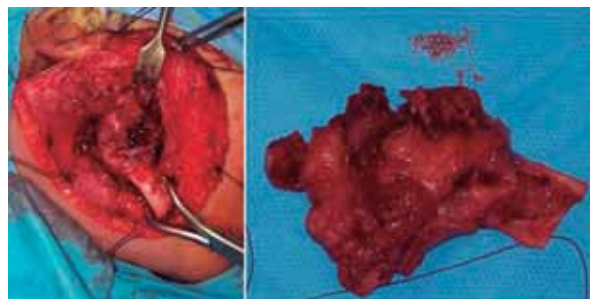


Figura 3. A.) Disección de cápsula articular y extracción de cuerpo y rama ascendente mandibular de lado derecho. B.) Hueso mandibular visto por su borde masetero.

pacientes<sup>5</sup>. La elevación de AVM y Ácido Homovanílico en orina, dopamina, ferritina sérica y enolasa específica, pueden ayudar a orientar el diagnóstico.

La cirugía es una opción adecuada de tratamiento en estadios tempranos (1 y 2A), mientras que la radioterapia y quimioterapia es adecuada en estadios intermedios (2B, 3 y 4). Los estadios 4-S tienen un pobre pronóstico a pesar de la terapéutica empleada. Como en este caso, la mayoría de las reapariciones ocurren dentro de los primeros dos años de concluido el tratamiento; sin embargo, la recurrencia hacia la mandíbula es un

hallazgo poco común, incluso habiendo pocos casos reportados en la literatura<sup>8</sup> lo que justifica la presentación del caso clínico. Aquellos pacientes con cinco años de período libre de enfermedad pueden considerarse “curados”, aunque se han reportados casos de reincidencia tras este tiempo.

No se refieren conflictos de interés durante la realización y reporte de este artículo.

### **REFERENCIAS BIBLIOGRÁFICAS**

1. Díaz-Rosales J, Romo JE, Loera OF. Gen TrkB: el eslabón en la lucha contra el neuroblastoma. *Rev Mex Neuroc.* 2006;7(4):350-53.
2. Otmani Naima, Khattab Mohamed. Metastatic neuroblastoma to the mandible in a 3-year-old boy: a case report. *Med Oral Patol Oral Cir Bucal.* 2007;12(3):E201-4.
3. López AE, Cerecedo DF, Rivera MH, Valdez SM, Sepúlveda VA, y Cols. Neuroblastoma: Factores pronósticos y sobrevida. Experiencia en el Hospital de Pediatría del Centro Médico Nacional Siglo XXI y revisión de la literatura. *Gac Med Mex.* 2003;139(3):209-14.
4. Tang PH, Cohen PA. Primary neuroblastoma of the mandible. *SingaporeMed J.* 2009;50(1):e5-7.
5. Boraz RA. Neuroblastoma: Case involving metastases to the mandible. *PedDent.* 1985;7(5):315-7.
6. PDQ of National Cancer Institute at the National Institute of Health [modification]. Feb 02 2011. Disponible en: <http://www.cancer.gov/cancertopics/pdq/treatment/neuroblastoma/HealthProfessional/page3>.
7. Díaz-Rosales J, Loera OF, Romo JE, Ortiz-Morales L. TrkB: posible blanco en la terapia del neuroblastoma. *RevMex Patol Clin.* 2005;52(1):13-7.
8. García A, García P, Torres CE, García PA, Muñoz RM, y Cols. Neuroblastomametastasicomandibular. *Rev Esp Cir Oral y Max.* 2003;25(2):102-6.