

Revisión | María Amparo Sangil González¹, Carmen Falcón¹, Sasa Bozicnik¹, Nerea Delgado Cabrera², Hipólito Falcón González², M^a Luisa Antuñez Jiménez², Pedro Suárez Cabrera².
1- Departamento de Pediatría y 2- Unidad de Cardiología infantil del Hospital Materno-Infantil de Gran Canaria.

Manejo del dolor torácico en pediatría

RESUMEN

El dolor torácico es un síntoma habitual de consulta en pediatría ocasionando absentismo escolar y restricción de actividades físicas. En muy pocas ocasiones se debe a una enfermedad grave, sin embargo genera gran ansiedad familiar por ser percibido como patología cardíaca potencialmente grave. Por esto es importante establecer una adecuada orientación diagnóstica. Se presenta a continuación una revisión del manejo del dolor torácico en niños repasando las causas más frecuentes del mismo así como los pasos a seguir ante este síntoma.

Palabras Clave: dolor torácico, diagnóstico, manejo inicial, niños.

MANAGEMENT OF CHEST PAIN IN CHILDREN

SUMMARY

Chest pain is a common symptom in pediatric consultation causing absenteeism and physical activity restrictions. Although chest pain in children usually is not caused by a serious disease, caused great parental anxiety generated by being perceived as potentially serious heart disease. Therefore it is important to establish an appropriate diagnostic approach. Following is a guide to management of chest pain in children by reviewing the most frequent causes of it and the steps to be followed in this symptom.

Key words: chest pain, children, diagnosis, initial management..

Correspondencia:

María Amparo Sangil González.
Hospital Materno- Infantil de Gran Canaria. Avda Marítima Sur s/n. 35016. Las Palmas de Gran Canaria. Email: ampasg2@hotmail.com.

INTRODUCCIÓN

El dolor torácico es un síntoma habitual de consulta en pediatría. Afecta mayormente a niños mayores y adolescentes. Provoca absentismo escolar y restricción de actividades físicas, pues es percibido como una patología cardíaca potencialmente grave. Sin embargo, a pesar de la ansiedad que produce en la familia, el dolor torácico en muy pocas ocasiones se debe a una enfermedad grave y las causas cardí-

cas son poco frecuentes. Se presenta a continuación una revisión de las causas más frecuentes de dolor torácico en niños y adolescentes, poniendo énfasis en las causas cardíacas. Así mismo se revisan los pasos a seguir ante un paciente con este síntoma y se propone una guía para su manejo.

ETIOLOGÍA

Las principales causas de dolor torácico en el niño se enumeran en la tabla I. El origen cardíaco solamente representa el 4% de los casos. Sin embargo, son patologías potencialmente graves por lo que enumeramos a continuación las características clínicas según la causa subyacente dividiendo entre origen cardíaco y extracardiaco.

DOLOR TORÁCICO DE ORIGEN EXTRACARDIACO

El origen extracardiaco supone aproximadamente el 95% de los casos repartiéndose entre causas musculoesqueléticas, pulmonares, gastrointestinales y miscelánea.

1) Musculoesquelética: La prevalencia de este tipo de dolor es del 30%, siendo las causas más frecuentes de este origen los traumatismos y la sobrecarga por actividad excesiva o repetitiva de músculos, ligamentos e inserciones. Suele existir antecedente de traumatismo o ejercicio intenso. Normalmente el dolor empeora con el movimiento y con la respiración profunda. Se pueden diferenciar varios tipos:

a. Costocondritis: inflamación en la unión condrocostal, esternoclavicular o esternocostal. Pueden existir varios cartílagos afectados siendo lo más frecuente la unión condrocostal izquierda a nivel de 4^a-6^a. Se trata de un dolor reproducible a la palpación, más frecuente en niñas y que puede durar semanas o meses. La exploración física es diagnóstica observándose hipersensibilidad a la palpación sin signos de inflamación. Suele ser un dolor autolimitado con exacerbaciones intermitentes en la adolescencia.

b. Síndrome de Tietze: variante rara de costochondritis, generalmente única, que afecta a cartílagos superiores (habitualmente 2ª unión costocondral o esternoclavicular derecha). Cursa con tumefacción evidente junto a otros signos inflamatorios como eritema. Se trata de un dolor intermitente moderado que puede prolongarse meses o años.

c. Síndrome de pinzamiento precordial o punzada de Teixidor: dolor brusco, intenso, de escasa duración (segundos o minutos) localizado en borde esternal izquierdo o punta cardíaca. Ocurre en reposo o tras ejercicio poco intenso. Puede producirse al flexionar el tronco o al sentarse con los hombros caídos empeorando con la respiración profunda y con mejorando con la sedestación con la espalda bien erguida. Es un dolor no reproducible con carácter recurrente.

d. Síndrome de costilla deslizante: dolor en relación a las costillas 8ª, 9ª y 10ª que no están correctamente fijadas al esternón y se encuentran unidas entre sí por tejido fibroso. Por la laxitud de éste pueden deslizarse una sobre otra provocando chasquido seguido de dolor intenso en borde costal inferior. Suele relacionarse con el ejercicio y puede durar horas. Se trata de un dolor reproducible al traccionar con los dedos el borde costal hacia delante, al inspirar profundamente o al flexionar el tronco.

e. Xifodinia o síndrome de hipersensibilidad xifoidea: dolor sin causa conocida que puede exacerbarse al comer o toser.

2) Respiratoria: supone aproximadamente el 10-12%.

a. Asma/tos: son las principales causas respiratorias y generalmente están relacionadas con la sobrecarga muscular. No es infrecuente que sean remitidos a cardiología niños con asma inducido por el ejercicio, pues refieren dolor torácico opresivo y disnea en relación con la actividad física. En tales casos conviene indagar sobre la presencia de tos o ruidos respiratorios, así como saber que muchas veces únicamente se quejan de escasa resistencia al ejercicio.

b. Neumonía: se suele asociar a dolor torácico (en ocasiones referido como abdominal), fiebre y otros síntomas respiratorios.

c. Derrame pleural: dolor que empeora con movimientos respiratorios profundos. Puede asociarse a fiebre o disnea. Pueden objetivarse matidez en la percusión torácica e hipoventilación a la auscultación pulmonar.

d. Neumotórax: dolor torácico brusco e intenso que se irradia a la espalda, acompañado de

disnea. Puede haber antecedente traumático. Es más frecuente en personas con fenotipo leptosómico (altas y delgadas). En la auscultación se puede objetivar hipoventilación.

e. Neumomediastino: inicio brusco con dolor torácico, disnea y disfagia. Es más frecuente con fenotipo leptosómico y tras la inhalación de drogas vasoconstrictoras (cocaína, marihuana o éxtasis). En la auscultación cardíaca se suele identificar una crepitación sincrónica con la sístole (signo de Hamman). Puede haber enfisema subcutáneo.

f. Enfermedad vascular pulmonar: aunque infrecuente, hay que tener en cuenta el embolismo pulmonar, la hipertensión pulmonar así como el síndrome torácico aguda (causa de dolor en pacientes con enfermedad de células falciformes).

g. Pleurodinia: muy poco frecuente. Se produce cuatro días después de la infección por enterovirus y presenta inicio brusco de fiebre y dolor torácico (intenso, espasmódico, dura minutos u horas, presenta cortejo vegetativo y afectación del estado general y empeora con la respiración). La auscultación pulmonar y la radiografía de tórax son normales.

3) Psicógena: suele tratarse de un dolor atípico, con clínica vaga, cambiante y prolongada. Se asocia con otros síntomas como cefalea, mareos, dolor abdominal y suele asociarse taquicardia y sensación de disnea. Pueden identificarse acontecimientos desencadenantes como tensiones ambientales o conflictos familiares o personales (separación paterna, fallecimiento de un familiar, conflicto escolar, etc.). Es más frecuente en mujeres adolescentes.

4) Gastrointestinal: los dolores torácicos debidos a esta causa tienen una prevalencia del 5-7%. El reflujo es la causa digestiva más frecuente produciendo un dolor retroesternal quemante ascendente tras las comidas que empeora en decúbito. También debemos tener en cuenta la ingesta de cuerpo extraño que puede acompañarse de disfagia y sialorrea, de etiología no aclarada.

5) Miscelánea: la mastalgia se da tanto en niñas como en niños. En niñas pospuberales suele deberse a lesiones quísticas. En edad puberal generalmente forma parte en ambos sexos del desarrollo normal. Otra entidad a tener en cuenta es el herpes zoster que se presenta como un dolor muy intenso, unilateral, localizado en un dermatoma con hipersensibilidad de la zona afecta.

Idiopática	35%	
Musculoesquelética	30%	1. Esfuerzos Musculares 2. Lesiones costales y de extensión 3. Traumatismo 4. Alteraciones de la columna vertebral
Psicógena	15%	Ansiedad, depresión, síntomas de conversión
Respiratoria	12%	1. Tos, asma 2. Neumonía, derrame pleural 3. Neumotórax, neumomediastino 4. Enfermedad vascular pulmonar 5. Pleurodinia
Gastrointestinales	5-7%	1. RGE/Esofagitis 2. Gastritis 3. Ingesta de c. extraño
Cardíacas	4%	1. Arritmias 2. Anomalías estructurales 3. Causas vasculares 4. Procesos infeccioso-inflamatorios de estructuras cardíacas
Miscelánea	2%	Herpes zoster, mastalgia.

Tabla 1. Principales causas de dolor cardíaco.

DOLOR TORÁCICO DE ORIGEN CARDIACO

Se trata de una causa rara pero potencialmente grave. La enfermedad cardíaca es más probable si el dolor ocurre durante el ejercicio o es recurrente. En pacientes con enfermedad cardíaca conocida el dolor puede indicar progresión de la causa subyacente.

1) Arritmias.

- Taquiarritmias: la taquicardia supraventricular es percibida con frecuencia como un dolor torácico, sobre todo en niños pequeños. Los episodios suelen tener inicio y fin bruscos y asocian fatiga y cortejo vegetativo. Pueden estar relacionados o no con el ejercicio físico. El electrocardiograma (ECG) basal puede ser normal (lo más frecuente) o mostrar anomalías que predispongan a padecer taquiarritmias (QT largo, QT corto, síndrome de Brugada, displasia arritmogénica del ventrículo derecho, síndromes de preexcitación).

- Extrasistolia: en ocasiones, los niños pueden referir los latidos ectópicos prematuros (supraventriculares o ventriculares) como episodios breves de dolor o disconfort torácico. Muchas veces se quejan de "un vuelco al corazón" seguido de "el corazón se me para" (pausa compensatoria).

2) Anomalías estructurales.

- Con obstrucción del tracto de salida ventricular izquierdo: las más frecuentes son la estenosis aórtica (subvalvular, valvular o supra- valvular) y la miocardiopatía hipertrófica obstructiva. Pueden producir síncope o muerte súbita, así como dolor torácico de tipo isquémico (opresivo, intenso con cortejo vegetativo, precordial/ retroesternal, irradiado al cuello, a uno o ambos brazos, a la espalda o al abdomen, en el contexto de estrés físico o psíquico, o tras una comida copiosa). En la auscultación cardíaca suele llamar la atención un soplo sistólico claramente audible, con máxima intensidad en el borde esternal derecho alto, que aumenta en bipedestación y mediante maniobra de Valsalva. En el ECG se suelen objetivar signos de hipertrofia ventricular izquierda u ondas Q patológicas.

- Prolapso de la válvula mitral: asociación muy controvertida entre esta anomalía valvular y el dolor torácico (localizado en ápex, de corta duración, no relacionado con ejercicio ni con estrés emocional; atribuido a isquemia endomiocárdica del ventrículo izquierdo o de los músculos papilares). Hallazgos frecuentes en pacientes con prolapso mitral: chasquido mesosistólico seguido de soplo telesistólico (sin insuficiencia) e inversión de la onda T en derivaciones de cara inferior (II, III, aVF). El prolapso mitral es muy frecuente en caso de conectivopatía (Marfan, Ehlers-Danlos).

- Arterias coronarias anómalas: en general producen una repercusión hemodinámica importante en el período de lactante, aunque posteriormente se pueden manifestar como muerte súbita o síntomas relacionados con el ejercicio (síncope, dolor torácico de tipo isquémico). El ECG puede mostrar signos de isquemia miocárdica o de infarto antiguo, si bien puede ser completamente normal.

3) Procesos infeccioso-inflamatorios de estructuras cardíacas.

- Miocarditis: los niños mayores pueden quejarse de dolor torácico. Siempre se acompaña de taquicardia y suele asociarse a palpitaciones, disnea de esfuerzo y afectación del estado general. En la auscultación cardíaca se pueden objetivar tonos apagados y ritmo de galope. El ECG muestra potenciales disminuidos, depresión del segmento ST e inversión de la onda T.

- Pericarditis: dolor precordial/retroesternal de instauración relativamente rápida aunque no brusca, intenso (no opresivo, sin cortejo vegetativo), que aumenta con movimientos

torácicos, inspiración, decúbito y tos, y mejora en sedestación con el tronco inclinado hacia delante. Puede auscultarse un roce pericárdico. En el ECG se objetiva una elevación difusa del segmento ST con o sin un descenso del segmento PR.

4) Causas vasculares.

- Enfermedad de Kawasaki: ante niños que la hayan padecido debemos considerar firmemente la posibilidad de un origen isquémico coronario ante dolor torácico intenso. Tras la fase inflamatoria vasculítica inicial, se puede producir (sobre todo si se dan aneurismas coronarios) reemplazo por tejido fibroso, causando estenosis en las arterias coronarias.

- Vasoespasmo coronario primario o secundario al consumo de cocaína: extremadamente infrecuente, pero bien descrito en la literatura pediátrica. Dolor torácico de tipo isquémico. El ECG muestra la elevación del segmento ST y la inversión de la onda T. En la analítica sanguínea se elevan los enzimas cardíacos (CPK-MB y tropoinas). Puede llegar a ocasionar infarto.

- Vasooclusión coronaria: a tener en cuenta en niños con drepanocitosis. Es muy importante en estos pacientes asegurar un adecuado estado de hidratación para evitar el desarrollo de crisis vasooclusivas en las arterias coronarias o en otros territorios.

- Rotura o disección aórtica: muy infrecuente, aunque existe riesgo aumentado en conectivopatías (sobre todo en el síndrome de Marfan), síndrome de Turner, síndrome de Noonan y pacientes con válvula aorta bicúspide. Produce dolor torácico/abdominal muy intenso, disnea y signos de bajo gasto.

PLANTEAMIENTO ANTE UN NIÑO CON DOLOR TORÁCICO

Es importante conocer el diagnóstico diferencial de las causas de dolor torácico para, tras una apropiada historia clínica y exploración, poder realizar una adecuada orientación diagnóstica y evitar pruebas complementarias innecesarias. Se pueden evitar también de esta forma muchas derivaciones al cardiólogo pediátrico, lo cual, además, disminuirá la ansiedad y preocupación familiar si se acompaña de una adecuada explicación de la etiología y naturaleza del dolor.

Historia clínica

Ante un dolor torácico la historia clínica debe estar encaminada a tratar de descartar

rápidamente si el dolor es de una causa grave que requiere tratamiento inmediato y a averiguar el origen. Se debe realizar un interrogatorio referido a varios puntos:

- Antecedentes familiares: existencia en la familia de antecedentes cardiacos, síncope, arritmias, muerte súbita o precoz (especialmente en menores de 50 años), familiares con alteraciones del tejido conectivo o de algún familiar con miocardiopatías.

- Antecedentes personales: se interrogará por antecedentes de traumatismo y por la posible existencia de enfermedades de base de tipo respiratorio (asma), gastrointestinal, cardíacas, intervenciones quirúrgicas previas, así como indagar en posibles discordias o tensiones familiares o escolares.

- Características del dolor: es fundamental caracterizarlo adecuadamente.

a. Inicio y fin: cuando son bruscos y acompañados de palpitaciones orienta hacia las taquicardias paroxísticas.

b. Intensidad del dolor: dolores muy intensos orientan hacia una patología orgánica en general y cardíaca en particular. Hay que tener cuidado si interfieren con las actividades cotidianas o asocian cortejo vegetativo.

c. Duración y periodicidad: las dolencias de larga evolución tienen menor probabilidad de deberse a una base orgánica.

d. Tipo de dolor: el dolor isquémico es opresivo, el musculoesquelético y el idiopático se definen muchas veces como tipo punzante pinchazo, el retroesternal quemante orienta hacia reflujo gastroesofágico/esofagitis.

e. Localización e irradiación: en general, un dolor localizado y que no irradia es menos sugestivo de enfermedad grave. En la isquemia miocárdica puede irradiar al cuello, garganta y mandíbula. La irradiación al hombro acompañada de dolor en el cuadrante superior derecho es típica de la colecistitis aguda. En la disección aórtica el dolor puede irradiar a la región interescapular.

f. Condicionantes: la relación con la ingesta orienta hacia una patología digestiva. Cuando la clínica se da única o preferentemente durante el ejercicio físico, hay que sospechar patología cardíaca/asma inducidos por el ejercicio. Se debe indagar sobre posibles traumatismos o ejercicio intenso (musculoesquelético),

tos intensa o persistente (respiratorio), ansiedad o ingesta de drogas (cocaína). Un dolor nocturno que despierta al niño orienta a organicidad.

g. Relación con postura/respiración/ movimientos: el reflujo gastroesofágico empeora en decúbito. La pericarditis empeora en decúbito y mejora en sedestación inclinando el tronco hacia delante. Un empeoramiento con la respiración profunda sugiere irritación pleural o patología de la pared torácica. El empeoramiento con los movimientos orienta hacia una causa musculoesquelética.

h. Síntomas acompañantes: su presencia hace que sea más probable la existencia de un sustrato orgánico. Fiebre y disnea orientan hacia la neumonía; síncope y cortejo vegetativo hacia la cardiopatía; palpitations hacia la taquiarritmia; derrame pleural y síndrome general, en ausencia de neumonía, pueden orientar hacia un proceso neoplásico. Los vómitos o regurgitación, disfagia sugieren enfermedad gastrointestinal tal como reflujo gastroesofágico. Quejas somáticas recurrentes como dolor de cabeza, abdominal o extremidades son frecuentes en los niños con dolor psicógeno.

Exploración

Es importante no centrarse únicamente en el tórax, debiéndose tomar en primer lugar las constantes del paciente (frecuencia cardíaca, frecuencia respiratoria, saturación transcutánea de oxígeno y tensión arterial) y realizar una exploración física general minuciosa. La existencia de afectación del estado general orienta hacia una patología grave, aunque en muchas ocasiones es secundaria a la gran ansiedad y preocupación que este proceso conlleva.

a. Inspección: Valorar nivel de conciencia y coloración. Facies dismórfica (Síndrome de Williams-Beuren, que se asocia con estenosis aórtica supraauricular), pectum excavatum (Síndrome de Marfan, que se asocia con prolapso mitral entre otros).

b. Palpación: palpar la totalidad del tórax (también las regiones mamarias), incluyendo cada unión condrocostal y condroesternal (para ello emplearemos el pulpejo de los dedos), así como los principales grupos musculares (pectorales, hombros, dorsales, lumbares). La reproducción del dolor con estas maniobras es diagnóstica de origen musculoesquelético (por lo que no se precisarán pruebas complementarias). Debe investigarse, así mismo, la existencia de irregularidades de la pared costal o existencia de aire subcutáneo.

Se valorará si existe thrill (en escotadura supraesternal es muy sugestivo de estenosis aórtica) o latido hiperdinámico, calidad de los pulsos y si se palpan en los cuatro miembros. Así mismo debe valorarse cuidadosamente la palpación abdominal, pues no es infrecuente que los niños refieran dolor torácico ante trastornos abdominales.

c. Auscultación:

- Respiratoria: evaluar la ventilación en todos los segmentos pulmonares (hipoventilación en neumotórax, neumonía, derrame pleural), soplo tubárico (derrame pleural) y estertores (neumonía).

- Cardíaca. Valorar posibles roces pericárdicos así como intensidad de los tonos (Apagados en los derrames pericárdicos). Ritmo de galope. Clics sistólicos (Prolapso mitral). Presencia de soplos, algunos muy sugestivos de determinadas patologías: mesostólico en borde superior paraesternal derecho (Estenosis aórtica), mesosistólico en foco mitral de insuficiencia, etc. Una auscultación normal no excluye patología cardíaca.

Pruebas complementarias

Cuando la historia clínica y la exploración nos orientan hacia algún tipo de patología no son necesarias las pruebas complementarias. Por lo tanto, no deben realizarse de forma habitual.

En ocasiones están indicadas en casos de gran ansiedad tanto en el niño como en su familia, pues su realización tiene un efecto tranquilizante, si bien conviene tener en cuenta que a veces les refuerza la idea de que padece un problema orgánico grave.

a) Radiografía de tórax:

- Indicaciones: dolor muy intenso, sospecha de fractura costal, traumatismo potencialmente grave (accidente de tráfico, caída de altura), sospecha de ingesta de cuerpo extraño (o un cáustico) y gran ansiedad en el niño o la familia. Sospecha de enfermedad pulmonar o cardíaca. Los signos de cardiomegalia pueden aparecer bajo condiciones de obstrucción del tracto de salida, insuficiencia cardíaca, miocarditis o pericarditis. En la hipertensión pulmonar existe resalte en las arterias pulmonares principales así como oscurecimiento de la periferia de los campos pulmonares. En los pacientes con sospecha de enfermedad pulmonar puede mostrar infiltrados si existe neumonía, hiperinsuflación en el asma. Neumotórax o neumomediastino.

- Evaluar: las estructuras óseas, el parénquima y la vascularización pulmonar, la presencia de aire ectópico, la silueta cardíaca y de los grandes vasos.

b) ECG: Si sospecha de enfermedad cardíaca.

- Indicaciones: dolor muy intenso; dolor desencadenado con el ejercicio; asociado a síncope, palpitaciones o taquicardia; datos sugestivos de dolor isquémico; gran ansiedad en el niño o la familia.

- Evaluar: ondas Q patológicas (miocardiopatía hipertrófica, infarto antiguo); signos de hipertrofia ventricular izquierda grave (miocardiopatía hipertrófica, cardiopatía congénita con obstrucción al tracto de salida ventricular izquierdo); elevación del segmento ST (pericarditis, isquemia); inversión de la onda T (miocardiopatía, hipertrofia ventricular grave); sustrato arritmogénico (síndromes de preexcitación, QT largo, QT corto, síndrome de Brugada).

c) Otras:

- Analítica sanguínea: valorar hemograma y reactantes de fase aguda en procesos infecciosos/inflamatorios (neumonía, miocarditis, pericarditis); enzimas cardíacas (CPK-MB, troponinas) en sospecha de isquemia coronaria/miocarditis/pericarditis.

- Otras pruebas de imagen: se valorarán de forma individualizada en función de la situación clínica y la sospecha diagnóstica concreta: ecocardiografía (cardiopatía congénita, miocardiopatía, tromboembolismo pulmonar, miocarditis, pericarditis), tomografía computarizada (politraumatismo; helicoidal si se sospecha de tromboembolismo pulmonar), resonancia magnética, etc. Holter (en arritmias intermitentes).

Criterios de derivación al Servicio de Cardiología Pediátrica. (ver Tabla II)

1) Hallazgos de anomalías cardíacas
2) Dolor torácico o síncope con esfuerzo (tras descartar patología traumática)
3) Historia de enfermedad de Kawasaki
4) Dolor torácico con taquicardias patológicas
5) Anomalías electrocardiográficas
6) Historia familiar de arritmias, muerte súbita o trastornos genéticos
7) Historia de cirugía cardíaca/tx cardíaco

Tabla 2. Criterios de derivación al Servicio de Cardiología Pediátrica

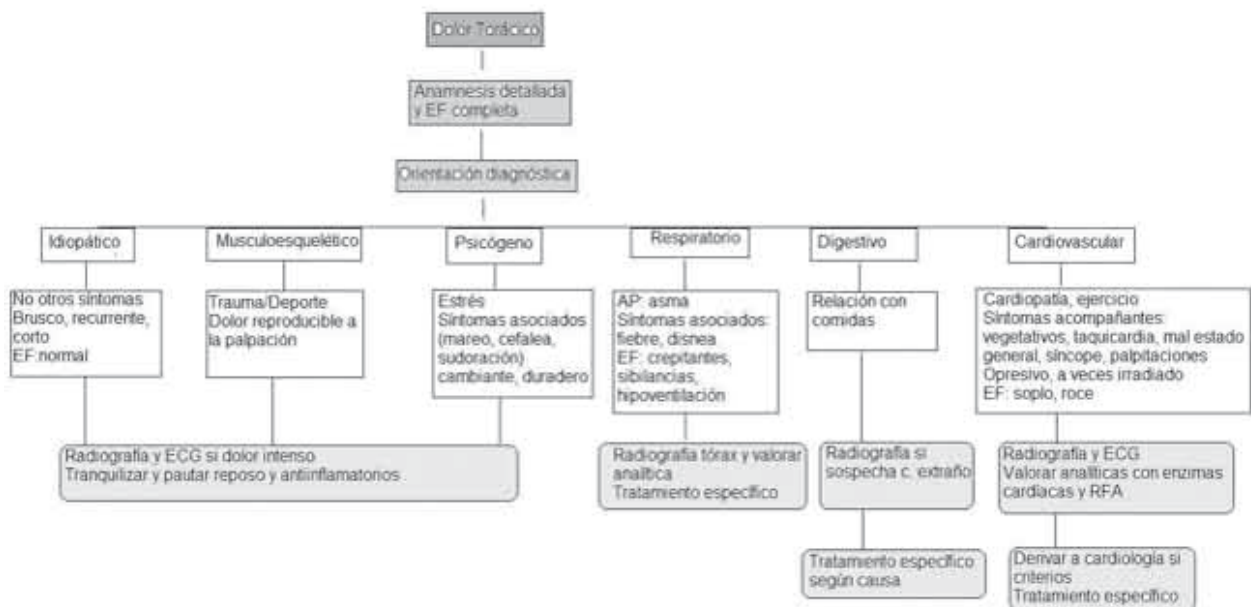


Figura 1. Algoritmo Diagnóstico

BIBLIOGRAFÍA

1. Gastesi Larrañaga M, Fernández Landaluce A, Mintegui Raso S, Vázquez Ronco M, Benito Fernández J. Dolor torácico en urgencias de pediatría: un proceso habitualmente benigno. *An Pediatr (Barc)*. 2003;59:234-238.
2. Cava JR, Sayger PL. Chest pain in children and adolescents. *Pediatr Clin N Am*. 2004;51:553-568.
3. Park MK. Child with chest pain. In: Park MK, editor. *Pediatric Cardiology for practitioners*. 5.ª ed. Philadelphia: Mosby, Elsevier Health Science; 2008. p. 499-507.
4. Gumbiner CH. Precordial catch syndrome. *South Med J*. 2003;96:38-41.
5. Porter GE. Slipping rib syndrome: an infrequently recognized entity in children: a report of three cases and review of the literature. *Pediatrics*. 1985;76:810-813.
6. Anzai AK, Merkin TE. Adolescent chest pain. *Am Fam Physician*. 1996;53:1682-1688.
7. Richter JE. Gastroesophageal reflux disease as a cause of chest pain. *Medical Clin N Am*. 1991; 75:1065-1080.
8. García Angleu A, González Vila L, Herrera del Rey C. Dolor torácico en el niño. *Protocolos de la Sociedad Española de Cardiología Pediátrica*, 2005.
9. Alpert MA, Mukerji V, Sabeti M, Russell JL, Beitman BD. Mitral valve prolapse, panic disorder, and chest pain. *Med Clin N Am*. 1991; 75:1119-1133.
10. Bonillo Perales A, Batlles Garrido J, Rubí Ruiz T, González Jiménez Y, Aguirre Rodríguez J, Muñoz Hoyos A. Tromboembolismo pulmonar. *An Pediatr (Barc)*. 2003;58:22-29.
11. Ferrés i Serrat F, García Algas F. Dolor torácico. *Protocolos de Urgencias de la Asociación Española de Pediatría*, 2008.
12. Benito FJ, Mintegui S, Sánchez J. Dolor torácico. Diagnóstico y tratamiento de urgencias pediátricas. 2009. Hospital de Cruces.
13. Pérez-Lescure Picarzo FJ. Guía rápida para la lectura sistemática del ECG pediátrico. *Rev Pediatr. Aten Primaria*. 2006; 8:319-326.
14. Evangelista JA, Parsons M, Renneburg AK. "Chest pain in children: diagnosis through history and physical examination". *J Pediatr Health Care*. 2000;14:3-8.
15. Rowe BH, Dulberg CS, Peterson RG, Vlad P, Li MM. "Characteristics of children presenting with chest pain to a pediatric emergency department". *CMAJ*. 1990;143:388-394.
16. Kocis KC. "Chest pain in pediatrics". *Pediatr Clin North Am*. 1999;46:189-203.
17. Selbst SM. "Consultation with the specialist. Chest pain in children". *Pediatr Rev*. 1997 May;18:169-73.
18. AHA Scientific Statement "Diagnostic guidelines for Kawasaki disease". *Circulation*. 2001; 103: 335-6.
19. Moss and Adams Vol II, pag. 1379. *Heart Disease in Infants, Children and Adolescent*. 6th Edition.
20. Driscoll DJ, "Chest pain in children and adolescents" en: Moss and Adams: *Heart disease in infants, children, and adolescents*. Ed Lippincott Williams and Wilkins. Philadelphia, 2001; 1379-82.