

## **Infección por *Hymenolepis diminuta* en una estudiante universitaria**

Ignacio Martínez-Barbabosa<sup>1</sup>, Marcia Elena Gutiérrez-Cárdenas<sup>1</sup>, José Marcos Aguilar-Venegas<sup>1</sup>, Michael Shea<sup>2</sup>, Manuel Gutiérrez-Quiroz<sup>3</sup>, Leticia Araceli Ruíz-González<sup>3</sup>

<sup>1</sup> Departamento de Atención a la Salud, Área de Ciencias Básicas, Universidad Autónoma Metropolitana, Xochimilco.

<sup>2</sup> Departamento de Educación y Comunicación, Universidad Autónoma Metropolitana, Xochimilco. <sup>3</sup> Departamento de Microbiología y Parasitología, Facultad de Medicina, Universidad Nacional Autónoma de México

### **RESUMEN**

Se presenta un caso de infección por *Hymenolepis diminuta* en una estudiante universitaria de 19 años, originaria de Coajomulco, Estado de Morelos, México. La paciente presentó sintomatología digestiva de 10 días de evolución, caracterizada por síndrome diarreico y dolor abdominal localizado en mesogastrio, náusea, hiporexia, meteorismo y flatulencia. En la exploración física, se detectó buen estado general, peso 60 kg, 1.65 m de estatura y 22.04 kg/m<sup>2</sup> de índice de masa corporal, considerado dentro de límites normales. Se le realizó examen coproparasitoscópico (CPS) de concentración-flotación con sulfato de zinc 1.180. Se hallaron únicamente huevos de *H. diminuta*. La paciente fue tratada con una monodosis de prazicuantel 25 mg/kg/peso, a la cual respondió adecuadamente, ya que en los exámenes CPS de control no se encontraron huevos de este céstodo. Para conocer mejor la epidemiología, dinámica de transmisión y cuadro clínico de esta zoonosis es indispensable la comunicación de nuevos casos de infección en el humano por *H. diminuta*.

**Palabras clave:** *Hymenolepis diminuta*, himenolepiasis, céstodos, epidemiología, México

### **ABSTRACT**

#### **Investigation of *Hymenolepis diminuta* infection in a college student**

A nineteen year old female undergraduate from Coajomulco in the state of Morelos presented with a *Hymenolepis diminuta* infection. Patient presented with digestive tract symptoms, evolving over 10 days, including: diarrhetic syndrome, abdominal pain in the area of mesogaster, nausea, hyporexia, stomach movements and flatulence. Physical examinations showed the patient to be basically healthy (weight 60 kg, height 1.65 normal body mass index 22.4 kg/m<sup>2</sup>). Coproparasitic analysis (ZSCT) was carried out using the concentration-flotation method with Zinc sulphate (sp. gr. 1.180). Microscopic examination found only *H. diminuta* eggs. The patient was treated with a single dose of prazicuantel (25 mg/kg of weight). The infecting organism responded well, with no eggs found in the subsequent control analyses. The investigators recommend that all cases of *H. diminuta* be reported as a matter of course, so that the epidemiology, clinical characteristics and treatment of this cestode be better understood.

**Key words:** *Hymenolepis diminuta*, himenolepiasis, cestodes, epidemiology, Mexico

---

**Autor para correspondencia:** Dr. Ignacio Martínez-Barbabosa. Departamento de Atención a la Salud, Área de Ciencias Básicas, Laboratorio de Parasitología Médica. Edificio H-009. Universidad Autónoma Metropolitana-Xochimilco, Calzada del Hueso 1100, Colonia Villa Quietud, C.P. 04960, México, D. F. e-mail: imarti@correo.xoc.uam.mx

**Recibido:** el 10 de diciembre de 2011. **Aceptado para publicación:** el 17 de abril de 2012

Este artículo está disponible en <http://www.revbiomed.uady.mx/pdf/rb122324.pdf>

## INTRODUCCIÓN

*Hymenolepis diminuta* (Rudolphi, 1819; Blanchard, 1891) es un céstodo de distribución cosmopolita, común en ratas y ratones, roedores que actúan como hospederos definitivos (1); se ha encontrado esporádicamente en el humano en varios países del mundo. Especialmente relacionados con personas de hábitos higiénicos deficientes, antecedente de promiscuidad con animales y, sobre todo, con la presencia de roedores dentro y fuera de las casas habitación. El céstodo adulto mide de 20 a 60 cm de longitud, su escólex es redondeado y pequeño con cuatro ventosas en forma de copa, tiene un rostelo sin ganchos que se invagina en una cavidad localizada en la porción más apical del escólex. La cadena estrobilar contiene tres porciones características de proglótidos: inmaduros, maduros y grávidos; estos últimos, al desprenderse del estróbilo, se desintegran y liberan los huevos que son eliminados junto con las heces (2-4).

La himenolepiasis por *H. diminuta* se presenta generalmente en niños de 2 a 6 años (5-8). Clínicamente, al igual que la infección por *H. nana*, la parasitosis puede cursar de forma asintomática. En infecciones masivas, los síntomas más frecuentes de la himenolepiasis por *H. diminuta* son digestivos, prevaleciendo dolor abdominal y diarrea; también se puede presentar irritabilidad y prurito anal (2,5,9). En general, la infección por *H. nana* es mucho más frecuente en humanos que la debida a *H. diminuta*. Sin embargo, ambas parasitosis comparten algunas características desde el punto de vista epidemiológico, como son la mayor prevalencia en niños, presencia en individuos que viven en zonas marginadas, frecuente el hacinamiento y malas condiciones higiénico-sanitarias, pero difieren en que la transmisión por *H. nana* se efectúa principalmente de humano a humano y, excepcionalmente, a través de artrópodos.

En México, no se considera a la himenolepiasis como una helmintiasis de reporte obligatorio; por lo que no existe un registro que

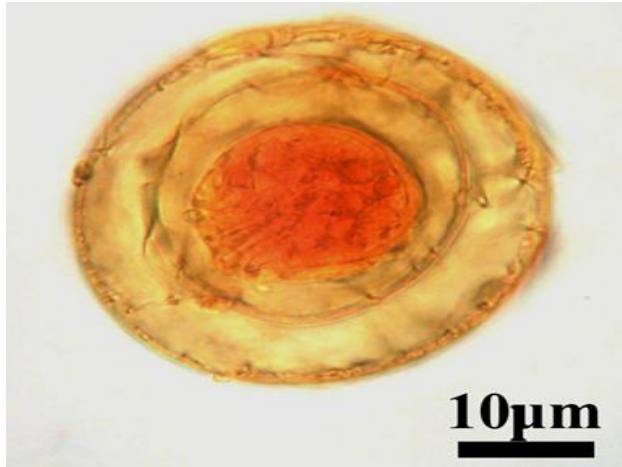
describa claramente la infección por *H. diminuta* en humanos. Su escasa prevalencia sólo es referida en algunos estudios epidemiológicos realizados en comunidades rurales y semiurbanas (10). La relevancia de esta comunicación radica en que la infección por *H. diminuta* se presenta en una joven universitaria de 19 años de edad.

## Descripción del caso

Se trata de una estudiante de 19 años de edad, originaria de Cojaomulco, Municipio de Huitzilac, estado de Morelos, México. La población tiene 1,776 habitantes y está a 2,650 metros de altitud sobre el nivel del mar. Durante su estancia en la Ciudad de México (cinco días a la semana), habita en un departamento en condominio. Los fines de semana regresa a su lugar de origen, donde habita en una casa construida de tabicón con piso de mosaico y techo de lámina galvanizada. Cuenta con un gallinero, varios perros y, frecuentemente, se observan animales sinantrópicos alrededor de la casa. Acude al Laboratorio de Parasitología Humana de esta Universidad por presentar síndrome diarreico y síntomas abdominales inespecíficos, como dolor abdominal localizado en mesogastrio, náusea, hiporexia, meteorismo y flatulencia. En la exploración física, se observó buen estado general con un peso de 60 kg y 1.65 m de estatura, el índice de masa corporal (IMC) dentro de los límites normales 22.04 kg/m<sup>2</sup>, el análisis hematológico no mostró alteraciones en especial, eosinofilia 4%. Se le dieron indicaciones pertinentes de cómo obtener una muestra de materia fecal para realizar el estudio coproparasitológico (CPS). El examen macroscópico de la muestra fecal demostró consistencia blanda, heterogénea, con ausencia de elementos patológicos como moco con sangre. El CPS se realizó con el método de concentración por flotación con sulfato de zinc 1.180, el sobrenadante estudiado se coloreó con solución de lugol y se examinó en microscopio fotónico Carl Zeiss a 10 y 400 aumentos. A la observación microscópica,

## Infección por *Hymenolepis diminuta*

se detectó la presencia de huevos casi esféricos de 50  $\mu\text{m}$  de diámetro, de color amarillento, con una gruesa membrana externa transparente y una delgada membrana interna alrededor del embrión hexacanto con sus ganchos en forma de abanico. Entre ambas membranas, se observa una matriz gelatinosa que, a diferencia de *H. nana*,



**Figura 1.** Huevo de *H. diminuta*: obsérvense los ganchos distribuidos en forma de abanico y la carencia de filamentos polares (1250 X, contraste interferencial diferencial (según Nomarski))

carece de filamentos polares, característica de la especie *diminuta* (**Figura 1**). Se le administró una monodosis de prazicuantel 25 mg/kg/día. Los CPS de control a los 7, 14 y 21 días después del tratamiento resultaron negativos.

### DISCUSIÓN

La himenolepiasis por *Hymenolepis diminuta* es una zoonosis cosmopolita de presentación preferentemente rural (8,11). Se ha encontrado en raras ocasiones en el humano y, de vez en vez, se reportan casos en la literatura médica. Generalmente, los casos de himenolepiasis por *H. diminuta* se han involucrado con deficiencia de servicios básicos, estrecho contacto de niños pequeños con animales sinantrópicos como ratas y ratones, que actúan como el reservorio natural y huésped definitivo de *H. diminuta*, en tanto que artrópodos coprófilos como pulgas, gorgojos, lepidópteros y coleópteros son huéspedes

intermediarios y vectores de esta parasitosis que infrecuentemente son ingeridos por niños menores (5-7).

En la epidemiología de esta cestodiasis, la edad es un factor muy importante en el desarrollo de esta parasitosis en la población humana. La himenolepiasis por *H. diminuta* se presenta preferentemente en niños de 2 a 6 años de edad, que viven en áreas rurales, dato avalado por la mayor comunicación en la literatura médica de casos humanos en niños dentro de este rango de edad (5-7).

Nuestro caso corresponde a una joven universitaria de 19 años de edad que presentó una infección de himenolepiasis por *H. diminuta*, sin presencia de otros enteroparásitos. El cuadro clínico que presentó fue oligosintomático e inespecífico, poco relacionado con la sintomatología mencionada en la literatura médica para esta parasitosis. La edad de la paciente y su nivel académico hacen de este hallazgo un caso poco común en México (11).

Nuestra paciente procede de un medio rural cercano a la Ciudad de México, quien por motivos académicos tiene la necesidad de vivir cinco días a la semana en la mencionada ciudad y cada fin de semana regresa a su casa. En ésta, tiene contacto frecuente con animales sinantrópicos y huéspedes intermediarios del céstodo que pudieran estar infectados con larvas cisticercoides de *H. diminuta*, que accidentalmente fueron ingeridas por la paciente y, probablemente, fueron las posibles fuentes de infección de esta zoonosis. Esta hipótesis puede ser verdadera, ya que hasta la fecha actual no se ha notificado la infección humana a través de la ingestión directa de huevos de *H. diminuta*.

El cuadro clínico producido por las especies de *Hymenolepis* que afectan al humano es indistinguible uno del otro. Sin embargo, morfológicamente los céstodos y los huevos de *H. diminuta* y *H. nana* muestran marcadas diferencias. El céstodo *H. diminuta* o “tenia de la rata” es de mayor tamaño, mide de 20 a 60 cm

**Martínez-Barbabosa et al.**

de longitud, en tanto que el de *H. nana* o “tenia enana” mide de 3 a 4 cm de largo. El escólex de *H. diminuta* presenta cuatro ventosas y carece de ganchos; el escólex de *H. nana* tiene cuatro ventosas y un rostelo retráctil con 20 a 30 ganchos en forma de anillo. Los huevos de *H. diminuta* son de color amarillo y mayor tamaño, miden de 60 a 80 micras de diámetro. Los huevos de *H. nana* son hialinos y más pequeños, miden de 30 a 50 micras de diámetro. Los huevos de *H. diminuta* carecen de filamentos polares, en tanto que los huevos de *H. nana* presentan de 4 a 8 filamentos entre las membranas externa e interna que rodean a la oncosfera. El embrión hexacanto de *H. diminuta* presenta seis ganchos en forma de abanico y en el embrión hexacanto de *H. nana* los ganchos están distribuidos paralelamente.

La ausencia de eosinofilia en el examen hematológico probablemente se debe a la baja carga parasitaria. El tratamiento con prazicuantel fue efectivo a la dosis terapéutica recomendada, fue bien tolerado y sin efectos colaterales. Para conocer mejor la epidemiología, la dinámica de transmisión y el cuadro clínico de esta zoonosis es indispensable la comunicación de nuevos casos de infección en el humano por *H. diminuta*.

#### REFERENCIAS

1. Mikhail MW, Metwally AM, Allam KA, Mohamed AS. Rodents as reservoir host of intestinal helminthes in different Egyptian agroecosystems. *J Egypt Soc Parasitol* 2009; 39:633-40.
2. Tay J, Gutiérrez M, Lara R, Velasco O. *Parasitología Médica*. 8ª ed. Méndez Editores. México. 2010; 227-232.
3. Machado ER, Santos DS, Costa-Cruz JM. Enteroparasites and comensals among children in four peripheral districts of Uberlandia, Minas Gerais. *Soc Bras Rev Med Trop* 2008; 41:581-5.
4. Aitken AD. *Insect Travelers. I Coleoptera*. Techn. Bull. 31. H.M.S.O. London. 190 pp.
5. Tena D, Pérez SM, Gimeno C, Pérez PMT, Illezcas S, Amondarain I, González A, Domínguez J, Bisquert J. Human Infection with *Hymenolepis diminuta*: Case Reporty from Spain. *J Clin Microbiology* 1998; 36:2375-2376.
6. Marangi M, Zechini B, Fileti A, Quaranta G, Aceti A. *Hymenolepis diminuta* infection in a child living in the urban area of Rome, Italy. *J Clin Microbiol* 2003; 41:3994-5.
7. Patamia I, Cappello E, Castellano-Chiodo D, Greco F, Nigro L, Cacopardo B. A human case of *Hymenolepis diminuta* in a child from eastern Sicily. *Korean J Parasitol* 2010; 48:167-9.
8. Rivero RZCH, Villalobos PR, Bracho MAM, Fuenmayor BA. Infección por *Hymenolepis diminuta* en un niño del municipio Maracaibo, estado Zulia, Venezuela. *Rev Soc Ven Microbiol* 2009; 29:133-135.
9. Martínez-Peinado C, López-Perezagua MM, Arjona-Zaragozi FJ, Campillo-Gallego MM. Parasitosis en niña ecuatoriana. *Enferm Infecc Microbiol Clin* 2006; 24:207-8.
10. Martínez-Barbabosa I, Gutiérrez CEM, Gaona E, Shea M. The prevalence of *Hymenolepis nana* in a bicultural community. *Rev Biomed* 2010; 21:21-27.
11. Watwe S, Dardi CK. *Hymenolepis diminuta* in a child from rural area. *Indian J Pathol Microbiol* 2008; 51:149-50.