

Embarazo Ectópico Cornual: Reporte de un Caso

Ectopic Pregnancy: a Case Report

Karen Mariel Delgado Nuñez¹, Mariela Delgadillo Céspedes¹, Antonio José Pardo Novak², Eberedson Roque Orihuela³

RESUMEN

En el embarazo ectópico cornual el saco gestacional se implanta en el cuerno uterino.

Son factores de riesgo: infecciones genitales, tabaquismo, cirugía abdomino-pélvica previa, embarazo ectópico previo, tratamientos de esterilidad, técnicas de reproducción, fármacos, endometriosis, edad materna y la enfermedad inflamatoria pélvica.

Se diagnostica por: anamnesis clínica, exploración física, marcadores plasmáticos placentarios, ecografía transvaginal y punción saco de Douglas.

En el tratamiento médico se recomienda administrar metotrexate, si se acompaña de hemorragia se realiza laparotomía con resección cornual o histerectomía.

Les presentamos un caso clínico de una paciente de sexo femenino de 28 años, con diagnóstico de embarazo cornual de 16 semanas de gestación, con antecedentes de presentar dos abortos y un embarazo ectópico previo. Presentaba: taquicardia, taquipnea e hipotensión. Al examen físico se evidencia sangrado transvaginal.

La paciente fue sometida a cirugía, donde se interrumpió la gestación y se procedió a regularizar bordes y tejido desvitalizado.

ABSTRACT

In the cornual pregnancy the gestational sac is implanted in the uterine horn.

Risk factors for the existence of ectopic pregnancy include: genital infections, smoking, previous abdomino-pelvic surgery, contraceptive use, previous ectopic pregnancy, infertility treatment and reproductive techniques, drug administration, luteal insufficiency, endometriosis, maternal age and pelvic inflammatory disease.

Cornual pregnancy is diagnosed by anamnesis, clinical examination, placental plasma markers, transvaginal ultrasound and Douglas sac puncture.

The medical treatment recommended for interstitial pregnancy is the administration of methotrexate. In case of bleeding caused by the cornual pregnancy is recommended laparotomy surgery whit cornual resection or hysterectomy.

We present the case of 28 years old female patient diagnosed with a 16 weeks cornual ectopic pregnancy. With a history of four pregnancies; two of them end in abortion and one in a previous ectopic pregnancy. The review of vital sign showed tachycardia, tachypnea and hypotension. Physical examination evidence transvaginal bleeding. The patient was submitted to surgery where the ectopic pregnancy was interrupted and proceeded to regularize the edges and devitalized tissue.

INTRODUCCIÓN

El embarazo ectópico es la implantación del óvulo fertilizado fuera de la cavidad uterina. El embarazo cornual representa entre el 1,1% y el 6,3% de los embarazos ectópicos en general¹ y corresponde sólo a 2,2% de los embarazos ectópicos tubáricos². La mortalidad en el embarazo cornual es 2 veces mayor que otros embarazos ectópicos³. El embarazo ectópico es responsable del 9 % de la mortalidad materna en el primer trimestre de la gestación⁴. Entre los factores de riesgo se presentan; salpingitis, enfermedades de transmisión sexual, tabaquismo, cirugía abdomino-pélvica previa, métodos anticonceptivos (dispositivo intrauterino, micro píldora progestativa, esterilización tubárica), embarazo ectópico

previo, técnicas de reproducción (Fertilización In Vitro), fármacos (diestilbestrol, antineoplásicos), endometriosis, insuficiencia lútea, edad materna (el riesgo es mayor desde los 28 años e incrementa desde los 40 años), enfermedad inflamatoria pélvica^{1,4y5}. Después de un embarazo ectópico la probabilidad de volver a embarazarse es un 50% y el riesgo de presentarse nuevamente un embarazo ectópico es del 15%⁶.

El diagnóstico de embarazo cornual es tardío debido al desarrollo gestacional⁷ y por la proximidad a las arterias uterina y ovárica existe riesgo de una hemorragia grave⁸. La rotura del útero a causa de un embarazo ectópico varía entre 20-35%⁸. La triada clásica es: retraso menstrual, sangrado vaginal irregular y dolor abdominal (no prescindible)^{1,2}.

¹Estudiantes de Medicina, Universidad Mayor de San Simón. Cochabamba, Bolivia.

²Presidente de la Sociedad de Ginecoobstetricia de Cochabamba. Médico de Planta, Hospital Materno Infantil "Germán Urquidí" Docente de Gineco-obstetricia, Universidad Mayor de San Simón

³Jefe de Residentes de Gineco-obstetricia, Hospital Materno Infantil "Germán Urquidí"

Correspondencia a:

Karen Mariel Delgado Nuñez
mariel.-km-23@hotmail.com

Palabras claves: Embarazo ectópico cornual, abdomen agudo, hemoperitoneo.

Keywords: Cornual ectopic pregnancy, acute abdomen, hemoperitoneum.

Procedencia y arbitraje: no comisionado, sometido a arbitraje externo.

Recibido para publicación:

21 de mayo de 2012

Aceptado para publicación:

26 de agosto de 2012

Citar como:

Rev Cient Cienc Med
2012;15(1): 33-36

Abreviaciones y acrónimos utilizados en este artículo:

β -HCG = Hormona gonadotropina coriónica humana beta

ADN = Ácido desoxirribonucleico

FUM = Fecha última de menstruación

AVF = Anteverso flexión

mmHg = Milímetros de Mercurio

Los procedimientos de diagnóstico son: no invasivos (anamnesis, clínica, exploración física general y ginecológica, marcadores hormonales y de laboratorio, marcadores placentarios β -HCG, ecografía transvaginal y la punción del saco de Douglas) e invasivos (culdocentesis, legrado y laparoscopia) ^{1,4}.

Birkhahn utilizó el índice de choque para valorar la posibilidad de un embarazo ectópico roto. Este índice refleja la frecuencia cardíaca dividida entre la presión sistólica y se emplea en la valoración de víctimas de traumatismo en busca de choque hipovolémico o séptico. El rango normal es de 0.5 a 0.7 en las mujeres no embarazadas. El índice de choque mayor de 0.85 aumenta 15 veces la probabilidad de que se trate de un embarazo ectópico roto ⁸.

En el tratamiento médico se recomienda administrar *metotrexate* y como segunda opción la embolización selectiva siempre y cuando la paciente no desee descendencia ⁴.

El Metotrexato limita la síntesis de DNA e inhibe el tejido de crecimiento, se administra en forma oral, intravenosa, intramuscular o directamente en el saco del embarazo ectópico ⁸.

El tratamiento tradicional en caso de embarazo cornual correspondía a la histerectomía o resección cornual por laparotomía ³. En el embarazo cornual con hemorragia se recomienda la laparotomía ^{3,4} y la cirugía consistirá en la resección cornual, y en algunos casos la histerectomía. Se está utilizando la laparoscopia en embarazos cornuales no muy evolucionados ⁴.

PRESENTACIÓN DEL CASO

Pacpaciente de 28 años de edad con embarazo de 16 semanas de gestación confirmado con ecografía, que ingresó con un cuadro clínico de 11 horas de evolución, caracterizado por presentar sangrado transvaginal de color rojo oscuro en escasa cantidad asociado a dolor abdominal tipo espasmódico de moderada intensidad en hipogastrio que se irradiaba a región genital.

Entre sus antecedentes, la paciente tiene 4 embarazos previos, de los cuales tuvo 2 abortos y 1 ectópico. No utiliza ningún método anticonceptivo. No presenta más antecedentes relevantes. La paciente se encontraba en regular estado general, con presión arterial de 80/50mmHg, frecuencia cardíaca de 128 por minuto y frecuencia respiratoria de 26 por minuto. Presentaba mucosas pálidas y secas, a la exploración abdominal se evidenció aumento de volumen, dolor a la palpación profunda en hipogastrio Blumberg (+) y resistencia abdominal a la palpación profunda. En la evaluación del tacto vaginal presentaba vagina de paredes elásticas, cérvix posterior cerrado, Douglas

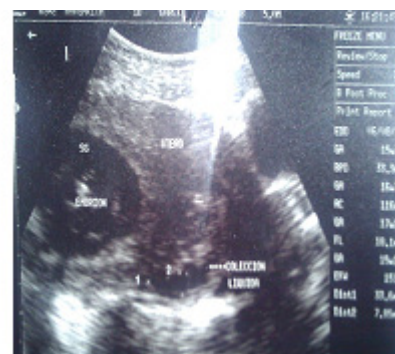

Figura 1: Ecografía de la paciente realizada en el Hospital Materno Infantil "Germán Urquidí", se observa presencia de líquido libre en el abdomen.

(+) y Prout (+).

Por tanto la paciente es internada con los diagnósticos de: Embarazo de 16 semanas por FUM, Hemorragia de la primera mitad del embarazo, Abdomen agudo ginecológico, Anemia severa aguda, Shock hipovolémico grado III y Alto Riesgo Obstétrico.

Los estudios que se solicitaron fueron: Hemograma (destaca: Glóbulos Rojos: 2310000/mm³, Glóbulos blancos: 15600/mm³, Hemoglobina: 6,4g/dl, Hematocrito: 21%, sin alteración en los niveles de bilirrubina), una Ecografía Transvaginal (con identificación de producto de 16 semanas normotópico con líquido libre en fondo de saco), un examen anatómopatológico postoperatorio (con identificación de disco placentario, cordón umbilical excéntrico, producto de 16 semanas de gestación con circunferencia cefálica de 15 cm, perímetro cefálico 13,6cm y negativo para malignidad en el estudio histopatológico)

Según la ecografía realizada en el Hospital Materno Infantil "Germán Urquidí" por el personal de guardia de servicio, se observa líquido libre en el abdomen (Figura. 1). Razón por la cual se procede a laparotomía exploradora. Se reserva 4 unidades de concentrado globular (por Anestesiología) debido a que en los resultados de laboratorio la paciente presentaba hemoglobina de 6,4 g/dl y un hematocrito de 21%. Durante el procedimiento se halló hemoperitoneo de 2000 cc rojo oscuro y coágulos 1000grs. Útero 7x4 cm en AVF, ausencia de ovario y trompa izquierda a causa de rotura por el desarrollo de saco gestacional actual. En región cornual izquierda presencia de saco gestacional con membranas corioamnióticas de 18x15cm (Figura. 2), en cuyo interior se observa producto único con actividad somática y líquido amniótico, implantación placentaria con solución de continuidad y bordes irregulares sangrante. Trompa y ovario derecho indemne.

En la cirugía, al llegar a cavidad peritoneal se procedió a la aspiración de hemoperitoneo y extracción de coágulos. Al identificar el útero y región cornual

izquierda se realiza la liberación y extracción de saco gestacional con producto (Figura. 3). Posteriormente se regulariza los bordes y tejido desvitalizado, para concluir con la reparación del miometrio con técnica similar a miomectomía en tres planos.

DISCUSIÓN

El diagnóstico diferencial se debe realizar con hemorragias de la primera mitad del embarazo: amenaza de aborto, síndrome antifosfolípido en el embarazo, síndrome icteroazoémico de Mondor, mola hidatiforme, coriocarcinoma, otros tipos de embarazo ectópico⁹.

Se puede sospechar de amenaza de aborto por la gestación menor a 20 semanas, pero el dolor es hipogástrico tipo cólico coincidentes con las contracciones uterinas y hemorragia genital^{8,9}. La paciente presentaba gestación de 16 semanas, con dolor abdominal espasmódico de moderada intensidad en hipogastrio que irradiaba a región genital y la presencia de sangrado transvaginal de color rojo oscuro en escasa cantidad. Razón por la cual se descarta esta opción.

En el Síndrome Icteroazoémico de Mondor existe leucocitosis, anemia, ictericia, hemoglobinuria con disminución de la albúmina sérica y destrucción parcial o total de uno o varios factores de la coagulación⁹. Opción descartada por la ausencia de ictericia y presencia de valores normales de bilirrubina.

En caso de la mola hidatiforme en el cuerpo uterino no tendrían que palparse elementos fetales, ni auscultarse latidos cardíacos fetales, además en la ecografía mostraría imagen en "tormenta de nieve"⁹. Descartado por clínica y ecografía transvaginal.

En caso de Abdomen agudo ginecológico se diferencia con: apendicitis, quiste de ovario torcido, complicaciones del dispositivo intrauterino, enfermedad pélvica inflamatoria y endometriosis.

En caso de apendicitis y embarazo ectópico, ambos presentan un cuadro hemático que orienta hacia un proceso infeccioso con leucocitosis, neutrofilia y aumento de la velocidad de sedimentación globular^{8,10}. En nuestro caso la paciente presentaba leucocitosis, neutrofilia (83%) y aumento del volumen de sedimentación globular (63mm), pero no tenía fiebre.

En el quiste de ovario torcido el dolor es agudo, tipo cólico, de inicio repentino y se ubica en cuadrantes inferiores⁸. Otro diagnóstico que fue descartado.

No podríamos asociar este caso a complicaciones del dispositivo intrauterino, debido a que la paciente no lo utilizaba.

En la enfermedad pélvica inflamatoria hay fiebre (>38.3°C), dolor pélvico abdominal, dolor a la palpación del útero, secreción vaginal mucopurulenta, velocidad de sedimentación globular elevada, presen-

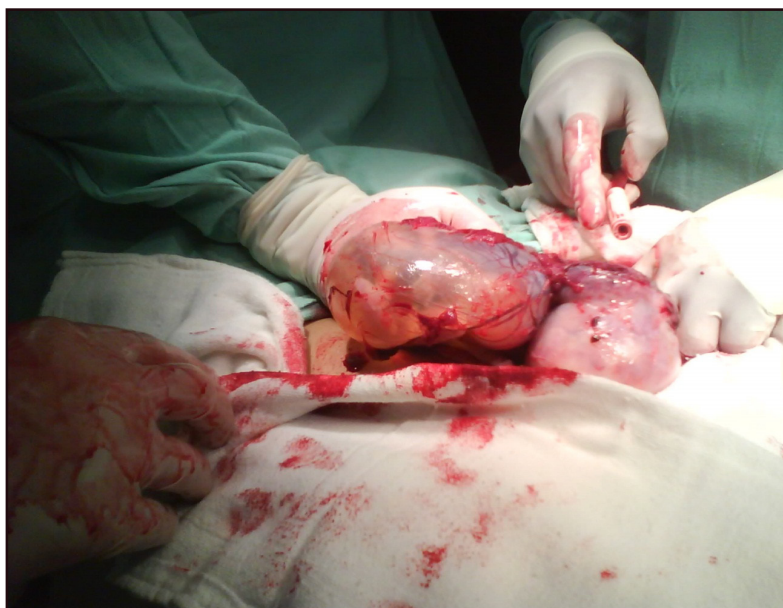

Figura 2 : Hallazgo de saco gestacional con membranas corioamnióticas en región cornual izquierda tras la laparotomía

cia de *N. gonorrhoeae* o *C. trachomatis*¹⁰. Opción descartada por clínica y examen físico.

En caso de endometriosis el dolor es variable, se ubica en la línea media abdominal y aumenta con ciertas actividades⁹. Fue descartado por clínica.

Con la sospecha de que se trate de embarazo ectópico roto se verificó el aumento de volumen gestacional que provoca ruptura de trompa uterina ocasionando sangrado hacia la cavidad peritoneal. En el 40-83% de los embarazos ectópicos se localiza líquido libre intraperitoneal (hemoperitoneo)¹; como en la ecografía transvaginal de nuestra paciente. En la clínica hay dolor intenso en hipogastrio o en fosa ilíaca que se irradia al epigastrio y al hombro, palidez mucocutánea, hipotensión, taquicardia, lipotimia y shock hipovolémico (en hemorragia severa o no se detiene)⁸, cuadro que presentó la paciente, con presión arterial de 80/50mmHg y frecuencia cardíaca de 128 por minuto. En el embarazo ectópico roto el cuadro hemático evidencia anemia, al igual que nuestra paciente, con Hemoglobina de 6,4g/dl y Hematocrito de 21%. Se estableció el Embarazo ectópico como posible diagnóstico.

El riesgo de presentarse un embarazo ectópico aumenta con el antecedente de embarazo ectópico previo⁸, mismo que presentó la actual paciente.

Además otro factor de riesgo fue el antecedente de aborto⁸, en este caso se tenía el dato de 2 abortos previos. Otro factor era la edad, el riesgo de presentarse embarazo ectópico aumenta a partir de los 28 años⁴, la misma edad de la paciente.

Si utilizamos el índice de choque de Birkhahn para valorar la posibilidad de un embarazo ectópico roto

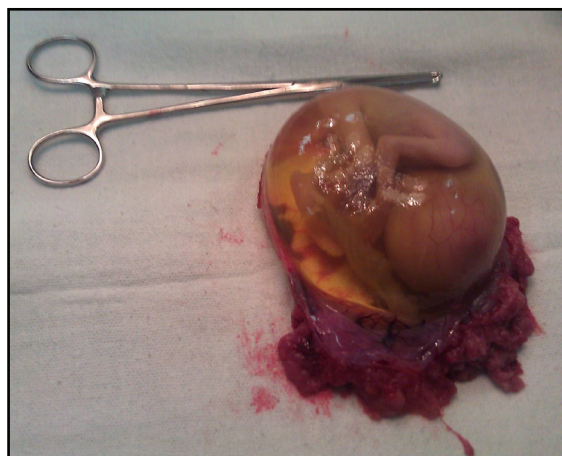


Figura 3: Extracción de saco gestacional con producto de aproximadamente 16 semanas de gestación.

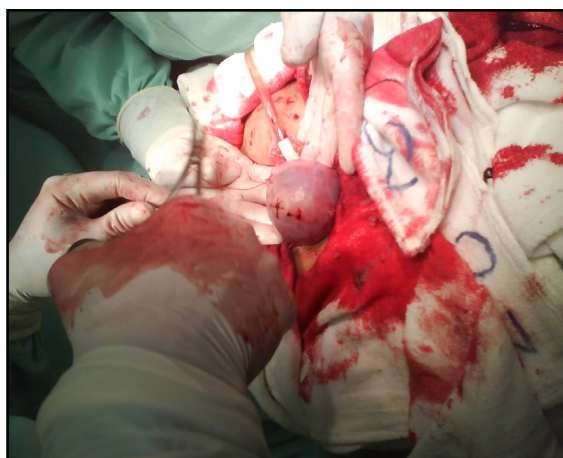

Figura 4 : Sutura invaginante para evitar la ruptura uterina en embarazos posteriores y las adherencias.

tenemos la frecuencia cardíaca de la paciente era 124 por minuto y su presión sistólica de 80mmHg, sería:

$$124/80 = 1.5$$

La paciente presentaba un índice de 1.55. Por tanto, tenía 15 veces la probabilidad de presentar embarazo ectópico roto, dato que se confirmó en la laparotomía exploradora.

Como tratamiento médico se administra *metotrexate*^{4,9}. El cuál no se utilizó en la paciente.

En la mayoría de embarazos ectópicos cornuales (intersticial) se prefiere realizar resección cornual^{4,8}, a diferencia de nuestro caso, se realizó el retiro de saco gestacional y trofoblasto insertado en región cornual izquierda del útero, reparación del miometrio, con técnica similar a miomectomía en tres pla-

nos y sutura invaginante tipo pelota de beisbol para evitar la ruptura uterina en embarazos posteriores y las adherencias (Figura 4).

REFERENCIAS

1. SanjaKupesic. Capítulo 16 **Embarazo ectópico**. Kurjak A., Chervenack F. Donald School Ecografía en Obstetricia y Ginecología. 2º Edición. Madrid. Editorial Médica Panamericana. 2008. Pág. 230-240. Disponible en: books.google.com.bo/books?id=ukepvhVeHYgC&prinsec=frontcover&hl=es#v=onepage&q&f=false.
2. Arévalo S., Sánchez M. Capítulo 8 **Tratamiento del embarazo ectópico**. Cabero L., Saldivar D. Operatoria Obstétrica. Una visión actual. 1º Edición. México. Editorial Médica Panamericana. 2009. Pág. 55-58. Disponible en: http://books.google.com.bo/books?id=n7qUSf6W9qIC&pg=PA55&dq=embarazo+ectopico&hl=es&sa=X&ei=iLW3T8_fB4mE6AHjz_z7Cg&ved=0CGgQ6AEwCA#v=onepage&q&f=false
3. Wiznitzer A., Sheiner E. Capítulo 12 **Embarazo Ectópico y Heterotrópico**. Reece A., Hobbins J. Obstetricia Clínica. 3º Edición. Buenos Aires. Editorial Médica Panamericana. 2010. Pág. 161-172. Disponible en: <http://books.google.com.bo/books?id=RS1lQMxGgA8C&pg=PA164&dq=obstetricia+embarazo+ect%3%B3pico&hl=es&sa=X&ei=S7m3T6upOsKO6gHMjOn3Cg&ved=0CEoQ6AEwAg#v=onepage&q&f=false>
4. Capítulo 9. **Embarazo Ectópico**. Matorras R, Hernández J. Estudio y tratamiento de la pareja estéril: Recomendaciones de la Sociedad Española de Fertilidad, con la colaboración de la Asociación Española para el Estudio de la Biología de la Reproducción, de la Asociación Española de Andrología y de la Sociedad Española de Contracepción. 1º Edición. Madrid. 2007. Pág.85-98. Disponible en: <http://nuevo.sefertilidad.com/descargas/Serono-completo.pdf5>
5. Escribano J., Rodea G., Juliá B. Capítulo 6 **Dolor Abdominal Ginecológico**. Embarazo Extrauterino. Escribano J. Pedroviejo G., Martín N. Ginecología y Atención Primaria. Problemas Clínicos. Servicio de Ginecología y Obstetricia Hospital Severo Ocho de Leganés. 1º Edición. Madrid. Editorial Aula Médica. 2001. Pág.55-66. Disponible en: http://www.bayerscheringpharma.es/ebbsc/cms/es/_galleries/download/s_mujer/publicaciones/ginecologiaAP.pdf
6. ArbuésLacadena J., Millán Palomino J., González Carrera E. Capítulo 21 **Embarazo Ectópico**. Comino R., López G. Obstetricia y Ginecología. 1º Edición. España. Editorial Ariel. 2004. Pág. 237-245. Disponible en: <http://books.google.com.bo/books?id=l90TgGLBSskC&pg=PA470&dq=obstetricia+embarazo+ect%3%B3pico&hl=es&sa=X&ei=Kr63T4XdAeb66QH4PHTC&ved=0CEwQ6AEwAw#v=onepage&q=obstetricia%20embarazo%20ect%3%B3pico&f=false>
7. Forsmark CE, Baillie J. AGA **Institute technical review on acute pancreatitis**. *Gastroenterology*. 2007; 132: 2022-44
8. Wilmink T, TW Frick. **Inducido por fármacos pancreatitis**. Seguridad de los medicamentos. 1996, 14:406-423
9. Capítulo 8 **Embarazo Patológico: hemorragias durante el Embarazo**. Schwarcz R., Fescina R., Duverges C. Obstetricia. 6º Edición. Buenos Aires. Editorial El Ateneo. 2005. Pág. 206-225.
10. Capítulo 3 **Infecciones Ginecológicas**. Schorge J., Schaffer J., Halvorson L., Hoffman B., Bradshaw K., Cunningham F. Williams Ginecología. 1º Edición. México. Editorial McGraw-Hill Interamericana Editores. 2009. Pág. 73-76.