

# Sub-diagnóstico de carcinoma quístico adenoide de senos paranasales por sinusitis y pólipos nasales: a propósito de un caso.

## Under-diagnosis of adenoid cystic carcinoma of the paranasal sinuses for sinusitis and nasal polyps: a case report

Yuri Ramírez-Chacón<sup>1,a</sup>, Franklin Miranda-Solís<sup>1,2,b</sup>,  
Maria Antich-Barrientos<sup>3,c</sup>, Edison Delgado-Valencia<sup>3,c</sup>

### RESUMEN

La posibilidad de subdiagnosticar el cuadro, al confundirlo con enfermedades más comunes y benignas como: sinusitis y pólipos nasales. El tumor raro en senos paranasales; caracterizado por presentar metástasis tardía, ser persistente y agresivo; tener predilección por invadir y crecer siguiendo el trayecto de fibras nerviosas. Varón de 65 años, mecánico durante 25 años; con cuadro antiguo de sinusitis supurativa y poliposis nasal, a repetición; con extirpación quirúrgica hasta en dos oportunidades, teniendo diagnóstico de papiloma invertido. Doce años después se diagnostica carcinoma quístico adenoide con compromiso de maxilar superior, hueso malar y globo ocular. Efectuándosele maxilectomía ampliada y resección de globo ocular derechos.

**Palabras clave:** Carcinoma Quístico Adenoide, Senos Paranasales, Sinusitis, Pólipos Nasales (**Fuente:** DeCS-BIREME).

### ABSTRACT

The possibility of under-diagnosis, by frequent and benign diseases such as sinusitis and nasal polyposis. The rare tumor in sinuses, characterized by: late metastasis, being persistent and aggressive, predilection for invading and growing along the nerve fibers. A 65-year-old male, mechanic for 25 years, with repetitive suppurative sinusitis and nasal polyps; underwent surgical removal twice, diagnosis of inverted papilloma. Twelve years later was diagnosed with Cystic Adenoid Carcinoma with compromise of the maxilla, malar bone and eyeball, performing extended maxillectomy and resection of right eyeball.

**Keywords:** Carcinoma, Adenoid Cystic; Paranasal Sinuses, Sinusitis, Nasal Polyps (**Fuente:** MESH-NLM)

### INTRODUCCIÓN

El Carcinoma Quístico Adenoide (CQA), conocido como Cilindroma<sup>(1,2)</sup>, es un tumor maligno poco frecuente que se origina de las glándulas salivales mayores y menores<sup>(1-6)</sup>, de la cabeza y el cuello<sup>(5,7)</sup>; glándulas lacrimales, glándulas ceruminosas y ocasionalmente de las glándulas excretoras del

conducto sexual femenino<sup>(3)</sup>. Se caracteriza por dar metástasis tardíamente, pero ser persistente y muy agresivo debido a su gran capacidad de infiltrar tejido adyacente y fibras nerviosas<sup>(4,7,8)</sup>.

El CQA presenta una frecuencia variable habiendo reportes de que afecta desde menos del 1% hasta el 15% cabeza y cuello<sup>(1,5,7)</sup>, representa del 10 al 25% de todos los CQA de cabeza y cuello<sup>(9)</sup>. Las ubicaciones en mucosa nasal y senos paranasales son raras representan aproximadamente el 3% de los tumores del tracto aerodigestivo superior, y solo el 0,2-0,8% de los carcinomas se localizan en la cavidad nasal y senos paranasales<sup>(4)</sup>. Es más frecuente en el sexo femenino, pero en edades más tardías, comprendidas entre los 50 y 70 años. La localización más frecuente es en la parótida, siendo también frecuente en la glándula submaxilar y en las glándulas salivales del paladar<sup>(1)</sup>.

Existen tres formas histológicas de CQA: cribiforme, tubular y sólida. La mezcla de los patrones anteriores puede ocurrir en un mismo tumor, pero focos del patrón cribiforme suelen encontrarse incluso cuando predomina otro tipo<sup>(2,4,10)</sup>.

El diagnóstico se basa en la realización de una correcta historia clínica, una exploración física exhaustiva que incluya la palpación bimanual de la glándula y de las posibles adenopatías cervicales. Es imprescindible el diagnóstico anatomopatológico (biopsia, punción aspiración con aguja fina). Para el diagnóstico de masas facio-cervicales son de utilidad las siguientes pruebas: ecografía (con o sin punción aspiración con aguja fina), la tomografía axial computadorizada (TAC), la resonancia magnética nuclear

1 Hospital Antonio Lorena, Cusco, Perú.

2 Universidad Nacional de San Antonio Abad del Cusco, Perú.

3 Asociación Científica de Estudiantes de Medicina Humana de la Facultad de Medicina Humana, Universidad Nacional de San Antonio Abad del Cusco, Perú.

a. Cirujano Oncólogo

b. Médico Cirujano

c. Estudiante de Medicina

(RNM). La TAC, con respecto a la RNM, puede determinar afectación ósea precoz y metástasis regionales. En ocasiones tendremos que completar el examen del paciente con un estudio de extensión para descartar metástasis a distancia <sup>(1,2)</sup>.

Con relación a la etiología y factores de riesgo, más del 40% de las neoplasias de nariz y senos paranasales son atribuidos de manera indirecta a exposiciones ocupacionales, incluyendo níquel, cromo, aceites que contienen isopropil, hidrocarburos volátiles y fibras orgánicas <sup>(4)</sup>.

Los tumores de senos paranasales con frecuencia son asintomáticos o imitan enfermedades inflamatorias, situaciones que conducen a un retraso en el diagnóstico. Es característica de este tumor la infiltración perineural y la invasión ósea, que puede conducir a un compromiso significativo de base de cráneo y extensión intracraneal. Estos hallazgos hacen necesario un tratamiento agresivo y potencialmente cruento <sup>(9)</sup>.

Los síntomas comunes que se presentan incluyen: obstrucción nasal, dolor facial, epistaxis, secreción nasal y entumecimiento facial en la distribución de la segunda división del nervio trigémino <sup>(6,9)</sup>.

Los resultados del tratamiento combinado de cirugía y radioterapia son mejores que la cirugía aislada (80-95% casos de control locorregional en el tratamiento combinado, frente al 50% en el caso de tratamiento con cirugía aislada) <sup>(1)</sup>.

Aproximadamente el 50% de los pacientes desarrollan metástasis a distancia y hasta un 10% de estos pacientes sobreviven más de 10 años, mientras que hasta un tercio muere dentro de los 2 años <sup>(11)</sup>.

## REPORTE

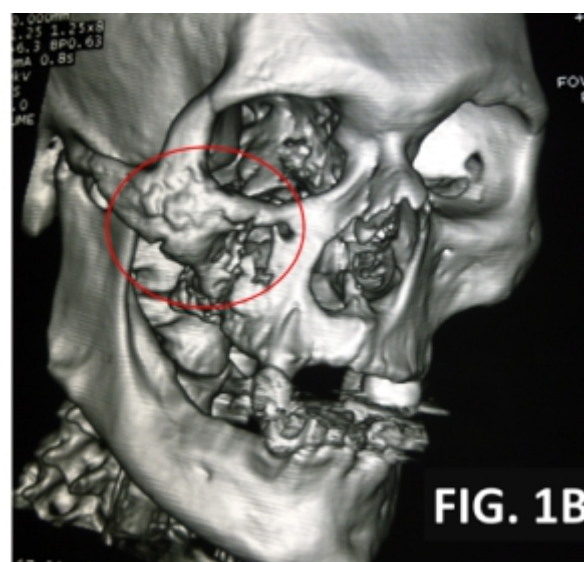
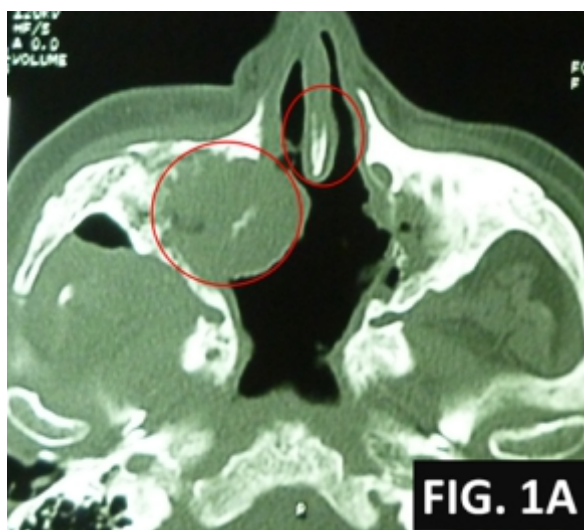Varón de 65 años, natural del Cusco, mecánico automotriz por 25 años, referido al Hospital Antonio Lorena por presentar cuadro de dos meses de evolución caracterizado por: tumoración ocular acompañada de dolor, disminución marcada de la visión, exoftalmos, secreción nasal y bucal sanguinolenta de mal olor; y pérdida de peso.

Como antecedentes se tiene: Exposición laboral a material con potencial cancerígeno (tiner y plomo) por 25 años. Cuadros repetitivos de sinusitis desde 1998, intervención quirúrgica por sinusitis supurada más pólipo antrocoanal. Sintomatología repetitiva constituida por: cefalea, acufenos y obstrucción nasal a partir de la intervención. Sinequia de fosa nasal derecha, neuralgia del trigémino, sinusitis supurativa y pólipo nasal el año 1999. Nueva intervención quirúrgica por tumoración de coana en fosa nasal derecha asociada a cuadros de epistaxis y obstrucción tubárica el año 2000; se halló tejido de granulación, y el examen anatomopatológico determinó papiloma invertido.

El año 2003 presenta rinorrea persistente e inicia su manejo por oncología. El periodo de 2003 a 2011 el paciente deja de acudir al hospital, recurre a medicina complementaria como tratamiento paliativo.

El paciente ingresa por consultorio de otorrinolaringología en febrero del presente año, con una tumoración ubicada en medio interno de párpado inferior derecho, dolorosa a la palpación, exoftalmos y disminución de agudeza visual.

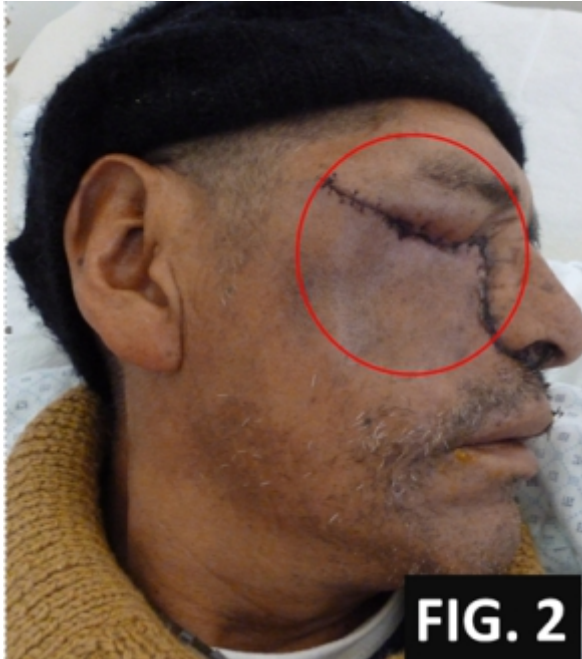Una TAC sin contraste de macizo facial (figura N° 1A y 1B) evidencia una masa sólida que compromete el seno maxilar derecho, la reconstrucción 3D de macizo facial muestra la presencia de una masa sólida que compromete el seno maxilar derecho, ambos senos frontales y seno esfenoidal; con características líticas; se extiende dentro de la órbita, desplazando el globo ocular externamente; y que desvía el tabique nasal hacia la derecha. Se aprecia también extensión hacia la región nasal. El hueso malar se muestra con bordes irregulares y densidad heterogénea. Se concluye: proceso expansivo sólido de tipo infiltrante que compromete al seno maxilar, senos frontales, seno esfenoidal, hueso malar y piso de la órbita derechos.



**Figura N° 1:** A) Se observa masa sólida que compromete seno maxilar derecho y desplaza el tabique nasal. B) Se observa alteración ósea (bordes irregulares e infiltración) en malar y maxilar derecho en relación a contraparte izquierda.

Se procede a intervención quirúrgica: maxilectomía derecha

ampliada a seno etmoidal y órbita derecha más resección de globo ocular (Figura N° 2). El examen anatomopatológico de la pieza operatoria evidenció Carcinoma Quístico Adenoide de alto grado de malignidad, con infiltración perineural y compromiso de tejido graso. Finalmente mencionar que el paciente fue referido al Instituto Nacional de Enfermedades Neoplásicas para continuar su tratamiento con radioterapia.



**Figura N° 2.** Paciente tras intervención quirúrgica: maxilectomía derecha ampliada a seno etmoidal y órbita derecha más resección de globo ocular.

## DISCUSIÓN

El caso nos muestra la evolución típica del CQA con metástasis tardíamente, ser persistente y muy agresivo debido a su gran capacidad de infiltrar tejido adyacente y fibras nerviosas<sup>(4,7,8)</sup>.

Considerar como un diagnóstico diferencial de sinusitis a repetición, refractario al tratamiento, el diagnóstico de CQA; más aun ante los antecedentes de exposición a sustancias corrosivas<sup>(4)</sup> lo que significan alto riesgo para desarrollar un cáncer de senos paranasales y mucosa nasal.

En el estudio anatomopatológico es vital para la identificación de signos precoces y ominosos relacionados con CQA, como el papiloma invertido<sup>(1,2)</sup>.

La evolución natural del CQA, evidenciado en el caso que presentamos nos muestra: la dificultad en el diagnóstico por lo inespecífico del cuadro, las complicaciones graves que podrían observarse de no hacerse un diagnóstico precoz<sup>(9)</sup>, siendo necesario efectuar una intervención quirúrgica tan agresiva, en desmedro de la calidad de vida del paciente<sup>(1)</sup>.

## Agradecimientos

Al Doctor Manuel Sotelo Barbarán por su apoyo en el seguimiento del paciente y al Doctor David Acurio Zárate por su ayuda en la precisión del diagnóstico.

**Conflictos de interés:** Los autores niegan conflictos de interés.

## REFERENCIAS BIBLIOGRÁFICAS

1. Santos MESM, Ibrahim D, da Silva NJC, da Silva UH, Sobral APV. **Carcinoma adenoide quístico: relato de caso.** Rev. cir. traumatol. buco-maxilo-fac. 2007; 5(2):49-54.
2. De La Haza CJ, Sánchez LJ. Carcinoma adenoide quístico de glándulas salivales: reporte de tres casos atendidos en el Instituto Nacional de Enfermedades Neoplásicas. Kiru. 2005; 2(1): 52-8.
3. Fordice J, Kershaw C, El-Naggar A, Goepfert H. **Adenoid Cystic Carcinoma of the Head and Neck Predictors of Morbidity and Mortality.** Arch Otolaryngol Head Neck Surg. 1999; 125(2):149-152.
4. Castro MMR, Marin LAS, Hernández MRE. **Carcinoma adenoideo quístico de los senos paranasales. Informe de un caso y revisión de la literatura.** Rev Hosp Gral Dr. M Gea González. 2006; 7(2): 90-4.
5. Lin YC; Chen KC; Lin CH; Kuo KT; Ko JY; Hong RL. **Clinicopathological features of salivary and non-salivary adenoid cystic carcinomas.** Int J Oral Maxillofac Surg. 2012; 41(3):354-60
6. Pommier P, Liebsch NJ, Deschier DG, Lin DT, McIntyre JF, Barker FG, et al. **Proton Beam Radiation Therapy for Skull Base Adenoid Cystic Carcinoma.** Arch Otolaryngol Head Neck Surg. 2006; 132(11):1242-1249
7. Sun MW, Kim KH, Kim JW, Min YG, Seong WJ, Roh JL, et al. **Clinicopathologic Predictors and Impact of Distant Metastasis From Adenoid Cystic Carcinoma of the Head and Neck.** Arch Otolaryngol Head Neck Surg. 2003; 129(11):1193-1197.
8. Hanna E, Vural E, Prokopakis E, Carrau R, Snyderman C, Weissman J. **The Sensitivity and Specificity of High-Resolution Imaging in Evaluating Perineural Spread of Adenoid Cystic Carcinoma to the Skull Base.** Arch Otolaryngol Head Neck Surg. 2007; 133(6):541-545.
9. Lupinetti AD, Roberts DB, Williams MD, Kupferman ME, Rosenthal DI, Demonte F, et al. **Sinonasal adenoid cystic carcinoma: the M. D. Anderson Cancer Center experience.** Cancer. 2007; 110(12):2726-31.
10. López AML, Muela CM, Masana IV, Vila CN, Escobar JIS. **Carcinoma adenoideo quístico.** Rev Esp Cir Oral Maxilof. 2012; 34(1): 41-5.
11. Chau NG, Hotte SJ, Chen EX, Chin SF, Turner S, Wang L, et al. **A phase II study of sunitinib in recurrent and/or metastatic adenoid cystic carcinoma (ACC) of the salivary glands: current progress and challenges in evaluating molecularly targeted agents in ACC.** Ann Oncol. 2012; 23(6):1562-70.

## Correspondencia:

Franklin Miranda Solís  
Dirección: Urb. Larapa Grande A-4-1, San Jerónimo, Cusco.  
Teléfono: 984052231  
Correo: [mdfranklinm@gmail.com](mailto:mdfranklinm@gmail.com)

## Revisión de pares

Recibido: 22/08/2012  
Aceptado: 21/09/2012