

Imágenes en medicina

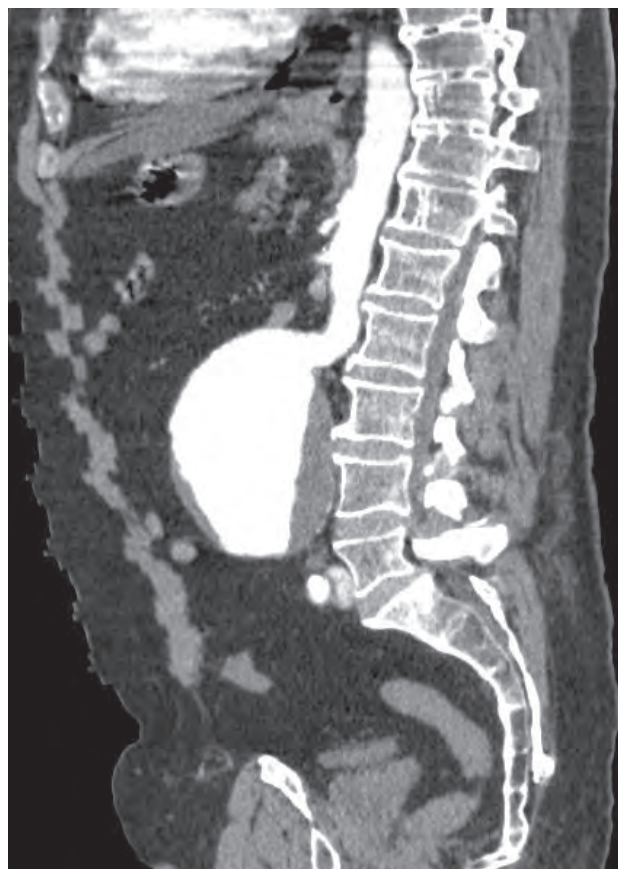
Aneurisma de aorta abdominal y fistula aorto-cava

Abdominal aortic aneurysm and aorto -cava fistula

Paciente de 67 años de edad que acude al servicio de urgencias por dolor dorsolumbar intenso de 4 horas de evolución. Se trata de un paciente con hipoacusia neurosensorial severa que dificulta la anamnesis. Se desconocen factores de riesgo cardiovascular por no constar seguimiento médico habitual.

En el examen físico presenta agitación, palidez y sudoración, destacando en la palpación abdominal una masa pulsátil de aproximadamente 15 cm. de diámetro. El estudio analítico no presenta alteraciones relevantes con excepción de un valor de troponina T ligeramente elevado. El TAC abdominal y pélvico confirma la presencia de un aneurisma disecante de aorta abdominal de gran tamaño asociado a fístula aorto cava.

La asociación de este tipo de fístulas aorto venosas es una rara complicación del aneurisma de aorta abdominal que se presenta en un 1% de los casos. Ocurre cuando el aneurisma se rompe hacia una vena adyacente, generalmente la vena renal izquierda o vena cava inferior. El pronóstico de esta complicación es infausto.



Diagnóstico:

Aneurisma de aorta abdominal y fistula aorto-cava

J.J. González Soler¹, J. Cañaverall Londoño²

¹Servicio de Medicina interna. Hospital de Verín. ²Servicio de Radiología. Hospital de Verín.

Como citar este artículo: *González Soler JJ, Cañaverall Londoño J. Aneurisma de aorta abdominal y fistula aorto-cava. Galicia Clin 2012; 73 (1): 44*

Recibido: 07/06/2011; Aceptado: 24/10/2011

