

# Porfiria aguda intermitente la importancia de ampliar la perspectiva del diagnóstico diferencial

## Acute intermittent porphyria the importance of expanding the differential diagnosis perspective

Mariela Cabrera Arandia<sup>1</sup>, Freddy Miguel Ortiz Aparicio<sup>1</sup>, Boris Espinoza Balderrama<sup>2</sup>, Rolando Claure del Granado<sup>3</sup>

### RESUMEN

La porfiria aguda intermitente es un trastorno autosómico dominante, producido por deficiencia genética de porfobilinogeno desaminasa, enzima que participa en la biosíntesis del grupo hem, es una patología con elevada mortalidad, y poco observada en nuestro medio.

En octubre del 2011, en el Hospital del Seguro Social Universitario se reportó un caso de porfiria aguda intermitente, paciente de 23 años, sexo femenino, ingresa con dolor abdominal agudo de gran intensidad a nivel de mesogastrio y síndrome miccional, durante su internación presento taquicardia, fiebre y leucocitosis sin foco infeccioso aparente, llevando Insuficiencia renal aguda, acidosis metabólica y neuropatía periférica.

Las sintomatología inespecífica plantea patologías quirúrgicas o médicas, que requieren análisis exhaustivo para la aproximación diagnóstica, mediante prueba de fotosensibilidad en orina se sospecha el diagnóstico definitivo, la cual se confirmó con la determinación de porfirinas totales en sangre y en orina, de porfobilinógeno y de ácido delta - aminolevulínico en orina realizada en Buenos Aires donde recibió tratamiento oportuno.

### ABSTRACT

Acute intermittent porphyria is an autosomal dominant disorder, caused by genetic deficiency of porphobilinogen deaminase, an enzyme involved in the biosynthesis of heme, is a disease with high mortality, and rarely (onot common) observed in our country.

In October 2011, the Social Security Hospital Universitario reported a case of acute intermittent porphyria, 23 year old patient, female, admitted with acute abdominal pain of a high level of intensity in mesogastrium. In addition to this, symptoms are tachycardia with continuous presence during hospitalization, fever and leukocytosis without apparent infectious focus, leading acute renal failure, metabolic acidosis and peripheral neuropathy.

The specific symptoms suggest pathologies that careful analysis to approximate diagnosis is by urine photosensitivity the definitive diagnosis, which was confirmed by the determination of total porphyrins in blood and urine and porphobilinogen and delta-aminolevulinic acid in urine made in Buenos Aires where patient received timely treatment.

### INTRODUCCIÓN

La porfiria aguda intermitente es una patología poco frecuente de carácter autosómico dominante o adquirida desencadenada por factores endógenos o exógenos, otras son inducidas por acción de drogas o tóxicos<sup>1</sup>, caracterizada por defectos enzimáticos en la vía de formación del grupo hem, cursa con manifestaciones neurovisceral que pueden llevarnos a múltiples diagnósticos diferenciales, demorar en el diagnóstico definitivo, aumentando el riesgo de muerte en los pacientes y causando daños irreversibles. La falta de reconocimiento clínico y la demora en el diagnóstico por uso de recursos innecesarios retrasa a menudo el tratamiento específico, llevando a un aumento en la morbimortalidad<sup>2,3</sup>.

La porfiria aguda debe considerarse dentro las

posibilidades diagnósticas en cualquier paciente que consulte por dolor abdominal agudo, alteraciones neurosiquiátricas, neuropatía periférica sensitiva motora, crisis disautonómicas e hiponatremia<sup>2</sup>. El diagnóstico se puede confirmar rápidamente demostrando niveles marcadamente elevados de porfobilinógeno (PBG) en orina con valores normales de 20 a 200 mg/l, lo mismo que de ácido delta-aminolevulínico (ALA) de 1.5 a 7.5 mg/dl en orina de 24 hrs<sup>3</sup>.

La terapia con hemina intravenosa iniciada tan pronto como sea posible es el tratamiento más efectivo, se deben de identificar y tratar simultáneamente los factores desencadenantes<sup>2,3</sup>. Un diagnóstico temprano y un adecuado tratamiento mejoran ampliamente el pronóstico y previenen el desarrollo de

<sup>1</sup>Medico-Cirujano General.

<sup>2</sup>Residente de 2 año de Medicina Familiar Seguro Social Universitario.

<sup>3</sup>Medicina Interna- Nefrología.

#### Correspondencia a:

Mariela Cabrera Arandia  
mari\_cbar@hotmail.com

**Palabras claves:** Porfiria Intermitente Aguda, dolor abdominal, mielitis transversa, polimiositis.

**Keywords:** Acute Intermittent Porphyria, Abdominal pain, Transverse Myelitis, Polymyositis.

**Procedencia y arbitraje:** no comisionado, sometido a arbitraje externo.

**Recibido para publicación:**

23 de septiembre de 2012

**Aceptado para publicación:**

08 de diciembre de 2012

**Citar como:**

Rev Cient Cienc Med  
2012; 15 (2): 45-48

**Abreviaciones y acrónimos utilizados en este artículo:**

PBG= Porfobilinogeno  
ALA = Ácido delta-aminolevulínico  
ITU= Infección del tracto urinario  
TAC= Tomografía axial computarizada  
Rx = Radiografía  
TCS = Tejido subcutáneo  
LCR = Líquido cefalorraquídeo

complicaciones neurológicas crónicas<sup>2,3</sup>.

A continuación reportamos el caso de una porfiria aguda en una paciente de género femenino en la 2ª década de la vida que ingresa al servicio de emergencia del Hospital del Seguro Social Universitario con dolor abdominal agudo, hiponatremia y afección neurológica.

### PRESENTACIÓN DEL CASO

Paciente de 23 años de género femenino estudiante de medicina, soltera, procedencia y residencia actual Cochabamba, ingresa al servicio de emergencias, con cuadro clínico de aproximadamente 3 Hrs. de evolución. Inicio con dolor abdominal insidioso, tipo opresivo en región de mesogastrio no irradiado, intenso, polaquiuria, disuria, y presencia de orina colúrica. No presenta este cuadro anteriormente. La paciente refiere pérdida involuntaria de peso de aproximadamente 6 kilogramos en las últimas tres semanas.

Dentro de los antecedentes patológicos refiere alergia a la picadura de insectos, hernioplastia por hernia umbilical a los cuatro años, no menciona consumo de bebidas alcohólicas, tabaco, ni fármacos, lo más relevante es la pérdida progresiva de peso las últimas semanas aproximadamente 6 kilogramos. No presenta antecedentes familiares de relevancia.

Los hallazgos relevantes a la exploración física de ingreso fueron: paciente en regular estado general consciente, orientada, afebril, mucosas húmedas, cardiopulmonar clínicamente normal, abdomen: simétrico, blando, depresible, doloroso a la palpación profunda en mesogastrio e hipogastrio, disminución del peristaltismo, sin alteración neurológica, sensibilidad y motilidad distal adecuada. En la interconsulta es valorada por servicio de medicina interna que según la clínica determina las siguientes impresiones diagnósticas: íleo adinámico e infección del tracto urinario (ITU). Se obtiene radiografía abdominal que reporta colon transverso dilatado y abundante contenido fecal en cúpula rectal (Fig.1). La paciente continuó con polaquiuria, pujo y tenesmo vesical, urgencia miccional, dolor en mesogastrio e hipogastrio que no cede con metamizol, se mantuvo diaforética y algida, por lo que se administra morfina. Se realiza tomografía axial computarizada (TAC) abdomino pélvica sin contraste debido a la falla renal, se observa imagen sugerente de cálculo ureteral razón por la que se solicita valoración por el servicio de urología, una nueva TAC contrastada mantiene imagen sugestiva de lito en unión uretero vesical, izquierda (Fig. 2). Por lo que se realiza ureteroscopia diagnóstica con resultados normales. Al día siguiente la paciente presenta nuevamente episodio de dolor intenso

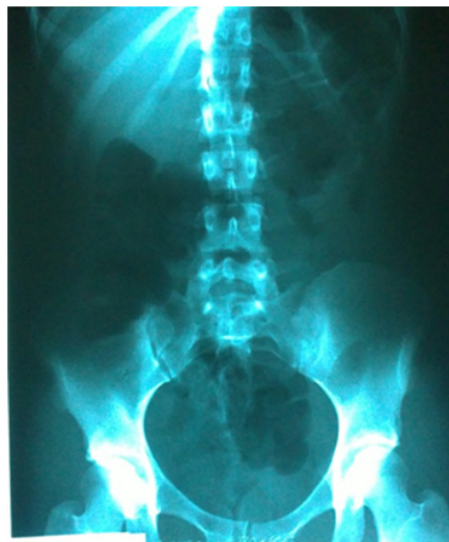

Figura. 1: Radiografía abdominal con colon transverso dilatado, abundante contenido fecal en cúpula rectal.

en mesogastrio e hipogastrio, además de fiebre de 39 grados, taquicardia, leucocitosis, sintomatología sugerente con sepsis de probable foco urinario por lo que se inicia antibioticoterapia con Imipenem por diez días. En días posteriores la evolución se torna desfavorable desarrollando parestesias en miembros inferiores, disminución de la fuerza muscular 2/4 en las cuatro extremidades, arreflexia generalizada, babilinski indiferente, sensibilidad conservada, clonus en pies, tono disminuido, propiocepción conservada, voz temblorosa y marcha atáxica. Orina colúrica y desarrollando insuficiencia renal aguda, hiponatremia, y acidosis metabólica.

Posteriormente la paciente indica que persiste la debilidad muscular en extremidades inferiores y superiores por lo que se indica interconsulta por el servicio de neurología llegando a la impresión diagnóstica de Polineuropatía por lo que se solicita punción lumbar con resultados dentro de parámetros normales. Resultados de TAC de cráneo, y RX de columna cervical, dorsal y lumbar están sin alteraciones evidentes. Electromiografía reporta posible mielitis transversa postinfecciosa. Se informan laboratorios que reportan CPK y LDH muy elevados, se piensa en miopatía vs Guillain Barré. Anti DNA (-), C-ANCA (-), P-ANCA discretamente positivos, no hay datos de vasculitis en otros sistemas u órganos. Prueba rápida para VIH positivo y ELISA negativo. Biopsia de piel, tejido subcutáneo (TCS) y tejido muscular esquelético, sin evidencia histológica de miopatía inflamatoria, ni evidencia histológica de lesión vascular. Al cuadro clínico se añade hipertensión arterial y taquicardia sinusal. La fuerza muscular ha ido recuperándose de distal a proximal, además disestesias e

hiporreflexia.

Como diagnósticos diferenciales de este cuadro clínico se sospecharon: Síndrome de Guillain Barré, Mielitis Transversa, Polimiositis, Porfiria Intermitente Aguda.

Se descartó Síndrome de Guillain Barré a pesar de que el cuadro clínico cursa con manifestaciones neurológicas, parestesias, debilidad muscular progresiva, compromiso de pares craneales y disfunción autonómica similares a los que presentó la paciente difiriendo en el diagnóstico basado en el estudio de LCR alterado y estudio electrofisiológico, con velocidad de conducción disminuida y bloqueo de conducción que es negativo en la paciente <sup>4</sup>.

La mielitis transversa debe cumplir con los siguientes criterios diagnósticos, disfunción autonómica, motora o sensorial, que puede atribuirse a médula espinal, nivel sensorial definido claramente, exclusión de un etiología compresiva por resonancia magnética o TAC, inflamación demostrada por pleocitosis de LCR, o índice de IgG elevado, aumento de Gadolinio en la Resonancia Magnética, al no cumplir con estos es una patología que también se descarta <sup>5</sup>.

Se considera Polimiositis a la presentación de debilidad muscular proximal y simétrica, elevación de las enzimas musculares las cuales no fueron demostradas por electromiograficas ni biopsia muscular <sup>6-7-8</sup>. Para el diagnóstico definitivo se realiza la fotoreactiva de orina que muestra cambios en la coloración sugerentes de porfiria (Fig. 3), se envían muestras de orina a Buenos Aires Argentina para confirmación de diagnóstico de porfiria intermitente aguda.

Para el tratamiento actualmente no contamos con hemina intravenosa que es el tratamiento específico de la Porfiria Intermitente Aguda, razón por la cual la paciente fue referida a Buenos Aires.

Dependiendo del tipo de porfiria que se presente es recomendable, evitar el alcohol, evitar medicamentos que pueden precipitar un ataque, evitar lesiones en la piel, evitar la luz solar en lo posible y utilizar protector solar al estar al aire libre esto no esta en esta referencia <sup>3</sup>.

Las porfirias son enfermedades de por vida con síntomas que aparecen y desaparecen, los ataques agudos aparecen después de la pubertad coincidiendo con la edad de nuestra paciente. El tratamiento apropiado y el hecho de evitar los desencadenantes pueden ayudar a prolongar el tiempo entre los ataques y mejorar la calidad de vida.

Entre las posibles complicaciones las mas comunes son: estado comatoso, cálculos biliares, parésias y pléjias, insuficiencia respiratoria, debido a debilidad de los músculos del tórax.

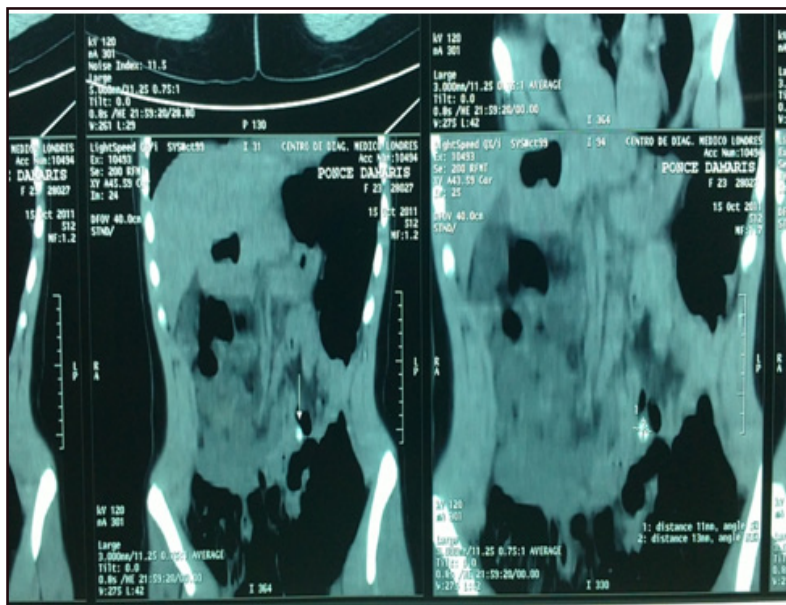


Figura 2 : TAC con contraste posterior que revela imagen sugestiva de lito en unión uretero vesical, izquierda

## DISCUSIÓN

Aunque la porfiria aguda intermitente es una patología poco usual, debe ser considerada en pacientes que presenten dolor abdominal grave, que puede estar acompañado de síntomas neurológicos y psiquiátricos <sup>10</sup>. Es la más común y severa dentro las porfirias agudas <sup>1</sup>.

La Porfiria Aguda Intermitente es una enfermedad genéticamente bien definida autosómica dominante con una penetrancia del 10%. La prevalencia de portador genético se estima en 1/10.000 habitantes, pero la prevalencia de casos es solo de 1-5/100.000 habitantes <sup>9</sup>. Según trabajos de investigación se concluye que la prevalencia de Porfiria Intermitente aguda es mayor en mujeres y a partir de la tercera década de la vida <sup>12</sup>.

Sobre la base de varios estudios clínicos se observó que la Porfiria Aguda Intermitente es una entidad poco frecuente y con baja incidencia en los pacientes internados, la mayoría ingreso con dolor abdominal, es importante hacer diagnóstico diferencial con entidades abdominales médicas, no hay que desestimar en un paciente que tiene Porfiria la posibilidad de presentar un cuadro de abdomen agudo de causas orgánicas <sup>12</sup>.

El reporte del caso clínico ilustra la forma habitual de presentación de la porfiria intermitente aguda, nos hizo plantear múltiples patologías y formas de diagnóstico, por la subjetividad de las manifestaciones clínicas que no pudieron ser reconocidas a su ingreso, ya que el motivo de consulta fue un dolor abdominal

agudo y síndrome miccional que enmascara la verdadera patología llevando a la evolución desfavorable y deterioro progresivo de la paciente. El dolor abdominal severo es el primero y más importante síntoma durante un ataque, una presentación clínica sin dolor abdominal es inusual en porfiria aguda, algunos autores consideran que si este síntoma no está presente es poco probable el diagnóstico <sup>11</sup>.

Un retraso importante del diagnóstico o la no instauración inmediata del tratamiento conlleva a un riesgo importante de que se presenten complicaciones neurológicas que pueden llegar a ser graves e irreversibles, llegando incluso a la muerte. Las complicaciones más graves son parálisis respiratoria y la parálisis motora que comporta secuelas importantes de remisión generalmente lenta.

Los estudios han estimado que la mortalidad en pacientes que han experimentado ataques agudos de porfiria es tres veces superior a la de la población general, que la mayoría de las muertes ocurren durante los ataques agudos, que el diagnóstico y tratamiento tardío son factores contribuyentes a la mortalidad <sup>9</sup>.

Según Anales Médicos internacionales la piedra angular del diagnóstico de estas enfermedades es la credibilidad que otorguemos a nuestro paciente al momento del interrogatorio y la exploración física y no pensar que los datos que nos aporta son producto de un proceso psiquiátrico de histrionismo o histeria. El tratamiento y cuidados para el paciente porfírico deben ser multidisciplinarios, evitando el uso de fármacos proscritos y minimizando otros factores desencadenantes de ataques agudos <sup>12</sup>.

El tratamiento en estos pacientes es delicado, el objetivo principal es la reposición de hem intracelular por vía central que permite la corrección del déficit de hem y regula la actividad de la ALA sintetasa, la sintomatología es controlada con infusión de dosis alta de glucosa, ya que reprime la actividad de la ALA sintetasa, además de administrar beta bloqueantes capaces de frenar la hiperactividad simpática, medidas que fueron adoptadas durante la hospitalización guiadas por la obtención de la prueba de fotosensibilidad de la orina que nos sugería porfiria aguda intermitente, el resto del tratamiento fue orientado sintomatológicamente y cuidando por la evolución

favorable de la paciente y mejoría de su estado de salud. La paciente fue referida a Buenos Aires Argentina donde se realizaron las pruebas de confirmación y tratamiento oportuno con hemina, medicamento con el que no contamos actualmente en nuestro medio.

En conclusión, la porfiria aguda intermitente es una enfermedad grave y de pronóstico reservado, debe considerarse en pacientes jóvenes especialmente mujeres cuyo síntoma inicial sea el dolor abdominal agudo que no pueda atribuirse a otra patología médica o quirúrgica, los ataques agudos pueden ser desencadenados por múltiples factores, y un diagnóstico precoz es de vital importancia, estar bien informado es la base de la prevención y en muchos casos, de una mejor evolución enfermedad ya que evitar el riesgo forma parte del tratamiento.

## REFERENCIAS

1. Paz J, Vergara M, Romero A, Quintana J. **Porfiria intermitente aguda, presentación de un caso en la Fundación Cardio - Infantil, Bogotá**, Acta Neurológica, Colombia • Vol. 20 No. 4 Diciembre 2004.
2. Hebert L. Bonkovsky, **Neurovisceral porphyrias: what a hematologist needs to know**. Am Soc of Hemat. 2005;4:24-30.
3. Lozano L, Tovar P, Ortiz T. **Porfiria Aguda: Reporte De Caso Y Revisión De Tema**. Revista Me.d 2008 jun : 16 (1): 106-114,
4. García GS, Cacho B. **Artículo de Revisión Síndrome de Guillain-Barré (SGB). Diagnóstico diferencial**, Revista Mexicana Neurocirugía 2005; 6(5): 448-454
5. Krishnan C, Kaplin A, D Deepa, Pardo C, Kerr D. **MIELITIS TRANSVERSA: PATOGÉNESIS, DIAGNÓSTICO Y TRATAMIENTO**, Frontiers in Bioscience 9, 1483-1499, May 1, 2004
6. Bohan A, Peter JB. **Polymiositis and dermatomyositis**. NEng J Med 1975; 292: 344-348, 403-407
7. Rodríguez CE, González FC, Garcés HMJ, Cota AJM, Aguilar VBF. **Polimiositis inflamatoria: un caso de dolor y debilidad muscular**. MedIntMex 2009;25(3):241-4.
8. Restrepo J. **Dermatomiositis-polimiositis**, Revista Colombiana de Reumatología vol. 10 No. 2, junio 2003, pp. 135-1413
9. Gazquez I, Lujan K, Chorda J y Touzon C. **La porfiria aguda intermitente, un problema diagnóstico**. Gastroenterol. Hepatol. 2010;33(6):436-439.
10. Thadani H. **Diagnosis and management of porphyria**. BMJ. 2000; 320: 1647-1651.
11. Mattern SE, Tefferi A. **Acute porphyria: the cost of suspicion**. Am J Med 1999; 107: 621-623.