

Osteomielitis de rótula. Reporte de caso en un paciente pediátrico

Osteomyelitis of the Patella in a Child. a Case Report

Lorena Grau⁽¹⁾, Humberto Galleano⁽²⁾, Mónica Rodríguez⁽¹⁾, Héctor Castro⁽¹⁾.

RESUMEN

Introducción: La osteomielitis de rótula es una forma inusual de infección ósea de difícil diagnóstico. **Caso clínico:** Paciente de 5 años de edad con historia de traumatismo un mes previo al ingreso, fiebre, dolor, tumefacción y rango articular disminuido. Se realizan estudios complementarios entre ellos Resonancia Magnética que revela intensa captación en cara anterior de rótula. Sometido a desbridamiento quirúrgico y cureteado de la rótula con posterior rescate en cultivo de *Stafilococcus Aureus* Meticilino Sensible y retorno de informe de anatomía patológica compatible con Osteomielitis Crónica. **Discusión:** Existen pocos trabajos publicados en relación al tema en los últimos 5 años, la mayoría corresponden a reporte de casos clínicos similares. En esta patología el diagnóstico a menudo se retrasa debido a su variabilidad de su presentación clínica. El tratamiento es idéntico a las osteomielitis de otras localizaciones con resultados favorables.

Palabras clave: Osteomielitis, rótula, pediatría.

ABSTRACT

Introduction: Osteomyelitis of the patella is an uncommon bone infection that is difficult to diagnose. **Case report:** We examined a 5 year old child presenting with fever, swelling, reduced range of motion of the knee and a history of trauma 1 month before admission. Complementary studies included magnetic resonance imaging that showed intense uptake in the anterior surface of the patella. The patient underwent surgical debridement and curettage of the patella, and methicillin-sensitive *Staphylococcus aureus* was recovered in culture while the anatomic pathology report was compatible with chronic osteomyelitis. **Discussion:** Few papers have been published concerning this topic in the last 5 years, with the majority being clinical case reports similar to our own. Diagnosis of this pathology is frequently delayed due to its variable clinical presentation. Treatment is identical to that of osteomyelitis in other locations and offers favorable outcomes.

Keywords: Osteomyelitis, patella, child, pediatrics

INTRODUCCIÓN

Las osteomielitis de la rótula son consideradas como lesiones muy poco frecuentes y cuya aproximación diagnóstica a menudo se ve retrasada debido a la variabilidad de su presentación clínica^(1,2). Existen antecedentes previos que ayudan a sospechar la presencia de la misma que incluyen: historia de traumatismo penetrante o no a nivel de la rótula, enfermedades degenerativas, tumores primarios o metastásicos, defectos congénitos, estados de inmunosupresión, entre otros.

La vía de diseminación hematógena es muy rara en adultos y en niños menores de 5 años. La rareza de la enfermedad en estos niños puede deberse a la naturaleza del tejido cartilaginosa, por el hecho de que la vascularización a ese nivel es pobre, por lo que el suministro de sangre es escaso. La vascularización y la osificación completa se alcanzan en un máximo a los 12 a 15 años. Una vez terminado el proceso de osificación, la vascularización disminuye. La mayor incidencia de osteomielitis hematógena de rótula en el periodo entre los

1. Servicio de Pediatría. Hospital Central Dr. Emilio Cubas Instituto de Previsión Social. Post Grado de Infectología Pediátrica. Universidad Católica Nuestra Señora de la Asunción. Paraguay.

2. Servicio de Ortopedia y Traumatología. Hospital Central Dr. Emilio Cubas Instituto de Previsión Social. Paraguay.

Correspondencia: Dr. Héctor Castro. Servicio de Pediatría. Hospital Central Dr. Emilio Cubas Instituto de Previsión Social. Asunción. Paraguay.

E-mail: castrohec@gmail.com

Recibido: 3/07/2012, aceptado para publicación: 12/07/2012.

5 a 15 años se relaciona directamente con el aumento de la vascularización que ocurre durante el proceso de osificación de la misma⁽³⁾.

El diagnóstico precoz puede ser difícil debido a la rareza de la infección y de los caprichos de la presentación que en ocasiones puede ser aguda con signos sistémicos o insidiosa con leves signos locales⁽⁴⁾. Los signos iniciales de la osteomielitis de la rótula son generalmente intraarticulares, pudiendo causar derrame estéril, por lo que frecuentemente es confundida con una artritis. La infección generalmente no penetra en la cavidad de la articulación y la mayoría de los casos pueden ser tratados de forma conservadora, o por desbridamiento local⁽⁵⁾.

En cuanto al rescate microbiológico, el *Staphylococcus aureus* es quizás el más común de los organismos responsables de causar osteomielitis de rótula⁽⁶⁾.

CASO CLÍNICO

Paciente de 5 años de edad, de sexo masculino, consulta por dolor y tumefacción en rodilla izquierda de 15 días de evolución. Refiere fiebre en varias oportunidades graduada hasta 38°C. Como antecedente presenta historia de traumatismo de rodilla izquierda hace un mes atrás contra una superficie dura. Al examen físico se constata rodilla izquierda tumefacta con ligero cambio de temperatura y diámetros aumentados con respecto a la rodilla contra lateral, choque rotuliano negativo, rango articular disminuido. La analítica sanguínea revela Hemograma con 11.300mm³ Glóbulos Blancos, Neutrófilos 62%, Linfocitos 38% Hemoglobina de 9.9 gr/dl, Plaquetas de 493.000, VSG 70mm. Estudio ecográfico que informaba: Bursa levemente abombada, con 10 ml de líquido homogéneo. Por sospecha de artritis de probable etiología reumatológica se decide practicar una Artrotomía y toma de membrana sinovial. El resultado de Anatomía Patológica revela tejido sinovial con severo infiltrado inflamatorio agudo y crónico acompañado de tejido de granulación. Hemocultivos 2/2: con retorno positivo para *Streptococcus sanguinis* y *Actinomyces naeslundii*, por lo que completa tratamiento antibiótico con Vancomicina. Por Radiografía Simple no se observa reacción periosteal, la evaluación de la rótula no pudo realizarse por no estar aún osificada. A pesar del drenaje quirúrgico, la rodilla afectada persistía tumefacta, con calor local e imposibilidad a la movilización pasiva y activa completa por lo que se solicita Resonancia Magnética donde se constata imagen a nivel de rótula hiperseñal en T2 de 18mm que se extiende a tejidos blandos, sin comunicación con la articulación, con cambios inflamatorios a nivel de la rótula y del tendón

rotuliano en el celular subcutáneo y una imagen sugerente de colección (*Figuras 1 y 2*).

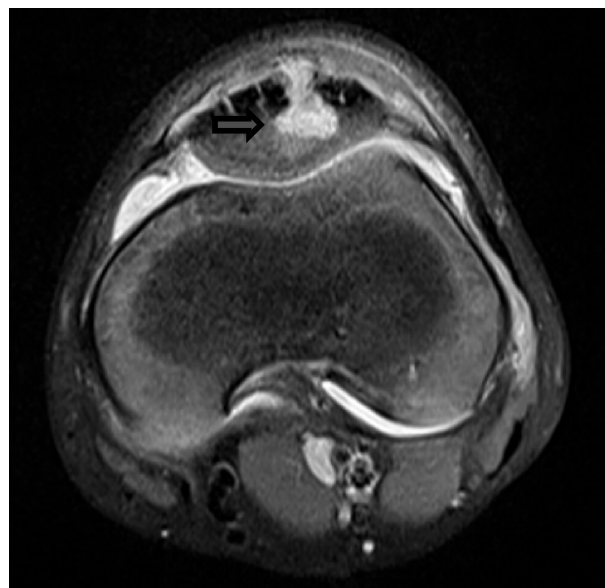


Figura 1. Corte transverso de RMN de rodilla izquierda: imagen lítica hipercaptante en rótula con comunicación al tejido celular subcutáneo pre rotuliano.

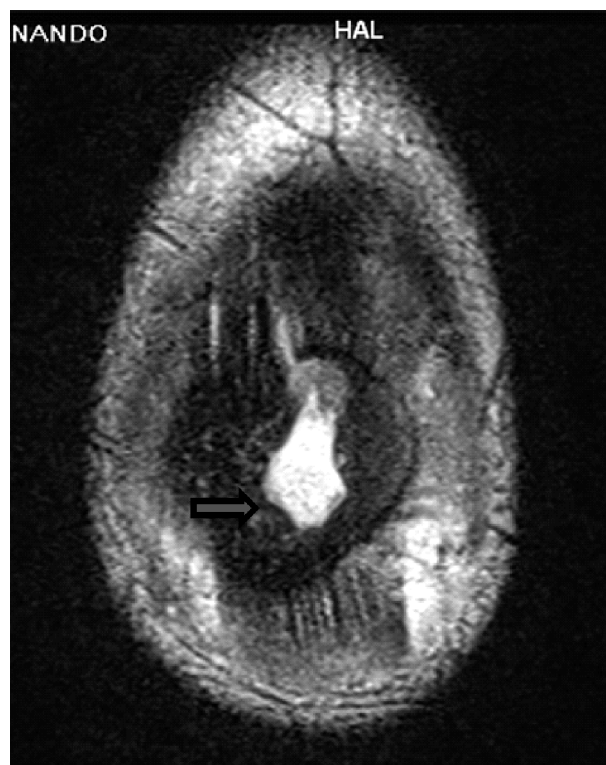

Figura 2. Corte coronal de rodilla izquierda: se observa hipercaptación de contraste en rótula con compromiso inflamatorio del tendón rotuliano.

La inyección de contraste demostraba intensa captación en la cara anterior de la rótula y en la sinovial. Se realiza cureteado y toilette de rótula con rescate de

Staphylococcus aureus metilino sensible en cultivo de hueso y secreción purulenta. El informe de Anatomía Patológica retorna compatible con Osteomielitis Crónica. Debido a la mala evolución, el paciente requiere un nuevo cureteado, con el mismo retorno bacteriológico. Recibe

tratamiento con Oxacilina 4 semanas vía endovenosa. Habiendo completado el tratamiento antibiótico, con buena evolución clínica, se decide el alta con seguimiento por ambulatorio.

DISCUSIÓN

La osteomielitis de rótula en Pediatría es una entidad de escaso reporte en la bibliografía. Nuestra búsqueda de los últimos 5 años arroja como resultado tan solo 2 publicaciones de casos clínicos. Así vemos que Gil-Albarova y colaboradores presentaron el caso de un paciente con osteomielitis de la rótula de origen hematógena sin antecedente de traumatismo previo⁽¹⁾. El abordaje diagnóstico es difícil debido a la variabilidad de su presentación clínica, y siempre debe ser considerado en aquellos pacientes con dolor persistente peri rotuliano y tumefacción como en el caso de nuestro paciente. Gheldere A, también reporta un caso clínico de osteomielitis hematógena de la rótula que no se asoció con artritis séptica de rodilla. La identificación del organismo se realizó mediante la técnica de fluido de inyección-aspiración⁽²⁾.

Existen en la literatura médica otros reportes de casos a lo largo de los años. Ho-Rim Choi presenta dos pacientes con osteomielitis rotuliana, los que fueron mal diagnosticados como bursitis pre rotulianas. Como ya mencionamos anteriormente, la osteomielitis siempre debe tenerse en cuenta al tratar una lesión peri rotuliana, a pesar de ser una condición muy rara⁽⁷⁾.

Durani por su parte, publica el caso de un paciente con osteomielitis hematógena de la rótula con desarrollo secundario de la artritis séptica de rodilla donde también hubo retraso en el diagnóstico. La ternura focal sobre la

rótula es el signo clínico más útil. Un pequeño derrame articular puede estar presente que normalmente es estéril y es debido a la inflamación de la rótula. La función y el rango de movimiento de la rodilla vuelve a la normalidad después de la finalización del tratamiento. Un retraso en el diagnóstico puede conducir a la progresión de la enfermedad y las complicaciones tales como la artritis séptica de rodilla⁽⁸⁾.

Existen además trabajos que muestran la fisiopatología de la infección de la rótula y sobretodo la causa por la cual puede observarse predominancia en Pediatría. Roy sostiene que la diferencia más obvia entre la vascularización de las rodillas del niño y el adulto hace que esta presentación sea más frecuente en la edad pediátrica⁽⁹⁾.

La osteomielitis de la rótula es una infección extremadamente rara y es posible afirmar que es principalmente una enfermedad de la infancia. El diagnóstico debe ser considerado en pacientes con dolor persistente peri rotuliano e inflamación, celulitis, bursitis séptica pre rotuliana y artritis séptica de rodilla que no responde al tratamiento estándar. El tratamiento es idéntico al tratamiento de la osteomielitis de otras localizaciones. Frecuentemente el resultado es favorable en el niño con respecto a la amplitud de movimiento y actividad, aunque puede haber cambios persistentes en los controles radiográficos⁽¹⁰⁾.

REFERENCIAS

1. Gil-Albarova J, Gómez-Palacio VE, Herrera A. Hematogenous osteomyelitis of the patella. 2012;21(5):411-14.
2. De-Gheldere A. Haematogenous osteomyelitis of the patella in a child. 2009;75(4):554-56.
3. Kankate RK, Selvan TP. Primary haematogenous osteomyelitis of the patella: a rare cause for anterior knee pain in an adult. Postgrad Med J. 2000;76:707-12.
4. Vaninbroux J, Martens M, Verhelst M, Mulier JC. Haematogenous osteomyelitis of the patella: report of three cases. Acta Orthop Scand. 1976;47(5):566-69.
5. Cahill BR. Nontraumatic osteomyelitis of the patella. Clin Orthop Relat Res. 1978;(132):177-79.
6. Kochar VL, Srivastava KK. Unusual lesions of the patella. Int Surg. 1976;61:37-39.

7. Ho-Rim C. Patellar osteomyelitis presenting as prepatellar bursitis. *Knee*. 2007;14(4):333-35.
8. Durani Y, Attia MW. An unusual case of knee pain. *Int J Gen Med*. 2012;5:563-68.
9. Roy DR. Osteomyelitis of the patella. *Clin Orthop Relat Res*. 2001;389:30-34.
10. Shim SS, Leung G. Blood supply of the knee joint: a microangiographic study in children and adults. *Clin Orthop Relat Res*. 1986;208:119-25.