

Mixoma en ventrículo derecho: una localización inusual

Right ventricular myxoma: an unusual location

Dr. Hiram Tápanes Daumy^a✉, Dra. Maylin Peña Fernández^a, Dra. Lysmara Senra Reyes^b y Dr. Alfredo M. Naranjo Ugalde^a

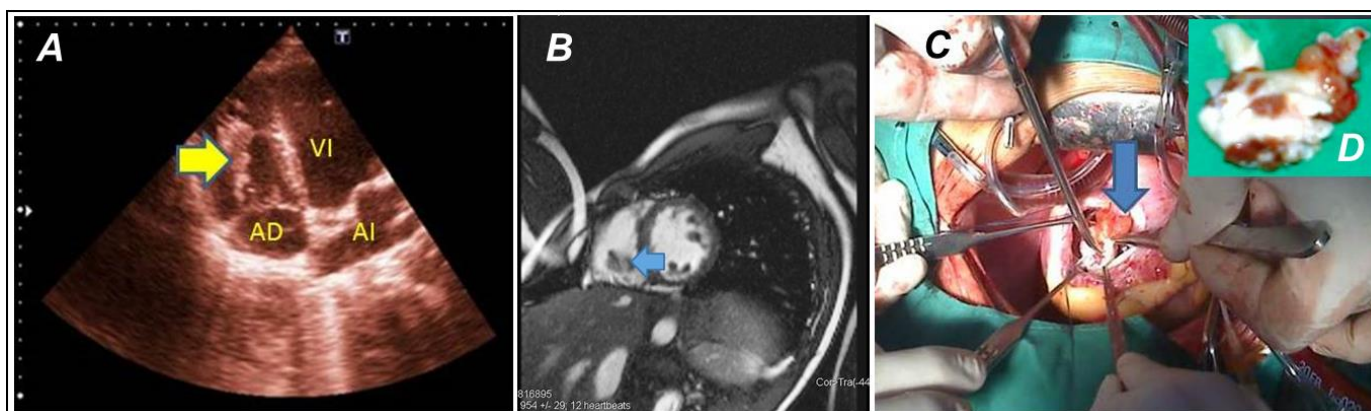
^a Cardiocentro Pediátrico "William Soler". La Habana, Cuba.

^b Hospital "Carlos J. Finlay". La Habana, Cuba.

Full English text of this article is also available

Palabras Clave: Mixoma cardíaco, ventrículo derecho, cirugía cardíaca

Key words: Cardiac myxoma, right ventricle, heart surgery



Los tumores cardíacos primarios son raros, tienen un patrón epidemiológico más o menos conocido, aunque no una sintomatología específica. Clínicamente puede

caracterizarse por signos de miocardiopatía, afectación pericárdica, tromboembolismo sistémico, o pulmonar, obstrucción valvular e intracavitaria, así como trastornos del ritmo.

Los mixomas cardíacos son usualmente solitarios y se desarrollan en el atrio izquierdo en un 75 % de los casos, otro 15 a 20 % aparece en la aurícula derecha, usualmente adosado, mediante un pedículo, al septo interatrial, muy próximo a los márgenes de la fosa oval; pueden aparecer en un 2,5 a 4 % en el ventrículo

✉ H Tápanes Daumy
Cardiocentro Pediátrico William Soler
Ave. 43 Esquina Calle 18, Nº 1418, CP 11900
La Habana, Cuba
Correo electrónico: hiramtapanes@infomed.sld.cu

izquierdo y entre 4 a 9 %, en el derecho. Ocasionalmente puede asentarse sobre los aparatos valvulares. En un 7 % de los casos aparece como una enfermedad familiar asociado a neoplasias endocrinas múltiples, lentiginosis y síntomas constitucionales como fiebre y pérdida de peso (Complejo de Carney).

En el presente trabajo mostramos las imágenes correspondientes a un mixoma localizado en el ventrículo derecho (VD). El ecocardiograma transtorácico (Panel A) y la resonancia magnética nuclear (Panel B) muestran la imagen compatible con el tumor (flechas). Ambas imágenes se complementan con la foto del

acto quirúrgico (Panel C) y la pieza anatómica extraída (Panel D). Este caso es muy interesante por la ubicación del mixoma en el ventrículo derecho, la corta edad del paciente, un adolescente de 14 años de edad del sexo masculino (este tumor es más frecuente entre la tercera y la sexta década de la vida, y en el sexo femenino), y la presencia de una anatomía atípica, con múltiples pediculaciones. El estudio histológico confirmó el diagnóstico. El paciente mantiene seguimiento por consulta externa en nuestro centro y hasta la fecha, después de más de 6 meses de operado, continúa con una evolución favorable.