

Metástasis cutánea de un carcinoma de pulmón simulando un queratoacantoma

Cutaneous metastases from carcinoma of lung mimicking a keratoacanthoma

LINA MARÍA COLMENARES¹, MARÍA ALEJANDRA ZULUAGA¹, PAMELA GALLEGOS², WILBER JAVIER MARTÍNEZ³
Forma de citar: Colmenares-Roldán LM, Zuluaga MA, Gallego P, Martínez WJ. Metástasis cutánea de un carcinoma de pulmón simulando un queratoacantoma. Rev CES Med 2013; 27(1): 107-112

RESUMEN

Las metástasis cutáneas son una manifestación poco frecuente de una malignidad interna. La lesión tumoral primaria puede preceder a la metástasis, presentarse de forma concomitante o ser detectada posteriormente por los hallazgos encontrados en piel. Las metástasis cutáneas pueden encontrarse como nódulos ulcerados simulando queratoacantomas, lesiones de patrón zosteriforme o liquenoide, entre otros. Las neoplasias que con mayor frecuencia hacen metástasis a piel son el cáncer de pulmón, mama y colorectal. Desafortunadamente al momento del diagnóstico estos pacientes presentan una neoplasia generalmente avanzada. El tratamiento debe ser multidisciplinario y el enfoque terapéutico es paliativo con cirugía, quimioterapia y radioterapia.

Se presenta el caso de un paciente a quien se le diagnosticó un carcinoma escamocelular pulmonar asociado a metástasis cutáneas tipo queratoacantoma, recibió tratamiento quirúrgico paliativo de la lesión en piel y falleció a los pocos días, sin poder dar inicio a la quimioterapia. Se resalta la importancia de este caso ya que son las lesiones en piel las que hicieron sospechar un proceso maligno interno de base y no detectado previamente.

1 Residente Dermatología, Universidad CES. Correo electrónico: linaco80@hotmail.com

2 Dermatóloga, Universidad CES

3 Dermatopatólogo, Universidad CES.

Recibido: octubre 22 de 2012. **Revisado:** marzo 14 de 2013. **Aceptado:** marzo 17 de 2013.

PALABRAS CLAVE

Metástasis cutáneas

Queratoacantoma

Carcinoma escamocelular de pulmón

Cáncer de pulmón

Pronóstico

ABSTRACT

Cutaneous metastases are a rare manifestation of internal malignancy. The primary tumor may precede the metastases; they can occur concomitantly or appear as a late skin manifestation of the disease. Cutaneous metastases can be present as ulcerated nodules simulating keratoacanthomas, zosteriform lesions or lichenoid pattern among others. Neoplasms that most frequently metastasize to skin are lung, breast and colorectal cancers. Unfortunately at the time of diagnosis these patients have generally an advanced neoplasia. Treatment should be multidisciplinary and be focused on palliative therapy with surgery, chemotherapy and radiotherapy. We report the case of a patient who was diagnosed with lung squamous cell carcinoma associated with keratoacanthoma like skin metastases.

We highlight the importance of this report because the skin lesions in this patient indicated and internal occult malignancy that was not suspected previously.

KEY WORDS

Cutaneous metastasis

Keratoacantoma

Squamous cell lung carcinoma

Lung cancer

Prognosis

INTRODUCCIÓN

Las neoplasias provenientes de órganos internos presentan metástasis a piel con poca frecuencia, tan solo en un 0,7-9 % de los pacientes (1,2). Las metástasis cutáneas han sido asociadas principalmente con el cáncer de mama, colorectal, renal, ovario y de pulmón, siendo este último el tumor primario que con más frecuencia genera diseminación metastásica a piel en hombres y el segundo en frecuencia en mujeres entre la quinta y octava década (3,4).

Las metástasis pueden llegar a ser la primera manifestación de una lesión maligna tumoral oculta, ubicándose generalmente cerca del órgano primario afectado (3,5). Las metástasis cutáneas son más fáciles de sospechar si se tiene un diagnóstico previo confirmado de neoplasia visceral y lesiones llamativas en piel (6), mientras que la presentación que simula un queratoacantoma se encuentra con poca frecuencia (7).

El pronóstico de los pacientes en esta etapa de la enfermedad es malo y la sobrevida es corta (7). Se sugiere un grupo multidisciplinario para el tratamiento de estas manifestaciones, siendo la cirugía y quimioterapia paliativas las más recomendadas (7,8). Por esta razón, se destaca la importancia de tener una alta sospecha clínica, con el objetivo de diagnosticar de forma temprana y brindar tratamiento oportuno a los pacientes con metástasis cutáneas de malignidades viscerales.

A continuación se presenta el caso clínico de un paciente quien presentó una metástasis cutánea de un carcinoma de pulmón simulando un queratoacantoma y se realiza una breve revisión de la literatura.

PRESENTACIÓN DEL CASO CLÍNICO

Se trata de un paciente de sesenta años de edad, sexo masculino y residente en un muni-

cipio del suroeste antioqueño, quien asistió al servicio de dermatología por una lesión nodular de rápido crecimiento en mejilla izquierda, asociada a dolor y drenaje de material hemático, de dos meses de evolución.

Dicho cuadro se acompañó de pérdida de peso de aproximadamente 6 kg en los últimos cuatro meses, fiebre subjetiva, disnea, dolor torácico, tos seca sin hemoptisis y como antecedente personal de importancia era un fumador pesado. En el examen físico se encontró una lesión tumoral ubicada en la mejilla izquierda de 5 cm de diámetro con 2 cm de profundidad, en el centro se encontraba ulcerada con restos hemáticos, costras en la superficie, secreción serosa escasa y telangiectasias en la periferia (figura 1).

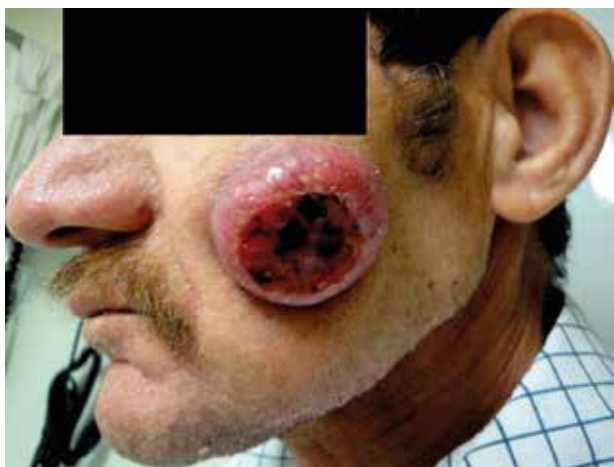

Figura 1. Metástasis cutánea facial

Con el diagnóstico clínico de metástasis cutánea versus queratoacantoma se decide hospitalizar e iniciar el estudio de la lesión hallada en piel y de los síntomas respiratorios debilitantes. En la evaluación con paraclínicos se encontró anemia normocítica normocrómica, leucocitosis a expensas de los neutrófilos, reactantes de fase aguda elevados y alcalosis respiratoria con disminución de la saturación de oxígeno.

Se realizó una tomografía axial computarizada de tórax donde se visualizaba una lesión tumo-

ral central hiliar izquierda de 6 cm de diámetro, la cual comprometía la arteria pulmonar principal izquierda y sus ramas ascendente y descendente, afectando también el bronquio para el lóbulo superior y comprimiendo el bronquio para el lóbulo inferior. Además, distal a la lesión tumoral, se observaba una lesión con aspecto cavitado comprometiendo hasta la pared lateral que podía ser de tipo infeccioso sobregregado a la lesión tumoral (figura 2).

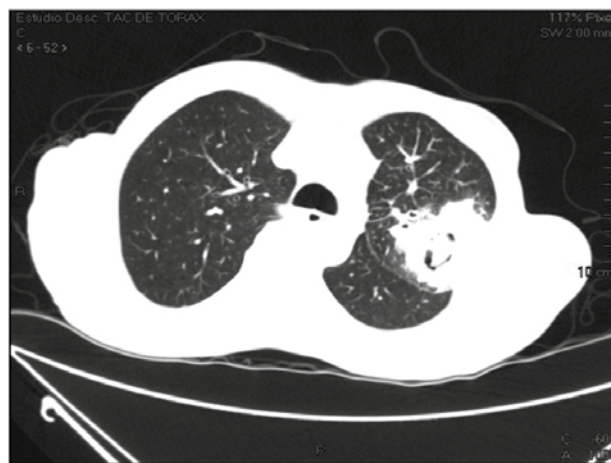


Figura 2. Tomografía axial computarizada de tórax

Se tomó biopsia de piel de la lesión en mejilla (figura 3 A-D) la cual mostraba compromiso por un tumor epitelial maligno, el cual respetaba la epidermis e infiltraba de manera difusa la dermis, con zonas de diferenciación escamosa y otras menos diferenciadas, constituidas por células pleomórficas, hipercromáticas, con alteración de la relación núcleo-citoplasma, queratinización y presencia de mitosis, algunas de ellas atípicas (figura 3C). Se complementa con estudios de inmunohistoquímica para CK 5/6+ corroborándose el origen escamoso de la lesión.

Se practicó broncoscopia, lavado y cepillado bronquial, evidenciándose en el estudio citológico de este último (figura 3D) la presencia de grupos de células con citoplasma amplio y eosinófilo, con variación en el tamaño nuclear, irregularidad e hipercromatismo de los mismos;

dichas células se encontraban inmersas en un fondo con presencia de detritus celulares y restos de queratina.

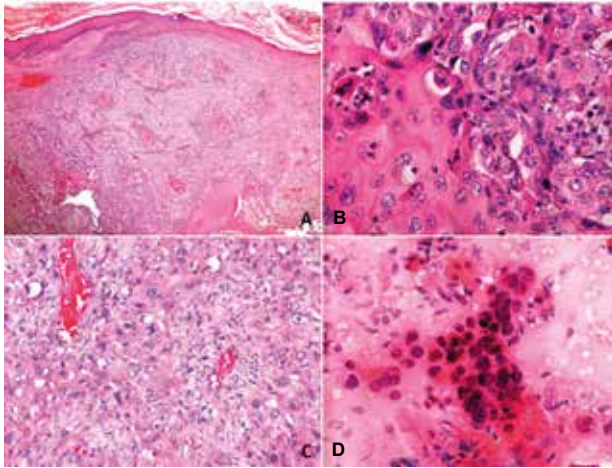


Figura 3. Estudio histopatológico

En la broncoscopia se observó una lesión de aspecto neoplásico ricamente vascularizada que disminuía la luz, afectando el bronquio fuente en su tercio distal y comprometiendo de esta manera los bronquios superior e inferior.

Teniendo en cuenta la lesión tumoral de rápido crecimiento presentada en cara, los hallazgos imaginológicos e histológicos pulmonares y la clínica del paciente se realiza el diagnóstico de metástasis cutánea de carcinoma escamocelular de pulmón, simulando un queratoacantoma.

El paciente fue evaluado por oncología, neumología, cirugía plástica y dermatología. Recibió tratamiento antibiótico para el absceso pulmonar presentado, resección paliativa de la metástasis cutánea y no se pudo iniciar la quimioterapia pues falleció a los pocos días de su hospitalización.

DISCUSIÓN

Las metástasis cutáneas son poco frecuentes, se encuentran en un 0,7-9 % de los pacientes

con lesiones tumorales viscerales (1,2). En la mayoría de los casos la lesión primaria precede la metástasis, o se presentan de forma concomitante; sin embargo, en un 20 % de los casos se diagnostica primero la metástasis cutánea (3).

De las lesiones malignas que se pueden encontrar en piel, hasta el 4 % corresponden a una metástasis (4) y se encuentran ubicadas principalmente en la dermis o tejido celular subcutáneo, en pocos casos se encuentran invadiendo la epidermis (8).

El cáncer de pulmón es responsable de hasta el 12 % de las metástasis cutáneas, su presentación clínica más frecuente es en forma de nódulos que van desde 0,5 a 5 cm, son de consistencia firme y en ocasiones pueden encontrarse ulcerados (5).

Otra forma de presentación es la de una lesión con ulcera central, semejando queratoacantomas, o tipo placas de aspecto liquenoide o queiloide, con patrón zosteriforme, inflamatorio, o semejando una erisipela (3,4,8,9).

Predominan principalmente en hombres con edad al momento del diagnóstico entre 46-72 años (con promedio de 59 años) y presenta una supervivencia corta de solo cuatro meses (2-10 meses), lo que indica que estas lesiones se asocian a neoplasias avanzadas de mal pronóstico al momento del diagnóstico (8,10).

El cáncer pulmonar que con mayor frecuencia hace metástasis a piel es el adenocarcinoma y le siguen el escamocelular y el carcinoma de células pequeñas (11). En hombres, los tumores viscerales que con mayor frecuencia hacen metástasis a piel son en orden de importancia: el cáncer de pulmón, colorectal, renal y gastrointestinal; mientras que en mujeres son el cáncer de mama, colorectal, pulmón y ovario (3). Y de los tumores no viscerales el melanoma es una de las principales causa de metástasis a piel, tanto en hombres como en mujeres (7).

La localización de las metástasis cutáneas se da principalmente cercana al tumor visceral primario que las produce, y en el caso del pulmón se presenta con mayor frecuencia en tórax, abdomen, cuello, cara y cuero cabelludo (2). Las principales vías de infiltración tumoral son la hematológica y linfática aunque también pueden diseminarse con menor frecuencia por contigüidad o de forma iatrogénica en procedimientos quirúrgicos (8,12).

El tratamiento debe ser multidisciplinario. El enfoque terapéutico de las metástasis cutáneas es principalmente paliativo con cirugía, quimioterapia y radioterapia, mostrando mejores resultados al combinar la cirugía con quimioterapia. La radioterapia no suele ser efectiva y no está indicada con intención curativa. Solo se utiliza para producir alivio sintomático del dolor severo o sangrado (6,8).

Los riesgos quirúrgicos y los efectos secundarios del manejo sistémico, han llevado a buscar otras alternativas de manejo. El medicamento a elegir, depende del tipo de neoplasia, siendo para el carcinoma escamocelular el 5 fluoruracilo (5-FU), el interferón α y el metotrexate, las sustancias más comúnmente utilizadas (13).

El 5-FU ha sido utilizado posterior a la excisión quirúrgica, aplicado en los bordes con el fin de evitar recidivas, o intralesional con buenos resultados, tanto oncológicos como cosméticos (13,14). El metotrexate intralesional se considera una muy buena alternativa, debido su bajo costo y a la facilidad de aplicación (15). Otro medicamento utilizado, con menor frecuencia, pero con buenos resultados es la bleomicina, inyectada en la periferia de las lesiones (16).

Todos los tratamientos anteriormente descritos, se utilizan en la actualidad como terapia coadyuvante, pues a pesar de los adelantos científicos, el tratamiento quirúrgico sigue siendo el tratamiento de elección, sobre todo cuando se trata del carcinoma escamocelular (4).

CONCLUSIÓN

Los trabajadores de la salud deben tener una alta sospecha clínica con el objetivo de diagnosticar de forma temprana y brindar tratamiento oportuno a los pacientes con metástasis cutáneas de malignidades viscerales, específicamente cuando éstas pueden simular entidades curables como un queratoacantoma.

REFERENCIAS

1. Hu SC-S, Chen G-S, Wu C-S, Chai C-Y, Chen W-T, Lan C-CE. Rates of cutaneous metastases from different internal malignancies: experience from a Taiwanese medical center. *J Am Acad Dermatol* 2009; 60(3):379-87.
2. García -Salces I, Grasa M, Carapeto F. Metástasis cutánea como primer hallazgo de carcinoma pulmonar. *Med Cutan Iber Lat Am* 2009; 37(2):102-4.
3. Nashan D, Müller ML, Braun-Falco M, Reichenberger S, Szeimies R-M, Bruckner-Tuderman L. Cutaneous metastases of visceral tumours: a review. *J Cancer Res Clin Oncol* 2009; 135(1):1-14.
4. Dhambri S, Zendah I, Ayadi-Kaddour A, Adouni O, El Mezni F. Cutaneous metastasis of lung carcinoma: a retrospective study of 12 cases. *J Eur Acad Dermatol Venereol* 2011; 25(6):722-6.
5. Batalla A, Aranegui B, De la Torre C, Prieto O. Metástasis cutáneas en el cáncer de pulmón: revisión de la literatura a propósito de dos casos. *Med Cutan Iber Lat Am* 2012; 40(1):24-7.
6. Mollet TW, Garcia CA, Koester G. Skin metastases from lung cancer. *Dermatol Online J* 2009; 15(5):1.

7. Riahi RR, Cohen PR. Clinical manifestations of cutaneous metastases: a review with special emphasis on cutaneous metastases mimicking keratoacanthoma. *Am J Clin Dermatol* 2012; 13(2):103-12.
8. Beachkofsky TM, Wisco OJ, Osswald SS, Osswald MB, Hodson DS. Pulmonary cutaneous metastasis: a case report and review of common cutaneous metastases. *Cutis* 2009; 84(6):315-22.
9. Bansal R, Patel T, Sarin J, Parikh B, Ohri A, Trivedi P. Cutaneous and subcutaneous metastases from internal malignancies: an analysis of cases diagnosed by fine needle aspiration. *Diagn Cytopathol* 2011; 39(12):882-7.
10. Coslett L, Katlic M. Lung cancer with skin metastasis. [*Chest* 1990] - PubMed - NCBI. *Chest* 1990;97(3):757-9.
11. Simsek GG, Karadag AS, Turksen Z. Cutaneous metastasis of the small cell lung cancer. *Indian J Dermatol Venereol Leprol* 2011; 77(4):537.
12. Gadwyn F. Signos cutaneos de malignidad interna. *Dermatología Peruana* 2005; 15(3):181-5.
13. Good LM, Miller MD, High WA. Intralesional agents in the management of cutaneous malignancy: a review. *J Am Acad Dermatol* 2011; 64(2):413-22.
14. Leonard AL, Hanke CW. Treatment of giant keratoacanthoma with intralesional 5-fluorouracil. *J Drugs Dermatol* 2006; 5(5):454-6.
15. Annest NM, VanBeek MJ, Arpey CJ, Whitaker DC. Intralesional methotrexate treatment for keratoacanthoma tumors: a retrospective study and review of the literature. *J Am Acad Dermatol* 2007; 56(6):989-93.
16. Andreassi A, Pianigiani E, Taddeucci P, Lorenzini G, Fimiani M, Biagioli M. Guess what! Keratoacanthoma treated with intralesional bleomycin. *Eur J Dermatol* 1999; 9(5):403-5.