

# Conocimiento de la displasia de cadera en desarrollo en médicos pediatras. Encuesta piloto y revisión del estado actual de la enfermedad

Enrique Vergara- Amador\*  
Ángelo Suarez\*\*

\*MD Ortopedista y traumatólogo. Profesor asociado de Ortopedia pediátrica. Universidad Nacional de Colombia. Bogotá. Cundinamarca. Colombia.  
\*\*MD. Residente IV año de Ortopedia. Universidad Nacional de Colombia. Bogotá. Cundinamarca. Colombia.  
Correspondencia: Dr. Enrique Vergara Amador. Carrera 23 # 45 C 31 Consultorio 514. Teléfono: (571)2870630. Bogotá. Cundinamarca. Colombia.  
Correo electrónico: enriquevergaramd@gmail.com, emvergaraa@unal.edu.co.

## RESUMEN

Se hace una revisión acerca de la displasia de cadera en desarrollo, enfocado al diagnóstico y a las formas de tratamiento. De igual manera se realiza una encuesta piloto en médicos pediatras, acerca del conocimiento de la displasia de cadera. Se encontró que el 58% de los pediatras evaluados obtuvieron calificación aprobatoria, siendo aprobatorio cuando tenían siete de diez preguntas correctas. Se recomienda promover más el conocimiento de la displasia de cadera, entre los pediatras y en general entre el personal de salud que trabaja con niños menores de un año. (MÉD.UIS.2013;26(1):81-9).

**Palabras clave:** Luxación Congénita de la Cadera. Cadera. Acetábulo. Niño.

## Knowledge of developing hip dysplasia in pediatrician. Pilot survey and review of the current status of the disease

## ABSTRACT

A review about the developmental dysplasia of the hip, focused on diagnosis and forms of treatment. At the same time, a survey in pediatricians about the knowledge of dysplasia of the hip were performed. We found that 58% of pediatricians had higher scores evaluated, with approving when seven of ten questions were correct. We recommend further promote the awareness of hip dysplasia among pediatricians and general health staff working with children under one year. (MÉD.UIS.2013;26(1):81-9).

**Key words:** Hip Dislocation, Congenital. Hip. Acetabulum. Child.

## INTRODUCCIÓN

La Displasia de la Cadera en Desarrollo (DCD) es el término empleado para describir una serie de alteraciones en donde la cabeza femoral y el acetábulo pierden su relación concéntrica y anatómica, durante su desarrollo embriológico, fetal e infantil<sup>1</sup>. El espectro de anomalías que comprende son: displasia sola, donde la anatomía, el crecimiento o ambos, en el desarrollo de las superficies articulares, es anormal y su identificación se hace de manera radiológica como irregularidades en la configuración del acetábulo o del fémur proximal; cadera subluxada, donde se

encuentra contacto parcial entre la cabeza femoral y el acetábulo, requiere de alta sospecha clínica y se identifica radiológicamente; cadera luxable clínicamente en posición normal pero al realizarle maniobras externas (Barlow) pierde la congruencia articular, y cadera luxada, en la cual hay pérdida de las relaciones articulares normales. Hay dos tipos de luxación, la típica que ocurre en niños con desarrollo neurológico normal y la teratológica que ocurre en asociación con anomalías neuromusculares como artrogriposis o mielomeningocele<sup>1</sup>.

Embriológicamente, la cabeza femoral y el acetábulo se desarrollan del mismo grupo de células mesenquimales. Se desarrolla una hendidura que las separa a las siete u ocho semanas de gestación y a las 11 semanas se alcanza el desarrollo completo de la articulación de la cadera<sup>2</sup>. Los pacientes que presentan alguna deformidad residual en la cadera que no se tratan adecuadamente, pueden degenerar a largo o mediano plazo en dolor articular y artrosis degenerativa precoz.

La DCD tiene un origen multifactorial donde intervienen factores genéticos, hormonales, mecánicos y ambientales<sup>3</sup>. En los factores genéticos, la incidencia es mayor entre hermanos y familiares en primer grado; el riesgo para un niño de padres no afectados pero si un hijo previo es del 6%; si un padre fue afectado es del 12%; si uno de los padres y un hijo son afectados el riesgo es del 37% y en gemelos monocigóticos es del 41%. La hipótesis habla de la laxitud de los ligamentos de la familia como una explicación.

Se presenta mayor predominio entre grupos de tez blanca y sexo femenino en razón de 6:1. Los factores hormonales se relacionan con los estrógenos, progestágenos y relaxina, hormonas presentes en la madre durante el parto, ya que inducen relajación en la pelvis, cápsula y articulación, cambios más visibles en niñas. Los factores mecánicos hablan de la restricción del espacio intrauterino en el último trimestre. Seis de cada diez pacientes son primogénitos, el miembro más afectado es el izquierdo hasta en el 60%, probablemente porque el feto tiende a colocarse con el muslo izquierdo en aducción apoyado en el sacro materno. La presentación de nalgas aumenta de manera significativa la presencia de DCD. Situaciones como la forma de arropar en exceso a los niños, que coloca las caderas en extensión, pueden predisponer a la DCD. Se encuentra asociaciones con otras entidades como pie equino varo aducto y tortícolis congénita, sin embargo en más del 60% de los pacientes con displasia no se logra identificar factores de riesgo<sup>4</sup>.

Las tasas de incidencia varían entre 1,5 a 20 por cada 1000 nacidos vivos pero, la incidencia real de DCD solo se presume y está influenciada por factores como los criterios diagnósticos, la experiencia y entrenamiento del examinador, y la edad del niño al momento del examen<sup>1,5</sup>. La DCD no es siempre detectable al nacimiento, aunque algunos estudios muestran incidencia de 1 por cada 1000 nacidos vivos

con evidencia clínica de inestabilidad y de 1 a 1,5 casos por cada 1000 de luxación. Otros autores relatan que se logra identificar una cadera como sospechosa o anormal para displasia en el recién nacido con el examen físico adecuado hasta en 60-80% de los casos<sup>1,5</sup>.

El examen físico cambia mientras el niño crece; se debe realizar preferiblemente en un ambiente tranquilo y sobre una superficie firme. Se requiere paciencia y entrenamiento del examinador. Debe buscarse asimetrías, teniendo en cuenta que las caderas con luxación bilateral conservan la simetría, discrepancias en longitudes y restricción en la abducción de la cadera<sup>1,5</sup>. Las dos maniobras para valorar la estabilidad de cadera en el neonato son la de Ortolani y Barlow. La de Ortolani provoca que una cadera luxada se reduzca, y la de Barlow provoca una luxación en una cadera inestable<sup>1,5,6</sup>. La maniobra de Ortolani se realiza con el paciente en supino, los dedos índice y medio del examinador localizados a lo largo del trocánter mayor y con el pulgar en la cara interna del muslo se realiza flexión de 90 grados de la cadera sin rotaciones, luego se realiza abducción mientras se levanta hacia anterior la pierna. Si la cadera esta luxada, con esta maniobra se siente un *clunk* cuando la cabeza femoral luxada reduce en el acetábulo. En la maniobra de Barlow con el neonato en igual posición, se realiza flexión de caderas en 90 grados, la pierna entonces se lleva en aducción mientras se hace presión hacia atrás en la rodilla; se siente el *clunk* y la sensación de movimiento en el momento en que la cabeza femoral sale del acetábulo<sup>1,5,6</sup>.

En niños mayores de tres meses, los tejidos blandos tienden a perder laxitud, lo que hace que las pruebas puedan ser negativas, siendo en este momento importante evaluar la limitación de la abducción de caderas y la discrepancia de longitudes<sup>5,8</sup>. Hallazgos como clics durante la flexión y extensión de la cadera son inconsecuentes. La asimetría de pliegues, el signo de Allis-Galleazzi (acortamiento relativo del fémur con las caderas y rodillas flexionadas) o discrepancia en la longitud de extremidades, pueden alertar al examinador a buscar incongruencias articulares entre la cabeza femoral y el acetábulo<sup>5,6</sup>. Si el paciente ya es caminador, puede observarse una marcha con cojera en la luxación (signo de Trendelenburg) (ver Figura 1), no así en la displasia o en la subluxación. Si se encuentra luxación bilateral, hay una marcha con cojera característica, con aumento de la lordosis lumbar y nalgas prominentes, llamada marcha anadina<sup>5,6</sup>.

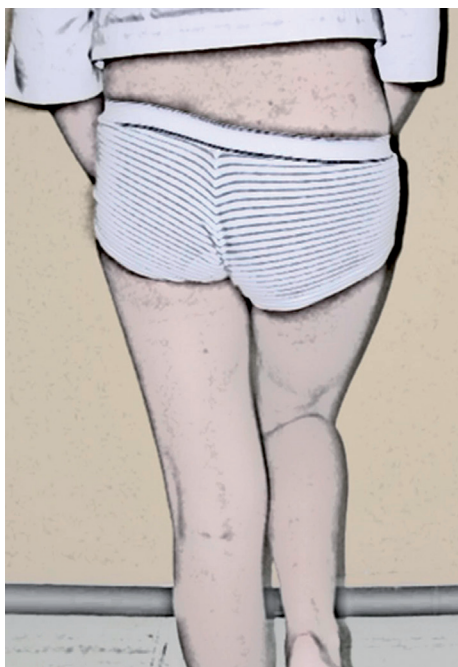

Figura 1. Se observa el clásico signo de Trendelenburg, donde se cae la cadera derecha por insuficiencia del músculo glúteo medio.

La displasia acetabular solo se puede determinar por medio de imágenes; la clínica puede estar ausente en un niño con displasia acetabular sin subluxación o luxación<sup>2,7</sup>. La ultrasonografía se ha establecido como un método imagenológico no invasivo de la cadera durante los primeros meses de vida; con ella se puede visualizar el cartílago y se puede asesorar la estabilidad de la articulación. La ultrasonografía dinámica desarrollada por Harcke, evalúa la cadera y la estabilidad de la cabeza femoral en el acetábulo, además brinda información de la anatomía estática brindando una mejor información en esta patología. Se debe recalcar que los resultados acertados en la ecografía de cadera requieren de entrenamiento y experiencia del operador<sup>2,7,8</sup>.

La radiografía de cadera se ha usado históricamente para evaluar al niño con sospecha de DCD. Durante los primeros tres meses de vida, las radiografías pueden tener un valor limitado principalmente para la medición del ángulo centro borde debido a la insuficiente osificación de la cabeza femoral. El método descrito por Amador y col ayuda a definir mejor el centro de la cabeza femoral cuando el componente cartilaginoso de ella es abundante<sup>9</sup>. A partir de los seis meses de edad, las radiografías se vuelven más confiables principalmente por el desarrollo del centro de osificación de la cabeza femoral<sup>9-11</sup>. En la radiografía, se define inicialmente la línea de Hilgenreiner "H",

que se traza a través de los cartílagos trirradiados; la línea de Perkins "P" es dibujada perpendicular a la H en el borde lateral más osificado del acetábulo; así, se forma un cuadrilátero donde la cabeza femoral debe reposar en el cuadrante ínfero medial formado por estas dos líneas.

El arco de Shenton es la línea continua a lo largo del borde medial del cuello femoral y del borde superior del agujero obturador; al desplazarse la cabeza femoral o al realizar rotación externa extrema de la extremidad, se pierde la continuidad de este arco<sup>9</sup>. El índice acetabular fundamental para determinar la displasia acetabular, se calcula dibujando una línea oblicua tangencial desde el punto lateral más osificado del acetábulo hasta el borde medial del acetábulo formando con la línea H un ángulo agudo, valor que determina el índice<sup>9,11,12</sup>. El índice acetabular es en promedio al nacer 30°; al año de edad alrededor de 25° y a los dos años alrededor de 22°.

Una segunda línea se dibuja desde el borde externo del acetábulo hasta el centro de la cabeza femoral, formando un ángulo con la línea P, el ángulo centro borde que refleja la cobertura de la cabeza femoral. Un centro borde menor de 20° es considerado anormal y debe ser asociado con displasia acetabular o subluxación de la cadera (ver Figura 2 y 3). Todos los valores obtenidos con estos métodos no son absolutos y deben ser considerados dentro de un conjunto, compuesto además por historia clínica y examen físico.

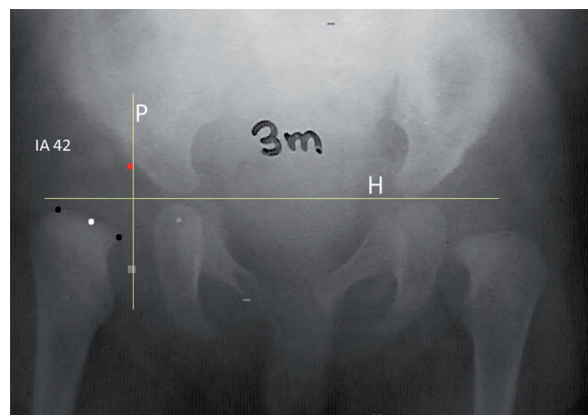
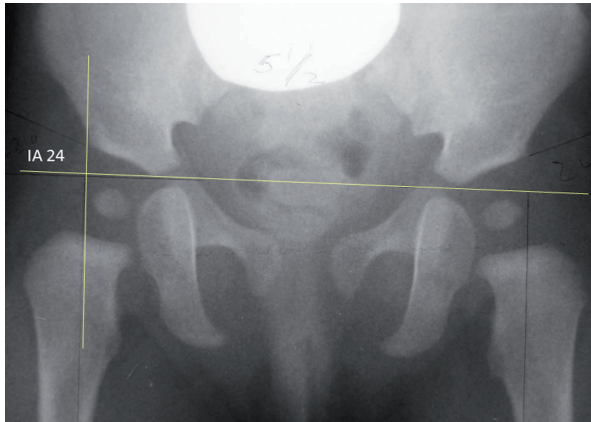


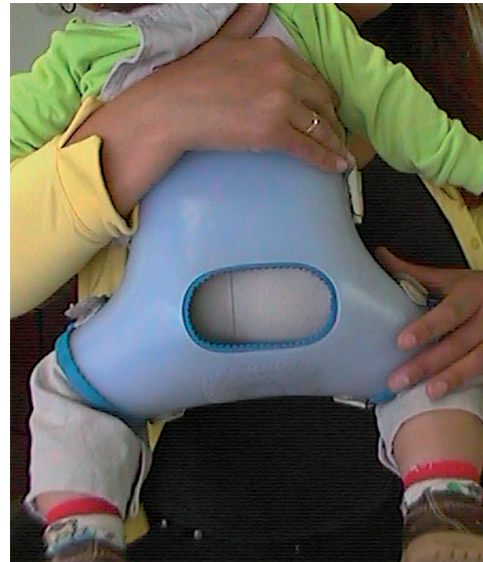Figura 2. Cadera luxada derecha y subluxada izquierda en un niño de 3 meses. Se aprecia la línea H y la línea P. Con punto rojo el borde acetabular por donde se traza la línea P, perpendicular a la línea H. El punto blanco representa el centro de la cabeza femoral, que es un punto medio entre los bordes de la metáfisis (puntos negros). Se observa el índice acetabular (IA) de 42, muy alto e indicando una displasia acetabular.



**Figura 3.** Caderas consideradas normales en un niño de 6 meses, con IA de 24º, buenos núcleos femorales, la cabeza localizada en el cuadrante ínfero interno, arcos de Shenton normales y ya se insinúa la formación de la imagen en lágrima.

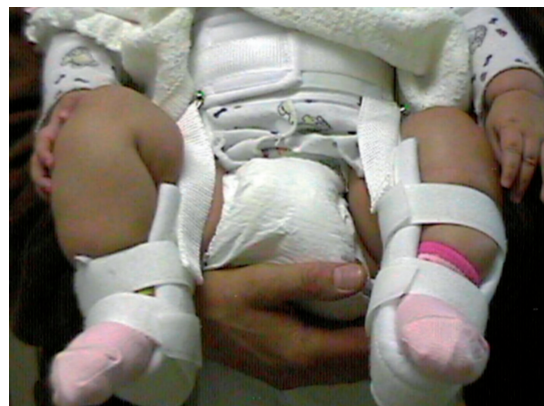El núcleo de la cabeza femoral se osifica a los cuatro meses (percentil 50), con un rango que varía desde los dos hasta los ocho meses; retardo en la aparición del núcleo de osificación del fémur proximal se puede observar en la luxación o subluxación congénita de cadera debido a la inestabilidad persistente o como resultado de una lesión avascular seguida de una intervención<sup>7,9,11,12</sup>. La subluxación persistente o la luxación de la cadera puede llevar a un ensanchamiento de la imagen en lagrima o en U, imagen que corresponde a la interposición de líneas del trasfondo acetabular; la línea interna de la imagen representa la cortical medial de la pared pélvica en el margen posterior del acetábulo. Finalmente con todos los datos obtenidos de la clínica y de la imaginología, se puede calificar el tipo de DCD y así establecer un manejo adecuado<sup>11-3</sup>.

La cadera que es luxable al nacimiento puede corregirse espontáneamente y debe ser observada por tres semanas sin tratamiento. El uso del doble o triple pañal para prevenir la aducción de caderas, no ha demostrado buenos resultados comparados con no hacer nada en las tres primeras semanas de vida<sup>11,12</sup>. Si se observa luxación desde el nacimiento, es obligatorio intervenir al paciente inmediatamente<sup>13-7</sup>. Se han empleado múltiples dispositivos para el tratamiento de la inestabilidad de cadera en infantes, incluyendo una espica de yeso, la almohada de Fredka, la férula de Craig, la férula de Milgram y la férula de Von Rosen (ver Figura 4)<sup>14</sup>.



**Figura 4.** Férula de Milgram

El arnés de Pavlik se conoció en 1944 y ha sido utilizado desde entonces. Es un dispositivo de posicionamiento dinámico que permite que el niño se mueva libremente dentro de los rangos de este aparato<sup>14,15,17</sup>. Consiste en una serie de correas: una circunferencial al pecho con correas para los hombros y tiene sitios de amarre para los miembros inferiores; las correas anteriores de los miembros inferiores son para controlar la flexión de las caderas; las posteriores previenen la aducción de las caderas (ver Figura 5). Las indicaciones de su uso incluyen la presencia de una cadera reducible en un niño que no hace intentos de ponerse de pie. Si la cabeza no se reduce en dos semanas después de uso adecuado, se recomienda cambiar el método. Después de reducida la cadera, como regla general, se deja el aparato un tiempo determinado por la edad del niño al momento de obtener la reducción más tres meses<sup>14,15,17</sup>.



**Figura 5.** Arnés de Pavlik

La reducción cerrada más tenotomía de aductores y aplicación de espica bajo anestesia general es reservada para los niños en los que la reducción concéntrica no se logra con otros métodos. También es método de elección en pacientes con poco soporte familiar. Cuando fallan los métodos cerrados, la reducción abierta es el tratamiento a seguir y según la severidad del caso se puede acompañar de osteotomías pélvicas, femorales o ambas<sup>18-21</sup>.

El diagnóstico tardío aumenta la morbilidad, el riesgo de complicaciones, los costos de atención y disminuye la calidad de vida de estos pacientes. Por otra parte, la artrosis de cadera tiene como antecedente de importancia a la displasia de cadera residual. Es por eso que es de suma importancia que los médicos sepan diagnosticar la DCD y hacer el enfoque de tratamiento. El objetivo de este trabajo es evaluar el nivel de conocimientos de la DCD en los médicos pediatras de una población determinada de la ciudad de Bogotá, Colombia.

## **MATERIALES Y MÉTODOS**

Es un estudio descriptivo observacional de corte transversal, tipo prueba piloto, con una encuesta realizada en una muestra de médicos pediatras para evaluar conocimientos teóricos acerca de la DDC. Se usó un cuestionario que fue validado inicialmente con estudiantes de medicina que cursaron recientemente la rotación de ortopedia. Dicho cuestionario tenía nueve preguntas con respuestas de opción múltiple y una última pregunta con cinco distractores para respuesta de falso o verdadero, tomando mínimo cuatro respuestas acertadas para validarla como respuesta buena. De las diez preguntas, cinco fueron enfocadas sobre el diagnóstico.

Se estableció un punto de corte de más de siete respuestas correctas para identificar a los que tuvieron el conocimiento mínimo necesario sobre la DCD, para ser aprobados. Se invitó a participar a los médicos pediatras de manera anónima y confidencial y se aseguró la confidencialidad de los resultados. La captura y análisis de datos se llevó a cabo del programa Microsoft Office Access 2007, conjunto con Excel y Power Point 2007.

## **RESULTADOS**

Se evaluaron 50 pediatras, sin distinción entre institución privada o pública de trabajo. De los 50 evaluados, el rango de respuestas correctas varió

entre 2 a 9. El promedio global de calificación fue de 6,8 con una desviación estándar de 1,7 puntos (ver Tabla 1).

**Tabla 1.** Se observa el clásico signo de Trendelenburg, donde se cae la cadera derecha por insuficiencia del musculo glúteo medio.

Calificación	N° pediatras
2	1
4	5
5	6
6	9
7	8
8	11
9	10

Se tomó el 70% de la prueba como aprobatorio, después de encontrar un parámetro alto dentro de los resultados pilotos en los estudiantes donde todos obtuvieron una calificación encima de nueve. Solo 29 (58%) de los pediatras evaluados obtuvieron calificación aprobatoria.

En las preguntas sobre epidemiología, el 68% de los encuestados obtuvo respuestas acertadas, el 30% fueron no aprobadas y 2% no dio ninguna respuesta. En la pregunta sobre factores de riesgo, se encontró 64% de respuestas aprobatorias con 36% de respuestas erradas. El 72,4% de los encuestados obtuvo respuestas aprobatorias en las preguntas sobre diagnóstico y el 26% obtuvo respuestas erróneas. El 1,6% no dio respuestas (ver Tabla 2).

**Tabla 2.** Se observa el clásico signo de Trendelenburg, donde se cae la cadera derecha por insuficiencia del musculo glúteo medio.

	Acertada	Errada	No respondió
Prueba Física	33	15	2
Dx Rx	45	5	
F de Riesgo	25	25	
Significado	42	8	
Hllz Clínico	30	20	
An. Congénit	33	15	2
Edad de Rx	39	11	
Tto DDC	34	15	1
F o V	35	15	
Cuadrante	31	17	

El 68% de los encuestados dieron una respuesta acertada sobre el manejo, el 30% fueron no acertadas y el 2% no dio respuesta alguna. Las preguntas que

obtuvieron más aciertos fueron la edad de solicitud de radiografía con 45 y la de edad de solicitud con 39 aciertos. La pregunta que menos aciertos obtuvo fue la de antecedentes de riesgo con 25 y la de hallazgos del examen físico para diagnóstico con 30 aciertos respectivamente.

## DISCUSIÓN

Se concluye de esta pequeña muestra de médicos pediatras, que existe claridad en que el método de diagnóstico adecuado es la radiografía simple, así como el momento de la solicitud de la misma. La pregunta que tuvo menos aciertos fue acerca de la realización de la historia clínica y los hallazgos físicos.

Esta prueba piloto muestra un nivel no muy bueno acerca de los conocimientos teóricos de la DCD en médicos pediatras. Los pediatras evaluados aquí afirmaron sobre la importancia de realizar un diagnóstico temprano, aunque los resultados muestran un déficit en conocimientos teóricos concernientes a los factores de riesgo y al examen físico.

Se cree que hay que promover más sobre el conocimiento de esta entidad, a través de las escuelas de medicina dirigido no solo a los estudiantes de medicina, sino también a todos los especialistas del área de pediatría; así mismo, de promocionar cursos o información de actualización al personal de salud que trabaja con los niños durante el primer año de vida.

Una de las mayores limitaciones del estudio es la muestra tan pequeña de pediatras que intervinieron en ella, pero que se ha tomado como una encuesta piloto para desarrollar más adelante otro estudio. La evaluación solamente de conocimientos teóricos, sin desempeño práctico, competencia o memoria implícita pueden alterar los resultados encontrados.

## REFERENCIAS BIBLIOGRAFICAS

- Cramer KE, Scherl SA. Pediatrics orthopaedic surgery essentials. Philadelphia: Lippincott Williams & Wilkins; 2004: 44-51.
- Committee on Quality Improvement. Clinical practice guideline: early detection of developmental dysplasia of the hip: Pediatrics. 2000;105(4):896-905.
- Danielsson LG. Instability of the hip in neonates. An ethnic and geographical study in 24,101 newborn infants in Malmö. J Bone Joint Surg Br. 2000; 82(4):545-7.
- Kim SN, Shin YB, Kim W, Suh H, Son HK, Cha YS, et al. Screening for the coexistence of congenital muscular torticollis and developmental dysplasia of hip. Ann Rehabil Med. 2011;35(4):485-90.
- Guille JT, Pizzutillo PD, Mac Ewen GD. Developmental Dysplasia of the hip from birth to six months. J Am Acad Orthop Surg. 2000;8:232-42.
- Vergara-Amador E. Semiología en ortopedia infantil. En: Eslava J, Guevara O, Gomez P, editores. Semiología quirúrgica. Bogotá: Unibiblos; 2007.
- Economic Evaluation of Ultrasonography in the diagnosis and management of developmental hip dysplasia in the United Kingdom and Ireland. J Bone Joint Surg Am. 2005;87(11):2472-9.
- Rosendahl K, Dezateux C, Fosse KR, Aase H, Aukland SM, Reigstad H, et al. Immediate treatment versus sonographic surveillance for mild hip dysplasia in newborns. Pediatrics. 2010;125(1):e9-16.
- Amador A, Gil C, Gutierrez J, Duque C. Center of the Femoral Head in Children. J Pediatr Orthop. 2003;23:703-7.
- Senaran H, Ozdemir HM, Ogun TC, Kapicioglu MI. Value of Limited hip abduction in developmental dysplasia of the hip. Pediatr Int. 2004;46 (4):456-8.
- Vitale MG, Skaggs DL. Developmental Dysplasia of the Hip from Six Months to Four Years of Age. J Am Acad Orthop Surg. 2001;9(6):401-11.
- Weinstein SL, Mubarak SJ, Wenger DR. Developmental Hip Dysplasia and Dislocation: Part II. Instr Course Lect. 2004;53:531-42.
- McKinnon B, Bosse MJ, Browning WH. Congenital dysplasia of the hip: the lax (subluxatable) newborn hip. J Pediatr Orthop. 1984;4(4):422-6.
- Paton RW, Hoppood PJ, Eccles K. Instability of the neonatal hip: the role of early or late splintage. Int Orthop. 2004;28(5):270-3.
- Borowski A, Thawrani D, Grissom L, Littleton AG, Thacker MM. Bilaterally Dislocated Hips Treated With The Pavlik Harness Are not at Higher Risk for Failure. J Pediatr Orthop. 2009;29(7):661-5.
- Lorente Moltó FJ, Gregori AM, Casas LM, Perales VM. Three-year Prospective Study of Developmental Dysplasia of the Hip at Birth: Should all Dislocated or Dislocatable Hips be treated? J Pediatr Orthop. 2002;22(5):613-21.
- Pollet V, Pruijs H, Sakkars R, Castelein R. Results of Pavlik harness treatment in children with dislocated hips between the age of six and twenty-four months. J Pediatr Orthop. 2010;30(5):437-42.
- Vallamshetla VR, Mughal E, O'Hara JN. Congenital dislocation of the hip. A reappraisal of the upper age limit for treatment. J Bone Joint Surg Br. 2006; 88(8):1076-81.
- Gillingham Bruce L, Sanchez A, Wenger D. Pelvic Osteotomies for the Treatment of Hip Dysplasia in Children and Young Adults: J Am Acad Orthop Sur 1999;7(5):325-37.
- Wada A, Fujii T, Takamura K, Yanagida H, Taketa M, Nakamura T. Pemberton osteotomy for developmental dysplasia of the hip in older children. J Pediatr Orthop. 2003;23(4):508-13.
- Al-Ghamdi A, Rendon JS, Al-Faya F, Saran N, Benaroch T, Hamdy RC. Dega osteotomy for the correction of acetabular dysplasia of the hip: a radiographic review of 21 cases. J Pediatr Orthop. 2012;32(2):113-20.