

EFFECTOS A NIVEL DEL SEPTUM INTERDENTAL DEBIDOS A DESGASTES MANUALES (STRIPPING) INTERPROXIMALES EN EL TRATAMIENTO DE APIÑAMIENTOS ANTEROINFERIORES LEVES.*

OSCAR DAVID URIBE R.**

PALABRAS CLAVES: Apiñamiento, desgastes, stripping, septum.

RESUMEN

El propósito de la presente investigación es observar si ocurren cambios en la altura y en el ancho del septum interdental, seis meses después de realizar desgastes interproximales manuales de los incisivos inferiores.

Para la muestra se seleccionaron diez pacientes con dentición mixta o permanente temprana, los cuales presentaban apiñamiento leve anteroinferior (1 a 3 mm). A cada paciente se le tomó una radiografía inicial, se le realizaron desgastes de 0.5 mm por superficie proximal a nivel de los cuatro incisivos inferiores y seis meses después de ejecutados los desgastes se le tomó una radiografía final.

Las radiografías obtenidas fueron sometidas a un proceso de ampliación fotográfica para facilitar la medición de las crestas antes y después del tratamiento.

Los resultados mostraron que hubo un cambio en la altura de la cresta ósea, la cual disminuyó en seis pacientes de la muestra. Dicho cambio fue estadísticamente significativo.

En cuanto al ancho del septum solo se observó disminución en un paciente, por lo que no se consideró significancia alguna.

ABSTRACT

The objective of this study was to evaluate changes in height and width of the interdental septum six months after manual interproximal stripping between the lower permanent incisors.

Ten patients with mixed or early permanent dentition which presented moderate antero-inferior crowding (1 to 3 mm) were selected. A preoperative radiograph was taken; interproximal stripping of 0.5 mm per surface of the four lower anterior incisors was performed and a postoperative radiograph was taken six months later. Radiographs were photographed and enlarged in order to measure bone crest height and width before and after treatment. Significant differences were observed in height, with a decrease in six patients postoperatively. No significant differences were measured for width. Only one patient showed a decrease in measurement after treatment.

* Investigación para optar al título de Odontólogo en el Instituto de Ciencias de la Salud, CES 1993.

** Odontólogo CES, 1993.

Asesor: Dr. Gonzalo A. Uribe R., Instructor, CES.

INTRODUCCION Y REVISION DE LA LITERATURA

APIÑAMIENTO

El apiñamiento dental es una característica muy común que se presenta con mayor frecuencia a nivel de los dientes anteriores inferiores. Como causa se ha reportado una variedad de factores.

Moorees (1965) encontró que de los ocho a los diez años existía un considerable apiñamiento correspondiente a la erupción de los caninos permanentes, el cual se reducía de los doce a los catorce años y luego se incrementaba de los catorce a los diez y ocho años de edad.

Foster y col. (1970), en un estudio transversal del apiñamiento del arco dental en cuatro grupos de edad, encontraron que a los siete años la incidencia era del 70% para el apiñamiento mandibular y se incrementaba a un 90% a los catorce años de edad.

Graber (1985) dividió los factores etiológicos en factores generales (herencia, hábitos anormales y aberraciones funcionales) y factores locales (anomalías de número y de tamaño dental, pérdida prematura de deciduos y pérdida de longitud del arco).

Sinclair y Little (1983) realizaron un estudio longitudinal en sesenta y cinco modelos inferiores de individuos con oclusiones normales, no tratados, para determinar la naturaleza y extensión del proceso de desarrollo y maduración de la dentición normal. En dicho estudio se tuvieron en cuenta tres períodos dentales:

dentición mixta = nueve a diez años; dentición permanente temprana = doce a trece años; y dentición adulta temprana = diez y nueve a veinte años. Los resultados mostraron disminución en la longitud del arco y en la distancia intercanina al

presentarse el cambio de dentición, mientras que la distancia intermolar permaneció estable.

Forsberg (1988) comparó un grupo con presencia de terceros molares y otro con ausencia por extracción y encontró que en pacientes con menor ancho mesiodistal y menor tamaño dental hay menor cambio de apiñamiento.

DESGASTE INTERPROXIMAL (STRIPPING)

Para el tratamiento de apiñamientos leves (1 a 3 mm) se ha informado de la técnica que consiste en desgastar las superficies interproximales de los dientes anteroinferiores para lograr un poco de espacio para la correcta alineación de los dientes.

Leroy (1956) dice que es un procedimiento ocasionalmente usado en ortodoncia y que puede ser un mecanismo útil para ganar espacio cuando el alineamiento final del arco toma lugar, aunque concluye que se incrementa la caries debido a la reducción del esmalte dental. Sheridan (1985), en estudios realizados con desgastes con turbina de alta velocidad (air-rotor stripping), dice que el método puede llegar a ser una alternativa para la extracción y la expansión, pero no hay estudios de cuánto esmalte se necesita para la adecuada protección del diente.

MATERIALES Y METODOS

Hipótesis: Se establecieron de la siguiente manera:

Hipótesis nula: Los desgastes manuales interproximales de 0.5 mm realizados en los incisivos inferiores para tratar apiñamientos leves, no producen cambios en la altura y/o en el ancho del septum interdental.

Hipótesis alternativa: Los desgastes manuales interproximales de 0.5 mm realizados en los incisivos inferiores para tratar apiñamientos leves, producen cambios en la altura y/o en el ancho del septum interdental.

El presente es un estudio experimental para el cual se seleccionaron diez pacientes con dentición mixta o permanente temprana, los cuales presentaban apiñamiento leve anteroinferior (1 a 3 mm).

A cada paciente se le tomó una radiografía periapical milimetrada inicial y se le realizaron desgastes manuales interproximales de 0.5 mm por superficie proximal a nivel de los cuatro incisivos inferiores; seis meses después del procedimiento se les tomó una radiografía final (sin evaluar cambio en el apiñamiento).

Las radiografías abarcaron los cuatro incisivos inferiores y fueron tomadas con aditamentos para técnica paralela, a una misma distancia para cada paciente, con una rejilla milimetrada radiopaca, siempre tomadas por un mismo operador y con un mismo equipo radiográfico marca X-Cel X-Ray. Se eligió el septum interdental medio (entre 31 y 41) para la medición debido a que es el que menos distorsión presenta.

Los desgastes fueron realizados por un mismo operador con lija metálica marca ADACO de 0.4 mm de calibre y se midieron con un calibrador para que fueran de 0.5 mm sobre los dientes.

A los pacientes se les instruyó sobre cepillado y uso de la seda dental y se les citó cada mes para evaluar y controlar la higiene oral, haciendo énfasis en la región anteroinferior.

Todas las radiografías periapicales finales se sometieron a un procedimiento de ampliación fotográfica para realizar una medición más precisa.

Cada radiografía se llevó a una ampliadora marca FUJIMOTO 90M-S y se obtuvo un tamaño de la cuadrícula radiográfica de 1 cm x 1 cm; cada toma radiográfica se llevó a un papel fotográfico (Polycontrast III N, marca Kodak) y a cada una se le dio un tiempo de exposición que varió entre 2:30 y 5 minutos, según la densidad de la radiografía.

Cuando se obtuvieron todas las imágenes ampliadas en el papel fotográfico se procedió a la medición del septum interdental, para lo cual se empleó una plantilla de acetato con cuadrículas de 1 cm x 1 cm.

La plantilla se codificó a manera de plano cartesiano, nombrando las líneas verticales (eje Y) con números (-1,0,1) y las horizontales (eje X) con letras mayúsculas (A,B,C). Con esta disposición se colocó la plantilla sobre las tomas fotográficas de cada paciente, localizando en el eje Y la línea 0 en todo el centro de la línea media interdental y en el eje X la línea A sobre dos puntos de referencia que se pudieran ver en las dos tomas (inicial y final). La localización de la plantilla fue la misma para las dos tomas de cada paciente y se seleccionó el septum interdental central para la medición porque allí los rayos llegan mas perpendicularmente.

Como las crestas de la primera y de la segunda toma se hallan en la misma coordenada, se realizó una comparación de medidas en la altura y en el ancho del septum con la ayuda de una regla milimetrada en la respectiva coordenada.

Para analizar los resultados estadísticamente se utilizó la prueba t-student para observaciones pareadas.

RESULTADOS

En total se obtuvieron resultados de nueve pacientes (uno se ausentó). Se analizaron dos variables:

- Cambio en la altura del septum interdental.
- Cambio en el ancho del septum interdental.

En la tabla No.1 se aprecian los resultados experimentales referentes a la altura del septum interdental, se obtuvo un cambio promedio (d) de 0.289 mm y una desviación standard (s) de 0.257 mm. Por lo tanto el estadístico de decisión (t) fue de 3.371, lo cual significa el rechazo de la hipótesis nula en favor de la altura, en un nivel de significación de 0.005 que resulta altamente significativo ($t = 0.005 = 3.371$).

La gráfica No.1 muestra los cambios en la altura de la cresta ósea, observándose que el cambio ocurrió en el paciente No.6 y no hubo cambio en los pacientes No.7, 8 y 9.

TABLA No.1
ALTURA DEL SEPTUM INTERDENTAL

PACIENTE	ANTES (mm)	DESPUES (mm)	DIFERENCIA (mm)
1	0.7	0.2	0.5
2	0.9	0.4	0.5
3	1.0	0.9	0.1
4	1.2	0.7	0.5
5	1.3	0.9	0.4
6	1.0	0.4	0.6
7	0.3	0.3	0.0
8	0.3	0.3	0.0
9	0.3	0.3	0.0

d = 0.289	t = 3.371
s = 0.257	t = 0.005 = 3.355

En la tabla No.2 se presentan los resultados experimentales referentes al ancho del septum interdental. Evidentemente no hubo cambios en dicha variable puesto que solo en un paciente ocurrió una disminución de 0.15 mm.

La gráfica No.2 muestra los cambios en el ancho de la cresta, observándose que solo el paciente No.2 presentó un cambio de 0.15 mm.

Las ecuaciones referentes a las hipótesis fueron:

- Hipótesis nula: $M = O$ (rechazada)
- Hipótesis alternativa: $M > O$ (comprobada)

TABLA No.2
ANCHO DEL SEPTUM INTERDENTAL

PACIENTE	ANTES (mm)	DESPUES (mm)	DIFERENCIA (mm)
1	0.80	0.80	0.00
2	0.85	0.70	0.15
3	0.50	0.50	0.00
4	0.80	0.80	0.00
5	1.70	1.70	0.00
6	0.60	0.60	0.00
7	1.10	1.10	0.00
8	0.90	0.90	0.00
9	1.0	1.0	0.00

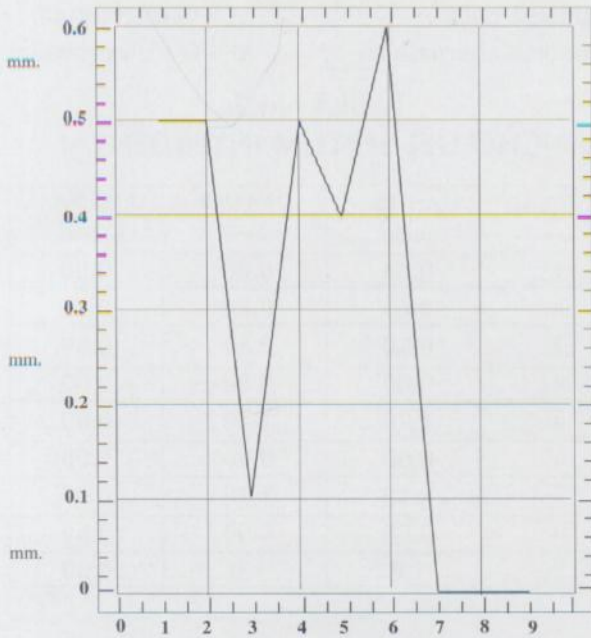
DISCUSION

Los hallazgos de este estudio muestran los cambios sufridos por el septum interdental, solo a nivel de la altura de la cresta, ya que no hubo cambios significativos en el ancho del septum en los nueve pacientes.

Sin embargo, y aunque se encontraron pocos cambios, el procedimiento de desgastes se debe realizar con precaución ya que al eliminar puntos o áreas de contacto interdental se pueden crear problemas de proximidad radicular debidos a la disminución en el ancho de la cresta (Boese 1980).

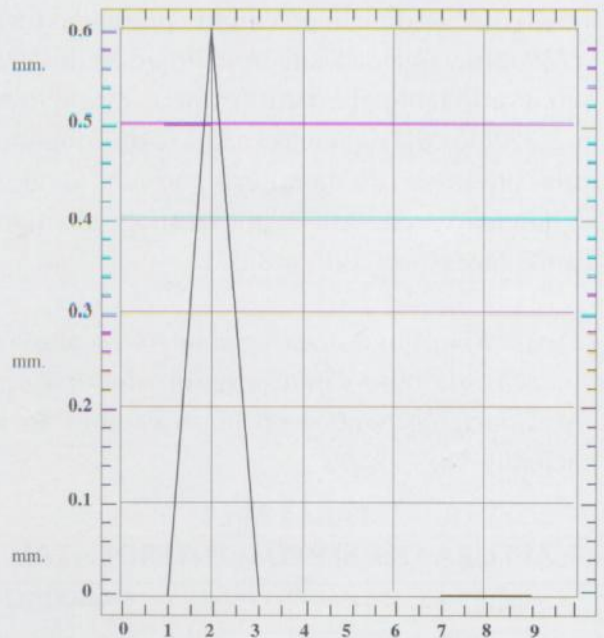
En la presente investigación no se tuvo en cuenta la variable sexo ya que no muestra diferencia en el tamaño y la forma de los incisivos inferiores, aunque en cuanto a apiñamiento se encontró en un estudio que es mayor en mujeres que en hombres en la ciudad de Medellín. (Castellanos y Cerón, 1992).

GRAFICA No. 1
CAMBIO EN LA ALTURA DE LA CRESTA OSEA
EN LOS NUEVE PACIENTES



PACIENTES

GRAFICA No. 2
CAMBIO EN EL ANCHO DE LA CRESTA OSEA
EN LOS NUEVE PACIENTES



PACIENTES



SUPLEDENT
Suplementos Dentales **Itda.**

TODLO RELACIONADO CON ARTICULOS ODONTOLÓGICOS
EXCLUSIVOS EN INSTRUMENTAL MARCA ALRAND U.S.A.

IMPORTAMOS Y DISTRIBUIMOS
LOS PRODUCTOS QUE USTED REQUIERE

PERMITANOS BRINDARLE NUESTROS SERVICIOS
Y SATISFACER PLENAMENTE SUS NECESIDADES DE COMPRA

Carrera 44 No. 49-66 - Oficina 101 - Teléfonos: 251 84 12 - 251 41 04
Fax: 251 27 13 - Apartado 52468
Medellín - Colombia

Con respecto al procedimiento de desgastes realizados por Sheridan (1985), los cuales fueron efectuados con turbina de alta velocidad, el autor concluye que puede ser una alternativa a la extracción y a la expansión, pero no reporta estudios que demuestren cuánto desgaste es necesario para la adecuada protección del diente contra la caries y los daños térmicos y químicos. Por lo tanto esta alternativa es un procedimiento agresivo no solo para el diente sino también para los tejidos de soporte.

Debido a que en el presente estudio se tuvieron en cuenta el espesor de las lijas metálicas, la dimensión de los desgastes, el control de placa y la estandarización de las radiografías y debido, además, a que no existió distorsión fotográfica, ya que no hubo deformaciones físicas ni mecánicas en las radiografías ni en el papel fotográfico y a que la reproducción fotográfica se realizó a escala (1mm a 1cm), el procedimiento de desgaste se puede hacer controladamente y puede ser el tratamiento de elección en casos de apiñamientos leves.

A pesar de que los resultados rechazan la hipótesis nula en favor de la hipótesis alternativa (el procedimiento produjo cambio estadísticamente significativo en cuanto a la variable altura) este es un procedimiento reportado en la literatura y utilizado en ortodoncia como una de las alternativas para aliviar apiñamientos anteroinferiores leves, sobre todo cuando hay exceso de estructura dentaria, determinado por los análisis de Bolton (1962) y de Peck y Peck (1972), (que cuantifican la sustancia dentaria midiendo diámetros mesiodistales y bucolinguales para determinar cuándo un diente o grupo de dientes sobrepasan el tamaño estándar de la tabla).

CONCLUSIONES

De acuerdo con los resultados obtenidos en este estudio se puede concluir que:

- El procedimiento expuesto resulta fácil, controlable y cuantificable para el desgaste interproximal en los incisivos inferiores cuando se presentan casos de apiñamientos leves.

- El análisis radiográfico en las ampliaciones fotográficas mostró mínimos cambios del ancho del septum interdental, indicando así la bondad del procedimiento.

- El análisis radiográfico en las ampliaciones fotográficas mostró cambios significativos estadísticamente de la altura del septum interdental.

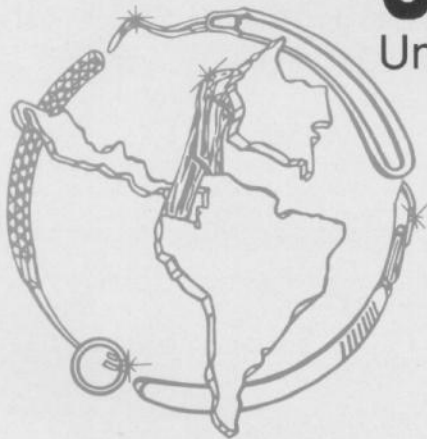- Es un procedimiento de bajo costo que no produce dolor y es poco invasivo, el cual puede ser utilizado bajo conocimiento por el odontólogo general en casos de apiñamientos leves.

BIBLIOGRAFIA

- BOESE, L.R: *Fiberotomy and reproximatin without lower retención: nine years retrospect*, *Angle Orthod.* 50: 88-97, 1980
- BOLTON, W.A: *The clinical application of a tooth-size analysis*, *Am. J. Orthod.* 48: 504, 1962
- CASTELLANOS, L y CERON, A: *Control de la caries dental y su relación con el apiñamiento anteroinferior*. C.E.S. 1991
- FORSBERG, C.M: *Tooth size spacing and crowding in relation to eruption or impaction of third molars*. *Am. J. Orthod.* 94: 57-61, 1988
- FOSTER, T.D., HAMILTON, M.C. and LAVELLE, C.L.B. : *A study of dental arch crowding in four age groups*, *Dental Pract.* 21: 9-12, 1970
- GRABER, T.M. and SWAIM, B. F.: *Orthodontics current principles and techniques*, The C.V. Mosby Company, New York, 1985
- LEROY, A.: *A study of the effects of mesiodistal reduction of mandibular anterior teeth*. *Am. J. Orthod.* 42: 615-624, 1956
- MOOREES, C.F.A. and CHADHA, M.J. *Available space of the incisors during dental development*, *Angle Orthod.* 35: 12-22, 1965
- PECK, H. and PECK, S.: *An index for assessing tooth shape deviations as applied to the mandibular incisors*, *Am. J. Orthod.* 61: 384, 1972
- SHERIDAN, J.: *Air-rotor stripping*, *J. Clin. Orthod.* 19: 43-59, 1985
- SINCLAIR, P., LITTE, R.: *Maturation of untreated normal occlusions*, *Am. J. Orthod.* 114-123, 1983

ULTRADENTAL LTDA.

Un nuevo concepto en organización dental



**INNOVAMOS CON CALIDAD
Y SERVICIO PARA USTED**

IMPORTAMOS Y DISTRIBUIMOS LAS MEJORES MARCAS DEL MERCADO DENTAL:

HU-FRIEDY - HYGENIC - JS DENTAL - SULTAN - FLOW - FOREDOM
DEMETRON - HERRCO - S.S. WHITE - CRESCENT - MONOJECT - 3 M.
MACAN - STERIDENT - LARIO MEDICAL

PERMITANOS SERVIRLE COMO USTED SE LO MERECE

Cra. 70 No. 42-30 Edificio Patía - Local 102 - Tels.: 230 22 63 - 230 23 19
Fax: 260 45 48 Apartado Aéreo: 057545 Medellín - Colombia