

Síndrome de Collet–Sicard como forma de presentación de las fracturas combinadas del atlas y cóndilos occipitales

Isael Olazábal Armas¹, Katia Pereira Jiménez²

¹Especialista de II Grado en Neurocirugía. Servicio de Neurocirugía. Hospital Provincial Pediátrico Eduardo Agramonte Piña. Camagüey, Cuba

²Especialista de I grado en Geriátrica. Servicio de Geriátrica. Hospital Universitario “Manuel Ascunce Domenech”. Camagüey, Cuba

RESUMEN

INTRODUCCIÓN: El síndrome de Collet–Sicard consiste en una afectación unilateral y combinada de los nervios craneales bajos, originado por lesiones en la base craneal.

CASO CLÍNICO: Paciente masculino de 27 años de edad con antecedentes de sufrir accidente del tránsito. A su llegada al hospital refiere dolor cervical alto, voz apagada y dificultad para tragar. Al examen físico se constata la paresia de los nervios craneales bajos. Se realizan radiografías de columna cervical y tomografía axial de región cráneo espinal. Se diagnostica una fractura de los cóndilos occipitales y una fractura tipo II del atlas. Se coloca un halo chaleco. Se consulta al paciente al final del primer mes de tratamiento con alivio del dolor cervical y sin empeoramiento neurológico.

CONCLUSIONES: La afectación de los nervios craneales bajos puede ser la forma clínica de presentación de las lesiones traumáticas de la región cráneo espinal. Su reconocimiento temprano favorece el pronóstico de estos pacientes.

Palabras clave. Cóndilos occipitales. Fractura de Jefferson. Síndrome de Collet–Sicard.

INTRODUCCIÓN

El síndrome de Collet–Sicard consiste en una afectación unilateral y combinada de los nervios craneales bajos (IX, X, XI, XII). Frederic Collet, en 1915 describe por primera vez el síndrome en un soldado herido por metralla de bala en la primera guerra mundial. Posteriormente, Jean A. Sicard realiza nuevas descripciones. Se trata de un síndrome poco frecuente, originado por lesiones de la base craneal que comprometen tanto al agujero yugular como al canal del nervio hipogloso. Las causas son numerosas: tumores (primarios o secundarios), lesiones vasculares, procesos inflamatorios y traumatismos (1,2).

La primera vértebra cervical (C1), conocida como Atlas constituye una parte importante en la zona de transición entre el occipucio y la columna cervical. Es la única vértebra que tiene forma de anillo, lo cual concede un mayor rango de movimientos y flexibilidad en relación a otros niveles de la columna vertebral. Esta flexibilidad unido a los vectores de fuerza durante el traumatismo y que actúan en flexión, extensión, distracción, compresión o

combinadas originan fracturas que por sus características y gravedad se diferencian de las que se presentan a otros niveles del raquis (3).

Clínicamente en la mayoría de los pacientes en los cuales se diagnostica una fractura del atlas los síntomas referidos son: dolor cervical alto, limitación de los movimientos del cuello y contractura de la musculatura para vertebral. Las manifestaciones neurológicas asociadas a la fractura de C1 son poco frecuentes, y cuando se presentan lo hacen mancomunado a fracturas o luxaciones en otros niveles cervicales (4).

Le pertenece a Sir Charles Bell (5) el mérito de describir por primera vez en 1817 una fractura de los cóndilos occipitales (FCO), la cual pudo asistir hasta que el paciente falleció a consecuencia de compresión medular por fragmentos óseos. La prevalencia real en este tipo de enfermedad se desconoce, aunque diferentes autores coinciden en plantear que es más frecuente de lo que se piensa. Con la aparición y desarrollo de los equipos de Tomografía Axial Computarizada (TAC), se ha facilitado el diagnóstico de las lesiones cráneo–espinales de causa traumática, lo que ha mejorado sin duda el pronóstico en estos pacientes (6).

EL objetivo de nuestro trabajo se basa en presentar un caso poco frecuente donde la forma de

Correspondencia: Dr. Isael Olazábal Armas. Hospital Provincial Pediátrico Eduardo Agramonte Piña. Camagüey, Cuba. Correo electrónico: isael0612@yahoo.es

presentación clínica de fracturas combinadas del atlas y cóndilos occipitales fue como un síndrome de Collet–Sicard.

CASO CLÍNICO

Paciente masculino de 27 años de edad con antecedentes de sufrir accidente del tránsito al volcarse el automóvil en que viajaba. A su llegada a la consulta de Neurocirugía, un mes posterior al accidente refiere dolor cervical alto, limitación de los movimientos del cuello, voz apagada y dificultad para tragar.

Al examen físico se constata espasmo de la musculatura cervical, paresia del velo del paladar derecho y cuerda vocal del mismo lado, reflejo nauseoso disminuido, paresia y desviación de la lengua a la derecha (**Figura 1A**). También se pudo encontrar hipotrofia del músculo trapecio, músculo esternocleidomastoideo, y musculatura supra escapular (**Figura 1B**).

Se realizan las radiografías de la columna cervical en vista transoral donde se observa un desplazamiento de las masas laterales del atlas mayor a 7 mm en relación al axis (**Figura 2A**). Se indica una tomografía axial de región cráneo–espinal, donde se aprecia una fractura tipo II del

atlas (**Figura 2B**) y una fractura bilateral de los cóndilos occipitales (**Figura 2C**).

Se diagnostica una fractura bilateral de los cóndilos occipitales, desplazada a la derecha y una fractura tipo II del atlas. Se inmoviliza la columna cervical mediante órtesis externa con halo chaleco y se envía al servicio de fisioterapia para su evaluación y tratamiento. Se consulta al paciente al final del primer mes de tratamiento con alivio del dolor cervical y sin empeoramiento neurológico.

DISCUSIÓN

Las fracturas del atlas representan el 25 % de las lesiones de la unión cráneo espinal, del 3 al 13 % de las fracturas cervicales y el 2 % de todas las lesiones de la columna vertebral. Son los accidentes en vehículos con motor y la inmersión en aguas pocas profundas responsables en el 80 % de los casos. Las fracturas del atlas se pueden presentar de forma aislada (más frecuente), o asociarse a fracturas del axis, subluxaciones, ruptura del ligamento transversario, fracturas vertebrales no contiguas, traumatismo craneal cerrado o fracturas de los cóndilos occipitales (8).

En 1920 Geoffrey Jefferson (9), neurocirujano británico presenta una serie de 42 casos con diagnóstico de fracturas del atlas y donde propone una clasificación en cinco tipos según la parte anatómica de la vértebra donde ocurrió la fractura. Posteriormente en un trabajo publicado por Landells y Van Peteghem (10) y tomando en cuenta la clasificación de Jefferson desarrollan una más sencilla, la cual es seguida por la mayoría de los neurocirujanos:

- Tipo I. Fractura del arco anterior o posterior.
- Tipo II. Fractura del arco anterior y posterior.
- Tipo III. Fractura de masas laterales con o sin fracturas de los arcos.

Desde el punto de vista biomecánico se ha demostrado que una fuerza axial disipada sobre

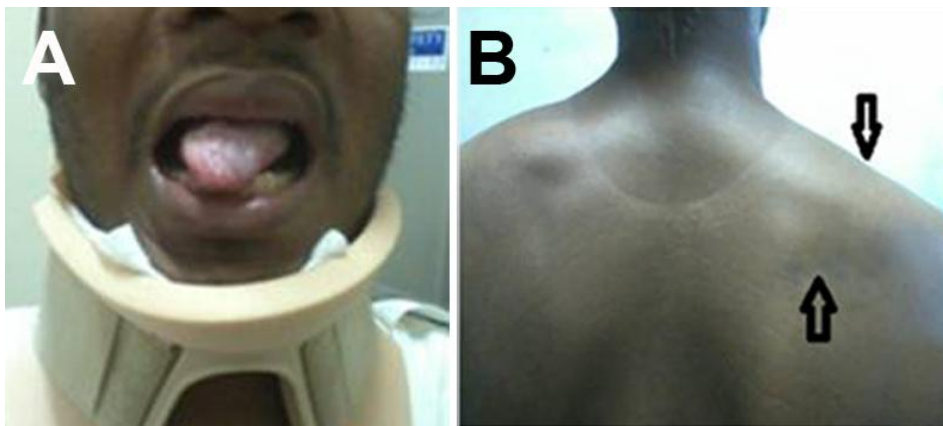


Figura 1. Desviación de la lengua a la derecha por paresia del XII nervio craneal derecho A, zonas de hipotrofia del músculo trapecio y región supra escapular por paresia del XI nervio craneal derecho.

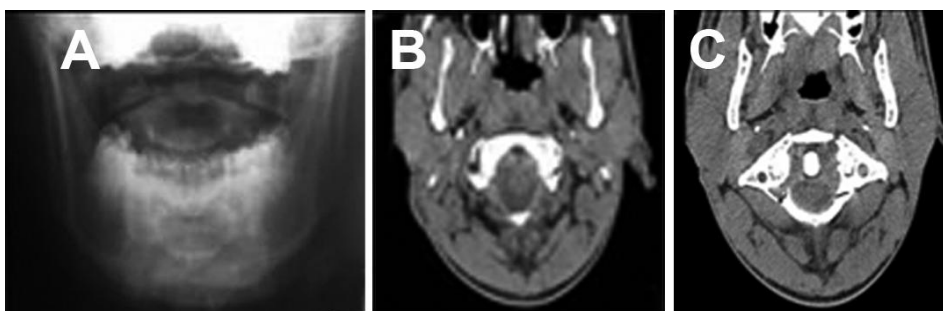


Figura 2. Desplazamiento de las masas laterales del atlas A. Fractura bilateral de cóndilos con desplazamiento del derecho. B. Fractura tipo II del atlas C.

el occipucio se traslada de los cóndilos occipitales a las masas laterales, originando distracción y tensión sobre el anillo de C1. Este exceso de tensión actúa justamente en la unión de los arcos a las masas laterales, pudiendo originar fracturas por estallamiento (clásica fractura de Jefferson), vista en el paciente presentado.

El diagnóstico se puede realizar basado en la cinemática del traumatismo, los elementos clínicos citados y auxiliándose de los estudios de radiografía de columna cervical y TAC. La radiografía transoral muestra desplazamiento de las masas laterales de C1/C2, independientemente del grado de deslizamiento el ligamento transversal puede estar roto o no. En la vista lateral puede observarse un intervalo entre el diente del axis y el tubérculo anterior del atlas mayor de 3 mm en los adultos y de 5 mm en los niños, lo cual es sugestivo de ruptura del ligamento transversal. En la vista lateral en flexión este intervalo aumenta. Los estudios de TAC con cortes finos axiales demuestran el tipo de fractura y permiten medir el desplazamiento de las masas laterales. La Resonancia Magnética (RM) en cortes axiales admite diagnosticar la lesión del ligamento transversal (11).

El tipo de conducta a seguir dependerá de si estas se presentan aisladas o en combinación a otras fracturas cervicales, lo cual puede ocurrir entre el 33 % al 70 % de las ocasiones. Cuando es una fractura aislada del atlas la inmovilización de 8 a 12 semanas con una minerva externo–mandíbulo–occipital o halo chaleco es suficiente. Al término del tratamiento se puede evaluar al paciente con radiografías laterales en flexión y extensión buscando signos de inestabilidad tardía. En tal circunstancia la cirugía estabilizadora C1–C2 o del occipucio a C2 sería la forma de tratamiento de elección (12).

Los cóndilos occipitales se localizan a ambos lados y en la mitad superior del agujero magno, tienen forma oval y se proyectan convexamente hacia abajo y lateralmente. Su eje mayor está dirigido anterior y medialmente. Los cóndilos se articulan con las carillas articulares superiores del atlas. Lateralmente y en su tercio medio se relaciona con el canal del hipogloso, el cual se orienta en sentido postero–anterior y de medial a lateral. Las relaciones anatómicas que se establecen entre los cóndilos y las estructuras vasculares o neurales que lo rodean pueden explicar la variabilidad en la presentación de los síntomas. El tallo cerebral, los nervios craneales bajos, los vasos venosos y arteriales son las estructuras con mayor riesgo (13).

Medialmente a los cóndilos tenemos al agujero magno el cual da paso a la unión bulbo medular, a

los filetes nerviosos del componente espinal del XI nervio craneal y las arterias vertebrales. El agujero yugular, localizado lateral a cada cóndilo contiene a los nervios craneales IX, X, XI y a las venas yugulares. El canal del hipogloso contiene al XII nervio craneal.

Las fracturas de los cóndilos occipitales pueden asociarse a disfunción de los nervios craneales bajos. Dentro de estas la lesión del XII nervio craneal es la más frecuente (14,15). Cuando la fractura se extiende o se desplaza al agujero yugular puede originar un síndrome de Collet–Sicard, el cual puede presentarse de forma aguda o instalarse de forma progresiva, como ocurrió en el caso presentado (16,17). Las FCO pueden mostrarse de forma aislada o asociarse a otras lesiones de la unión cráneo espinal (20 %). El uso de la TAC con ventana ósea es el método de elección para diagnosticar estas fracturas. En 1988, Anderson y Montesano (18), propusieron una clasificación basada en los hallazgos de la TAC y la forma de la fractura. Este esquema de clasificación incorpora el posible mecanismo de la lesión y su potencial para originar inestabilidad.

Una excesiva carga axial es capaz de originar fractura conminuta de los cóndilos, con nada o poco desplazamiento. Estas fracturas se clasifican como tipo I, son potencialmente inestables y por lo general el ligamento alar contralateral puede estar incompetente. De todas maneras si la membrana tectoria y el ligamento apical están intactos se puede preservar la estabilidad. Las fracturas tipo II ocurren como una extensión de una fractura del canal basilar a los cóndilos, por lo general el cóndilo continúa adherido a la base craneal por lo que son fracturas estables. La excesiva carga en rotación o movimiento de inclinación lateral de la cabeza puede originar una avulsión condilar o tipo III, estas fracturas son potencialmente inestables.

Basado en imágenes de RM en 1997 Tuly et al (19), propusieron otra clasificación teniendo en cuenta la estabilidad de la región cráneo espinal:

- Tipo I. Fracturas de los cóndilos sin desplazamiento.
- Tipo II. Fractura de los cóndilos desplazada.

Las fracturas tipo II pueden ser estables o inestables sobre la base de los signos encontrados en las radiografías, TAC o RM. Cuando la fractura es estable y tiene ligamentos intactos se clasifica como tipo II A y se recomienda inmovilización con collarín duro. Cuando existe inestabilidad ósea o ruptura ligamentaria se clasifica como tipo II B y se recomienda el uso de halo chaleco o fijación interna. La respuesta al tratamiento conservador es muy buena en la mayoría de los casos aun cuando

existen manifestaciones neurológicas por compresión del tallo cerebral u otra fractura en vertebras contiguas. En el caso que presentamos existía una fractura tipo II B de Tuly y una tipo I de Anderson y Montesano.

Los autores realizamos una búsqueda en *PubMed* desde 1915 a 2013 de todos los casos publicados que relacionen las fracturas del atlas y cóndilos del occipital al síndrome de Collet–Sicard (Collet–Sicard[All Fields] AND ("fractures, bone"[MeSH Terms])). Encontramos solo cuatro artículos relacionados con el tema presentado, en tres de los mismos se presentó el síndrome asociado a fractura aislada del atlas y en uno a fractura aislada de los cóndilos occipitales (20-23). No encontramos ningún estudio publicado donde el síndrome sea la forma de presentación de fracturas combinadas del atlas y los cóndilos del occipital.

Conflictos de intereses

Los autores declaran no tener ningún conflicto de intereses.

REFERENCIAS BIBLIOGRÁFICAS

- Hsu HP, Chen ST, Chen CJ, Ro LS. A case of Collet–Sicard syndrome associated with traumatic atlas fractures and congenital basilar invagination. *J Neurol Neurosurg Psychiatry*. 2004;75:782–84.
- Hee Chung Kwon, Dae Kyung Cho. Collet–Sicard Syndrome in a Patient with Jefferson Fracture. *Ann Rehabil Med*. 2011;35(6):934–38.
- Steinmetz MP, Mroz TE. Craniovertebral Junction: Biomechanical Considerations. *Neurosurgery*. 2010;63(3):7–12.
- Martin D, Bruner J. Anatomic and Biomechanical Considerations of the Craniovertebral Junction. *Neurosurgery*. 2010;63(3):4–6.
- Bell C. Surgical observations. *Middlesex Hosp J*. 1817;44:69–70.
- Nicholas T, Bizhan A, Sanjay S. Occipital Condyle Fractures. *Neurosurgery*. 2013;72:106–13.
- Curtis J, Bizhan A, Sanjay S. Spinal Cord Injury without Radiographic Abnormality. *Neurosurgery*. 2013;72:227–33.
- Kakarla K, Chang W. Atlas Fractures. *Neurosurgery*. 2010;66(3):60–7.
- Jefferson G. Fractures of the atlas vertebra: report of four cases and a review of those previously recorded. *Br J Surg*. 1920;7:407–22.
- Landells CD, Van Peteghem PK. Fractures of the atlas: classification, treatment and morbidity. *Spine (Phila Pa 1976)*. 1988;13(5):450–2.
- Ryken TC, Aarabi B, Dhall SS, Gelb DE, Hurlbert RJ, Rozzelle CJ, Theodore N, Walters BC, Hadley MN. Management of isolated fractures of the atlas in adults. *Neurosurgery*. 2013 Mar;72 Suppl 2:127–31. doi: 10.1227/NEU.0b013e318276ee2a.
- Ryken TC, Hadley MN, Aarabi B, Dhall SS, Gelb DE, Hurlbert RJ, Rozzelle CJ, Theodore N, Walters BC. Management of acute combination fractures of the atlas and axis in adults. *Neurosurgery*. 2013 Mar;72 Suppl 2:151–8. doi: 10.1227/NEU.0b013e318276ee55.
- Karam R, Traynelis C. Occipital Condyle Fractures. *Neurosurgery*. 2010;66(3):56–9.
- Demisch S, Linder A, Beck R, Zierz S. The forgotten condyle: delayed hypoglossal nerve palsy caused by fracture of the occipital condyle. *Clin Neurol Neurosurg*. 1998;100(1):44–5.
- Muthkumar N. Delayed hypoglossal palsy following condyle fracture—case report. *J Clin Neurosci*. 2002;9(5):580–82.
- Erol FS, Topsakal C, Kaplan M, Yildirim H, Ozveren MF. Collet Sicard syndrome with occipital condyle fracture and epidural hematoma. *Yonsei Med J*. 2009;48(1):120–3.
- Sharma BS, Mahajan RK, Bhatia S, Khosla VK. Collet Sicard syndrome after head injury. *Clin Neurol Neurosurg*. 1994;96(2):197–8.
- Anderson PA, Montesano PX. Morphology and treatment of occipital condyle fractures. *Spine (Phila Pa 1976)*. 1988;13(7):731–6.
- Tuli S, Tator CH, Fehlings MG, Mackay M. Occipital condyle fractures. *Neurosurgery*. 1997;41(2):368–77.
- Kwon HC, Cho DK, Jang YY, Lee SJ, Hyun JK, Kim TU. Collet-sicard syndrome in a patient with jefferson fracture. *Ann Rehabil Med*. 2011 Dec; 35(6):934–8.
- Erol FS, Topsakal C, Kaplan M, Yildirim H, Ozveren MF. Collet-Sicard syndrome associated with occipital condyle fracture and epidural hematoma. *Yonsei Med J*. 2007 Feb 28;48(1):120–3.
- Hsu HP, Chen ST, Chen CJ, Ro LS. A case of Collet-Sicard syndrome associated with traumatic atlas fractures and congenital basilar invagination. *J Neurol Neurosurg Psychiatry*. 2004 May;75(5):782–4.
- Connolly B, Turner C, DeVine J, Gerlinger T. Jefferson fracture resulting in Collet-Sicard syndrome. *Spine (Phila Pa 1976)*. 2000 Feb 1; 25(3):395–8.

Collet–Sicard syndrome as presentation form of atlas and occipital condyles fracture

ABSTRACT

INTRODUCTION: Collet–Sicard syndrome is a combined unilateral involvement and lower cranial nerves, caused by damage in cranial base.

CLINICAL CASE: Male patient, 27 years old with history of suffering a traffic accident. Upon arrival at the hospital he referred high cervical pain, muffled voice and difficult to swallowing. Physical examination detects lower cranial nerve paresis. Radiography, and cervical spine and skull–spinal region CT was performed. The diagnosis was fracture of the occipital condyles and type II fracture of the atlas. After that he was treated with placement of halo vest. The follow up consultation at the end of the first month of treatment showed cervical pain relief without neurological deterioration.

CONCLUSIONS: The lower cranial nerve involvement can be the clinical presentation of traumatic injuries of the skull spinal region. Its early recognition is related with better prognosis of these patients.

Key words. Jefferson fracture. Occipital condyles. Collet– Sicard syndrome.

Recibido: 28.12.2013. **Aceptado:** 10.3.2014.

Cómo citar este artículo (Estilo NLM): Olazábal Armas I, Pereira Jiménez K. Síndrome de Collet–Sicard como forma de presentación de las fracturas combinadas del atlas y cóndilos occipitales. Rev Cubana Neurol Neurocir. [Internet] 2014 [citado día, mes y año];4(2):179–83. Disponible en: <http://www.revneuro.sld.cu/index.php/neu/article/view/199>

© 2014 Sociedad Cubana de Neurología y Neurocirugía – Revista Cubana de Neurología y Neurocirugía

www.sld.cu/sitios/neurocuba – www.revneuro.sld.cu

ISSN 2225–4676

Editores: Dr. P. L. Rodríguez García y Dr.C. A. Varela Hernández