

Reemplazo percutáneo de la válvula aórtica en pacientes con estenosis aórtica grave y riesgo quirúrgico elevado

Percutaneous Aortic Valve Replacement in Patients with Severe Aortic Stenosis and High Surgical Risk

FERNANDO CURA^{MTSAC, 1}, ALFONSINA CANDIELLO¹, HUGO LONDERO^{MTSAC, 2}, FRANCISCO PAOLETTI², MARCELO BETTINOTTI^{MTSAC, 3}, CARLOS SZTEJFMAN^{MTSAC, 3}, ANÍBAL DAMONTE⁴, DANIEL NAVIA^{MTSAC, 1}, RICARDO RONDEROS¹, JORGE A. BELARDI^{MTSAC, 1}

Recibido: 30/06/2010
Aceptado: 27/12/2010

Dirección para separatas:

Dr. Fernando Cura
Servicio de Cardiología Intervencionista y Terapéuticas Endovasculares, ICBA
Blanco Encalada 1543
(1428) Buenos Aires
Tel. 54 (011) 4787-7570
Fax: 54 (011) 4787-7571
e-mail:
facura@icba-cardiovascular.com.ar

RESUMEN

Introducción

La cirugía de reemplazo valvular aórtico es el tratamiento de elección en pacientes con estenosis aórtica. Sin embargo, en una proporción considerable de pacientes, el riesgo quirúrgico y la presencia de algunas comorbilidades, que aumentan este riesgo, impiden la cirugía. El reemplazo percutáneo de la válvula aórtica representa una alternativa a la cirugía valvular convencional para pacientes seleccionados de riesgo elevado.

Objetivo

Comunicar la experiencia inicial de reemplazo percutáneo de la válvula aórtica con prótesis autoexpandible CoreValve® (Medtronic, Minneapolis, MN, USA) en pacientes portadores de estenosis aórtica grave.

Material y métodos

Registro multicéntrico en el que se incluyeron 21 pacientes con estenosis aórtica grave (área $\leq 1 \text{ cm}^2$) sintomática y riesgo quirúrgico elevado sometidos a implante percutáneo en cuatro centros cardiovasculares argentinos de alta complejidad. Para el procedimiento se implementó una estrategia multidisciplinaria que involucró a diversos especialistas: anestesiólogo, cirujano, expertos en imágenes y cardiólogos intervencionistas.

Resultados

La edad media fue de $80,8 \pm 7,1$ años (rango: 63-90), el 57% de sexo masculino, área valvular media de $0,59 \pm 0,25 \text{ cm}^2$ y EuroSCORE de $18,1\% \pm 4\%$. El 73% y el 27% de los pacientes se encontraban en clase funcional III y IV, respectivamente. El éxito del procedimiento fue del 95,2% (20/21), que se tradujo en una reducción pronunciada del gradiente pico transvalvular aórtico ($82 \pm 14 \text{ mm Hg}$ a $12 \pm 3 \text{ mm Hg}$; $p < 0,001$), mientras que el desarrollo posprocedimiento de regurgitación aórtica de grado moderado-grave fue del 14%. El 85,8% de los pacientes evolucionaron a clase funcional I. El requerimiento de marcapasos definitivo fue del 38% (8/21). La mortalidad del procedimiento y a los 30 días fue del 4,7% y del 9,5%, respectivamente; se observó un caso de accidente cerebrovascular isquémico menor con restitución *ad integrum* dentro de la semana. Se detectaron 4 óbitos en el seguimiento alejado (mediana 7 meses), dos de origen cardíaco (mortalidad cardíaca 19%) y otros dos de causa no cardíaca.

Conclusiones

El tratamiento de la estenosis aórtica grave en pacientes de riesgo quirúrgico elevado mediante reemplazo valvular percutáneo con prótesis CoreValve® es una alternativa factible que se asocia con una mejoría funcional notoria. La selección adecuada de pacientes, el perfeccionamiento de la técnica del procedimiento y el desarrollo de nuevos diseños incrementarán su eficacia y seguridad.

REV ARGENT CARDIOL 2011;79:314-321.

Palabras clave > Estenosis de la válvula aórtica - Reemplazo percutáneo de válvula aórtica

Abreviaturas > **CRVAo** Cirugía de reemplazo valvular aórtico | **EAo** Estenosis valvular aórtica

¹ Servicio de Cardiología Intervencionista y Terapéuticas Endovasculares, Imágenes y Cirugía Cardíaca, Instituto Cardiovascular de Buenos Aires, Buenos Aires, Argentina

² Servicio de Hemodinamia, Angiografía e Intervenciones por Cateterismo, Sanatorio Allende. Córdoba, Argentina

³ Servicio de Hemodinamia, Sanatorio Güemes. Buenos Aires, Argentina

⁴ Servicio de Hemodinamia, Instituto Cardiovascular de Rosario. Santa Fe, Argentina

INTRODUCCIÓN

La estenosis valvular aórtica (EAO) es la enfermedad valvular más frecuente en el mundo occidental y está asociada con mal pronóstico con tratamiento médico. (1) La cirugía de reemplazo valvular aórtico (CRVAo) es el tratamiento de elección en estos pacientes, ya que deriva en un alivio efectivo de los síntomas y un aumento de la supervivencia. (2, 3) Sin embargo, existe una proporción considerable de pacientes cuyo riesgo quirúrgico impide la cirugía. (4) A medida que aumenta la edad, la mortalidad se incrementa en forma significativa. (3) Algunas comorbilidades que también incrementan el riesgo quirúrgico son la disfunción ventricular izquierda, la enfermedad coronaria concomitante, la cirugía de revascularización coronaria previa y la enfermedad pulmonar obstructiva crónica. De esta manera, se estima que un tercio de los pacientes con EAO no son sometidos a CRVAo por presentar excesivas comorbilidades. (1, 5) El reemplazo valvular percutáneo es una técnica novedosa que se está incorporando con gran entusiasmo en la práctica clínica, en particular en los pacientes con riesgo quirúrgico elevado. (6)

El objetivo de este estudio es presentar la experiencia inicial de cuatro centros argentinos en el implante percutáneo de la prótesis valvular aórtica autoexpandible CoreValve® (Medtronic, Minneapolis, MN, USA).

MATERIAL Y MÉTODOS

Diseño del estudio y selección de pacientes

Se realizó un registro multicéntrico prospectivo en el que se incluyeron todos los pacientes consecutivos sometidos a reemplazo aórtico percutáneo. Los pacientes fueron seleccionados por un equipo multidisciplinario (cardiólogos clínicos,

intervencionistas, cirujanos cardíacos y expertos en imágenes). Un total de 21 pacientes con EAO grave sintomática de riesgo quirúrgico alto fueron seleccionados para implante valvular percutáneo en cuatro centros cardiovasculares argentinos de alta complejidad. La evaluación de los pacientes se realizó mediante los siguientes estudios: ecocardiograma transtorácico y/o transesofágico (si el estudio transtorácico no era concluyente en la determinación del diámetro del anillo valvular, coronariografía con aortografía y angiografía del territorio iliofemoral y, en algunos casos, tomografía computarizada multicorte con inyección de contraste (Figura 1). El riesgo quirúrgico se calculó mediante el EuroSCORE logístico.

Los criterios de inclusión fueron: pacientes con EAO grave sintomática con criterios ecocardiográficos de gravedad (área $< 1 \text{ cm}^2$, $< 0,6 \text{ cm}^2/\text{m}^2$, velocidad pico $> 4,0 \text{ m/seg}$ o gradiente medio $> 40 \text{ mm Hg}$). El diámetro del anillo aórtico medido por ecocardiograma transtorácico y/o transesofágico debía ser $\geq 20 \text{ mm}$ y $\leq 27 \text{ mm}$ y el diámetro de la aorta ascendente a nivel de la unión sinotubular, $\leq 45 \text{ mm}$ (véase Figura 1).

Los criterios de exclusión fueron los siguientes: válvula bicúspide, presencia de trombos en cavidades izquierdas, fracción de eyección $< 20\%$, arterias iliofemorales con diámetro $< 6 \text{ mm}$ o tortuosidad acentuada que impidiera el avance de los catéteres (Tabla 1). Se definió éxito del procedimiento al implante correcto de la prótesis (evaluado por angiografía y ecocardiograma) en ausencia de mortalidad durante el procedimiento.

Descripción de la prótesis

La prótesis CoreValve® consiste en una bioprótesis de pericardio porcino trivalva que se encuentra suturada en un *stent* autoexpandible de nitinol. La válvula se implanta solamente en forma retrógrada. La porción distal de la prótesis se implanta desde el tracto de salida del ventrículo izquierdo y a nivel del anillo valvular posee una gran fuerza radial, lo que le permite expandirse, excluir valvas calcificadas y evitar su retracción. La porción central está diseñada para evitar la obstrucción de los orígenes coronarios, mientras que la porción proximal se expande hasta afirmarse en la pared de la aorta ascendente, lo que proporciona estabilidad longitudinal

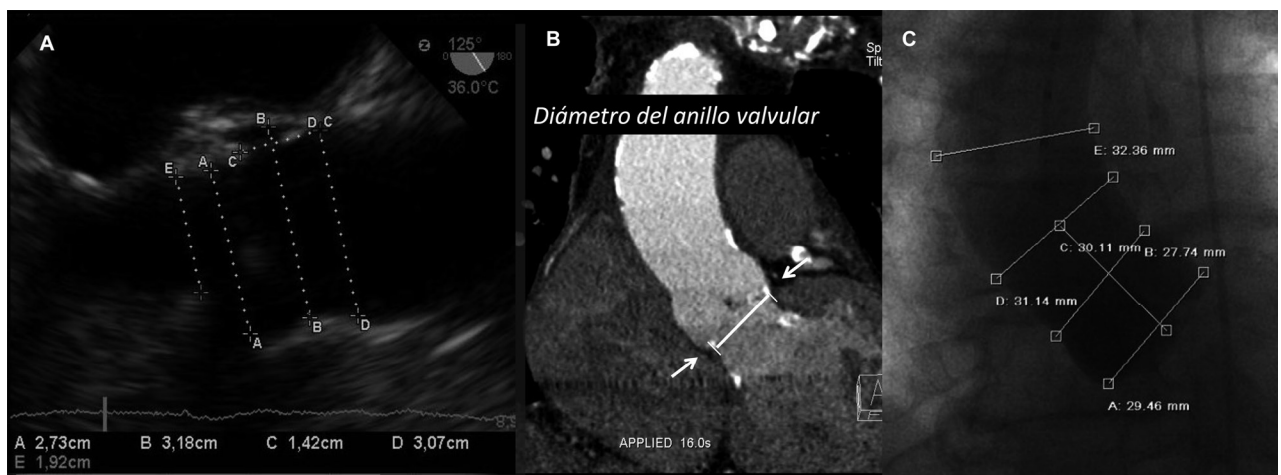


Fig. 1. A. Eco transesofágico, vista longitudinal a 137 grados. Obsérvense las diferentes mediciones realizadas preprocedimiento. A: Anillo aórtico. B: Senos de Valsalva. C: Distancia del seno de Valsalva a la unión sinotubular. D: Unión sinotubular. E: Tracto de salida del ventrículo izquierdo. B. Imagen de tomografía multicorte con contraste. A. Plano axial a nivel de la válvula donde se pueden observar los diámetros máximo y mínimo de la válvula. B. Plano coronal a nivel del anillo aórtico donde se observa su diámetro. C. Distancia entre el anillo y ambos ostia coronarios. C. Aortograma de la aorta ascendente con las mediciones necesarias para evaluar la factibilidad del implante valvular percutáneo..

Tabla 1. Tabla simplificada que detalla criterios de selección anatómicos necesarios en la toma de decisiones del implante de la válvula CoreValve®

Hallazgos diagnósticos	Eco	TC/RMN	Angiografía	Recomendado	No Recomendado
Trombo Ventricular	x			Ausente	Presente
Estenosis Subaórtica	x	x	x	Ausente	Presente
Fracción de Eyección del VI	x		x	≥ 20%	< 20% sin reserva contráctil
Insuficiencia Mitral	x			≤ Grado 2	> Grado 2 de causa orgánica
Diámetro Acceso Vascular		x	x	≥ 6 mm	< 6 mm
Enfermedad Aórtica y Vascular		x	x	Ausente a Moderada	Severa
Hipertrofia del VI	x	x		Normal o moderado 0,6-1,6 cm	Severa ≥ 1,7 cm
Enfermedad Coronaria		x	x	Ausente, Leve o Distal > 70 %	Lesiones proximales > 70 %
Angulación Arco Aórtico		x	x	Arco con gran radio	Ángulo Agudo
Angulación raíz aórtica		x	x	< 30°	30 - 45°
Enfermedad Aórtica y Vascular		x	x	Ausente o Leve	Moderada - Severa
Diámetro del Acceso Vascular		x	x	> 6 mm	Calcificado y Tortuoso < 7 mm

Indicaciones para Dispositivo CoreValve de 26 mm	Eco	TC/RMN	Angiografía	Recomendado	No Recomendado
Diámetro del Anillo	x	x		20-23 mm	< 20 mm o > 23 mm
Diámetro de Aorta Ascendente		x	x	≤ 40 mm	≥ 40 mm
Diámetro en Senos de Valsalva	x	x	x	≥ 27 mm	< 27 mm
Altura de Senos de Valsalva	x	x	x	≥ 15 mm	< 15 mm

Indicaciones para Dispositivo CoreValve de 29 mm	Eco	TC/RMN	Angiografía	Recomendado	No Recomendado
Diámetro del anillo	x	x		24 - 27 mm	< 24 mm o > 27 mm
Diámetro de Aorta Ascendente		x	x	≤ 43 mm	≥ 43 mm
Diámetro en Senos de Valsalva	x	x	x	≥ 29 mm	< 29 mm
Altura de Senos de Valsalva	x	x	x	≥ 15 mm	< 15 mm

junto con una alineación coaxial adecuada. Actualmente, el perfil del sistema de liberación de la prótesis es de 18 Fr. Existen dos tamaños de prótesis de acuerdo con el diámetro del anillo aórtico: de 26 mm para anillos de 20 a 23 mm y de 29 mm para anillos de 23 a 27 mm.

Descripción del procedimiento

El procedimiento se realiza bajo control angiográfico, hemodinámico y ecocardiográfico. Algunos grupos experimentados prescinden de la monitorización ecocardiográfica intraprocedimiento. Nosotros creemos que es de utilidad en la evaluación de diámetros, la monitorización durante el ingreso de los catéteres (posibles desgarros de placas arterioscleróticas de la aorta descendente) y especialmente para el control posimplante inmediato, en el que se evalúan la presencia, el mecanismo y el grado de la insuficiencia aórtica. Se coloca un marcapasos transitorio (de preferencia por vía yugular) que permanece durante 48 horas, ya que existe riesgo de comprometer el sistema de conducción con la consiguiente necesidad de un marcapasos definitivo. El acceso utilizado con más frecuencia es la arteria femoral con la colocación de un introductor de 18 Fr (6 mm). Se puede acceder por disección arterial o por punción arterial con la utilización de un sistema de cierre percutáneo con

sutura. En caso de que el acceso femoral fuera inadecuado se puede considerar el acceso subclavio mediante disección de la arteria o el acceso por la ilíaca primitiva mediante disección extraperitoneal y sutura de un tubo de acceso. Se introduce un catéter *pigtail* por vía femoral o radial para la medición simultánea del gradiente de presiones y para el control angiográfico, colocándolo en el seno no coronario para tenerlo de referencia durante el posicionamiento de la prótesis valvular CoreValve®. Luego de determinar el gradiente transvalvular aórtico se realiza una valvuloplastia con un balón de diámetro similar al del anillo valvular mientras se marcapasea a 180-200 por minuto hasta lograr el descenso de la presión sistémica a < 40 mm Hg. Posteriormente, se avanza la válvula por vía femoral hasta posicionarla a nivel del anillo valvular. Se libera la válvula en forma gradual retrayendo la vaina. Si se presentaran estenosis o insuficiencia valvular significativas, se puede dilatar la válvula protésica con un balón de mayor diámetro.

Medicación antiplaquetaria y antitrombótica

A todos los pacientes se les administraron 100 mg de aspirina antes del procedimiento e indefinidamente después. Además, recibieron dosis de carga de clopidogrel y luego 75 mg por un lapso de al menos 3 meses. Durante el

procedimiento se administró heparina sódica ajustada al peso (80-100 U/kg).

Cuidados luego el procedimiento

Luego del procedimiento, los pacientes permanecieron monitorizados en una unidad coronaria durante por lo menos 72 horas. A los que no presentaban trastornos del ritmo se les retiraba el marcapasos transitorio. Si durante ese período se registraba algún episodio de bloqueo auriculoventricular, se implantaba un marcapasos definitivo. Los criterios para la indicación del marcapasos difirieron entre los centros.

Seguimiento

Todos los pacientes fueron seguidos por 30 días y posteriormente cada 6 meses. La mediana de seguimiento fue de 7 meses (intercuartiles 25-75%, 1-12 meses).

Análisis estadístico

Los datos se expresan como media \pm desviación estándar en el caso de variables continuas y como número (porcentaje) en caso de variables categóricas. Las variables no normales se expresan en medianas e intervalos intercuartiles. La comparación entre gradientes preprocedimiento y posprocedimiento se realizó mediante el método de evaluación *t* de muestras apareadas.

Se realizó un estudio de supervivencia mediante un análisis de Kaplan-Meier. Los datos se analizaron con el programa estadístico SPSS versión 10 (Chicago, IL, USA).

RESULTADOS

Características de la población

Entre marzo de 2009 y octubre de 2010 se incluyeron en el estudio 21 pacientes consecutivos [57% de sexo masculino; edad promedio de 82 años [cuartil 25%, 76 - cuartil 75%, 86)]. Las características basales de la población se detallan en la Tabla 2. Todos los pacientes tenían EAo grave sintomática con gradiente transaórtico ecocardiográfico pico de 82 ± 14 mm Hg (rango: 61-

125) y medio de 47 ± 6 mm Hg (rango: 36-68). El área valvular aórtica media, calculada por ecocardiograma antes del procedimiento, fue de $0,59 \pm 0,25$ cm² y el anillo valvular fue de $23,6 \pm 2,2$ mm (rango 20-26). La media del EuroSCORE logístico fue del $18,1\% \pm 4\%$, 28% con EuroSCORE logístico $\geq 20\%$. El 73% y el 23% de los pacientes se encontraban en clase funcional III y IV, respectivamente.

Datos del procedimiento

En todos los casos, el acceso vascular utilizado fue la arteria femoral. El procedimiento se finalizó con éxito en 20 de 21 casos. En el 41% de los pacientes se implantó una válvula de 26 mm (para anillos de entre 20 y 23 mm) y en el resto, la válvula de 29 mm (para anillos de entre > 23 y 27 mm). En el futuro próximo estarán disponibles válvulas de otros tamaños para poder expandir la indicación a pacientes con anillos más pequeños o más grandes. Se requirió realizar posdilatación de la válvula en 8 casos (38%) con balones de 23 a 30 mm. Luego del implante valvular, el gradiente transaórtico máximo instantáneo medido por ecocardiograma fue de 12 ± 3 mm Hg (Figura 2). Un paciente presentó insuficiencia aórtica residual de grado grave (paciente 10), que no mejoró con posdilatación y 2 pacientes desarrollaron insuficiencia valvular moderada definida ecocardiográficamente. Ninguno de estos pacientes presentó insuficiencia cardíaca clínica. El cierre percutáneo del acceso vascular se realizó con éxito en todos los casos en que se utilizó ($n = 5$), mientras que en el resto se realizó mediante disección quirúrgica de la arteria femoral.

Complicaciones del procedimiento

Durante la valvuloplastia (predilatación), dos pacientes presentaron rotura del anillo aórtico; uno de ellos fa-

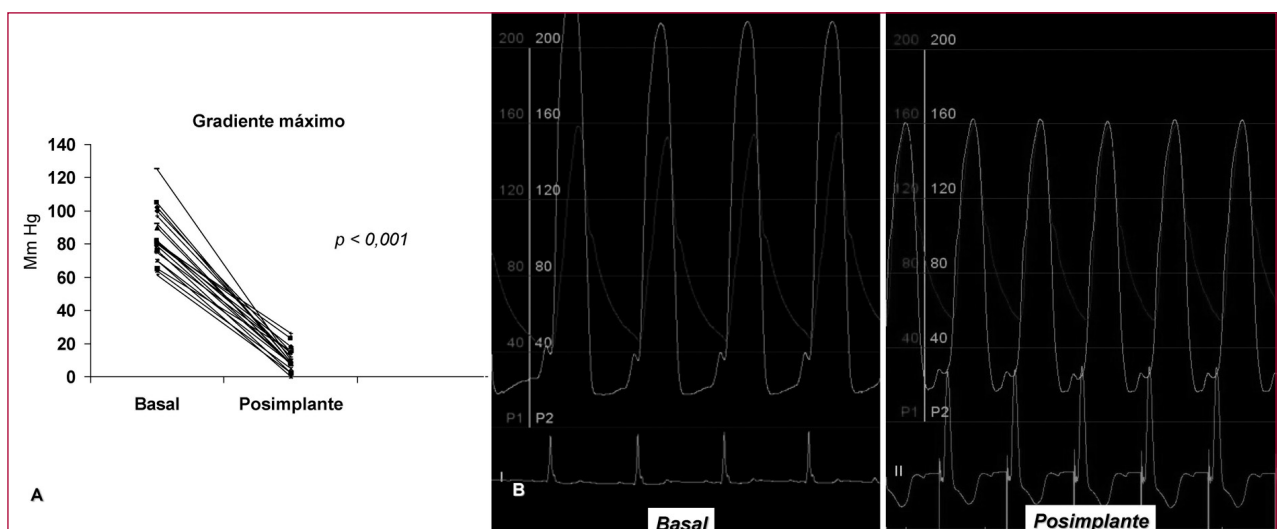


Fig. 2. Izquierda: Gradiente basal y posimplante percutáneo. Derecha: Medición de presiones intraventricular y aórtica en un paciente que demuestra desaparición del gradiente luego del implante.

Tabla 2. Características basales

Paciente	Edad	Sexo	IMC	CF	AVA	Gradiente pico	Gradiente medio	IAo grado	EuroSCORE	Comorbilidades
1	90	F	26	III	0,8	80	52	Leve	14,4	
2	89	F	21	III	0,23	81	43	Moderada	25,3	Cáncer de mama, Linfoma
3	82	F	27	IV	0,8	82	40	Leve	13	Enfermedad coronaria
4	63	M	26	III	0,5	65	47	Leve	10	CRM
5	79	F	26	III	0,59	70	40	Leve	22,15	ATC previa, EPOC
6	90	M	31	III	0,69	102	57	No	9,6	ATC previa, FA
7	88	M	28	III	0,63	97	66	Moderada	13	Enfermedad coronaria
8	72	M	30	III	0,6	70	41	Leve	19,8	EPOC, IRC, Tx hepático
9	82	F	25	III	0,7	63	41	Leve	14,8	EPOC
10	80	M	29	IV	0,6	100	58	Leve	13,6	Riñón único
11	74	M	25	III	0,5	105	59	No	18	ACV, Enfermedad coronaria, IAM
12	69	M	26	III	0,7	90	50	No	20	Valvuloplastia aórtica previa
13	80	F	29	III	0,6	76	41	Leve	22,1	Cáncer pulmonar
14	85	F	25	III	0,63	64	38	Moderado	46,8	Reemplazo valvular aórtico previo
15	83	M	24	IV	0,46	79	47	Leve	6,6	Leucemia mieloide crónica
16	76	M	39	III	0,6	80	50	No	15	EPOC
17	84	M	24	IV	0,75	61	38	Leve	19	Tumor renal
18	76	M	30	III	0,7	125	78	No	11,4	CRM, Reemplazo valvular aórtico
19	83	F	24	IV	0,4	85	45	No	22,3	FA, Enfermedad coronaria
20	86	M	25	IV	0,52	71	40	Leve	19,7	FA, Enfermedad coronaria
21	86	F	25	III	0,75	100	77	Leve	11,3	--
Media	80,8 ±		26,3 ±		0,59 ±	82 ±	47 ±		18,1 ±	
	7,1		5,3		0,25	14	6		4	

IMC: Índice de masa corporal. CF: Clase funcional. AVA: Área valvular aórtica. Gr: Gradiente. IAo: Insuficiencia aórtica. EC: Enfermedad coronaria. ATC: Angioplastia transluminal coronaria. CRM: Cirugía de revascularización miocárdica. EPOC: Enfermedad pulmonar obstructiva crónica. FA: Fibrilación auricular. IRC: Insuficiencia renal crónica. Tx: Trasplante. ACV: Accidente cerebrovascular. IAM: Infarto agudo de miocardio.

lleción en la sala de hemodinamia debido a hemorragia masiva y otro paciente fue estabilizado con el implante valvular y pericardiocentesis (paciente 3). En ambos pacientes se utilizó un balón de predilatación del mismo diámetro que el del anillo valvular. En la actualidad se están utilizando balones de diámetro menor que el del anillo valvular. El paciente 3, a pesar de un buen resultado valvular, presentó mala evolución intrahospitalaria y falleció el día 30 por falla multiorgánica asociada con tromboembolia pulmonar. Otro paciente requirió la colocación de una segunda prótesis debido a un implante alto de la primera (paciente 10), con buen resultado valvular final pero asociado con accidente cerebrovascular isquémico de grado menor con restitución *ad integrum* dentro de la semana. Debido a la presencia de bloqueo AV de grados variables, fue necesario implantar un marcapasos definitivo en 8 de 21 pacientes (38%). No se observaron conversiones a reemplazo valvular aórtico quirúrgico. La mortalidad durante el procedimiento fue del 4,7% (1/21), mientras que a los 30 días fue del 9,5% (2/21). La hospitalización

media fue de 10,3 días. Los procedimientos fueron realizados por un equipo multidisciplinario conformado por cardiólogos intervencionistas, expertos en imágenes, anestesiólogos y cirujanos cardiovasculares. Durante esta fase de iniciación, todos los procedimientos se llevaron a cabo con la colaboración de un médico instructor con elevada experiencia en reemplazo valvular aórtico percutáneo. No se observó una relación entre la tasa de complicaciones y el volumen de pacientes intervenidos en cada centro.

Seguimiento

Luego del primer mes de seguimiento fallecieron 4 pacientes, dos de causa cardiológica y dos de causa no cardiológica. El paciente 8 presentó una mejoría sintomática significativa luego del implante para luego decaer su clase funcional a los 30 días del implante y se le diagnosticó endocarditis mitral (subaguda). Este paciente poseía insuficiencia mitral nativa de grado moderado que no se modificó con el procedimiento y falleció por insuficiencia

cardíaca a los 60 días del implante. La supervivencia total estimada al seguimiento por el método de Kaplan-Meier fue del 77,8% (Figura 3), mientras que el 85,8% de los pacientes vivos evolucionaron a clase funcional I.

DISCUSIÓN

La EAo grave es la enfermedad valvular adquirida más frecuente y su prevalencia aumenta significativamente con la edad y alcanza una tasa de aproximada del 5% en mayores de 75 años. (7) En los últimos años se describieron varias opciones terapéuticas para el tratamiento de la EAo grave (CRVAo con válvulas mecánicas, biológicas con o sin *stent*, homoinjertos aórticos, operación de Ross). (9,-11) La CRVAo representa el tratamiento estándar, que proporciona un gran alivio de la sintomatología cardiovascular y un aumento en la sobrevida. Sin embargo, el riesgo quirúrgico, en especial en pacientes de edad avanzada o en presencia de comorbilidades, invalida la tentativa quirúrgica. En el contexto de inestabilidad hemodinámica o de riesgo quirúrgico alto, la valvuloplastia representa una opción terapéutica válida, pero de carácter meramente paliativo, ya que con gran frecuencia se asocia con recurrencia de los síntomas. (12) El reciente advenimiento del implante valvular percutáneo ha permitido ofrecer un tratamiento duradero y eficaz a pacientes en los cuales la CRVAo no constituye una opción viable. (13, 14) Inicialmente muy complejo, el implante percutáneo se ha convertido en un procedimiento mucho más simple, producto del rápido avance tecnológico y de la curva de aprendizaje del procedimiento. Una selección adecuada de los casos es primordial para el éxito del procedimiento: se determina la factibilidad del abordaje femoral (diámetro de arterias femoral e ilíacas > 6 mm sin tortuosidad excesiva) y que cumplan con los criterios anatómicos aórticos para su compatibilidad con

las válvulas percutáneas disponibles (dimensiones del anillo aórtico 20/27 mm, aorta ascendente < 45 mm y altura del seno de Valsalva > 10 mm, angulación entre la aorta y el tracto de salida del ventrículo izquierdo y calcificación del aparato valvular). Con los dispositivos actuales, el resultado hemodinámico es excelente, que deriva en una mejoría funcional notable. (15) En nuestra experiencia, el implante de la válvula aórtica percutánea CoreValve® en pacientes con EAo grave resultó exitoso en la mayoría de los casos, con una sustancial mejoría funcional y una sobrevida razonable a los 30 días de seguimiento. Nuestros resultados reproducen los datos publicados previamente, en los que se demuestra que el implante de dicha válvula es factible y eficaz, con una mortalidad aceptable teniendo en cuenta el elevado riesgo quirúrgico.

La necesidad de implante de un marcapasos definitivo tras los procedimientos es frecuente (38% en nuestra serie), hecho que concuerda con la tasa comunicada por Grube y colaboradores (33,3%). (13) Estos porcentajes son superiores a los publicados en series de implante percutáneo de la prótesis Edwards-Sapiens® (Edwards Lifesciences Inc, Irving, CA, USA) y de otras series quirúrgicas, que rondan en el 6-6,5%. (16-18) El sitio de implante de la válvula CoreValve® desde el tracto de salida del ventrículo izquierdo es inferior al de la válvula Edwards-Sapiens®, mecanismo potencialmente responsable del desarrollo de alteraciones en el sistema de conducción, en especial en pacientes con bloqueo de rama previo. Sin embargo, también es factible que la tasa elevada de implantes de marcapasos pueda deberse a un umbral bajo para su indicación (implante profiláctico), debido al actual desconocimiento de su evolución clínica.

El desarrollo de lesiones vasculares representa una limitación del abordaje retrógrado. Para evitarlas es necesaria una determinación cuidadosa del diámetro de los vasos (ilíaco y femorales), así como de la presencia de calcificación, tortuosidad o lesiones preexistentes. En los casos en los que no sea factible el acceso femoral, se deben considerar otros accesos como el subclavio o el implante apical. (19, 20) Afortunadamente, en todos los casos fue viable el abordaje retrógrado por vía femoral y no observamos complicaciones vasculares. Es probable que esto último se deba en parte a que el implante se realiza a través de un introductor de 18 Fr, (21) en tanto que la Edwards-Sapiens® requiere actualmente introductores de 22 Fr (la de 23 mm) y de 24 Fr (la de 26 mm).

En concordancia con comunicaciones recientes, fue frecuente el desarrollo de regurgitación paraprotésica al final del procedimiento, pero sólo un caso resultó de carácter grave. A pesar su elevada incidencia, estudios ecocardiográficos a mediano plazo han demostrado estabilidad de este tipo de fuga, integridad de la prótesis, regresión de la masa ventricular izquierda y mejoría de la función ventricular.

En dos pacientes hemos observado la rotura del anillo valvular aórtico en el momento de la predilatación,

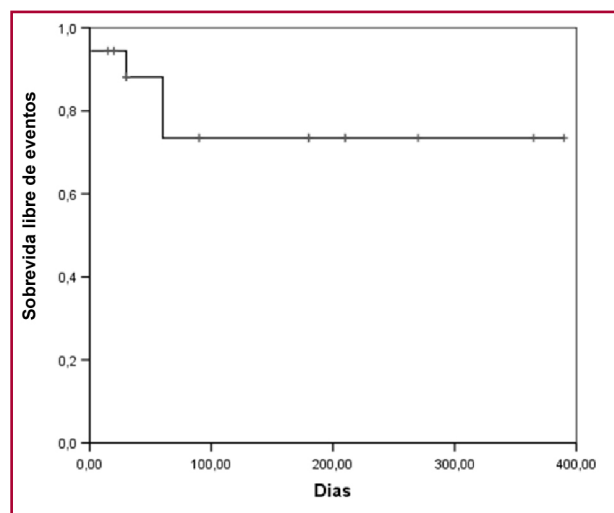


Fig. 3. Curva de sobrevida de Kaplan-Meier.

ambos casos con evolución tórpida. Consideramos importante evitar la sobredimensión del balón para realizar la predilatación de la válvula y utilizar un balón de menor tamaño que el del anillo en pacientes con calcificación excesiva. Cabe destacar que el implante percutáneo conlleva una curva de aprendizaje considerable para cada una de sus técnicas (transfemoral, transapical, transsubclavia, entre otras) y cada tipo de dispositivo (CoreValve® o Edwards-Sapiens®); para ello es crucial la colaboración entre cardiólogos, cirujanos y expertos en imágenes para una difusión óptima del conocimiento médico y las habilidades necesarias. Es probable que la ocurrencia de complicaciones durante el procedimiento (rotura del anillo, mal posicionamiento de la válvula, taponamiento cardíaco, fuga paraprotésica de grado grave, implante de marcapasos definitivo, entre otras) disminuya con la curva de aprendizaje del procedimiento y con el desarrollo de nuevos dispositivos.

Limitaciones

En este registro prospectivo multicéntrico analizamos los resultados de una pequeña cohorte de pacientes tratados de forma percutánea con una válvula aórtica CoreValve® con un período de seguimiento corto (mediana de seguimiento: 7 meses), sin un grupo control (CRVAo o implante percutáneo de otro tipo de prótesis valvular). Es razonable mencionar que para definir la eficacia de la prótesis son necesarios estudios de mayor calibre y con un seguimiento más prolongado.

CONCLUSIONES

El implante de la válvula aórtica percutánea CoreValve® en pacientes con EAo grave de riesgo quirúrgico alto representa una opción terapéutica factible y eficaz para pacientes seleccionados.

La selección adecuada de pacientes, el perfeccionamiento de la técnica del procedimiento y el desarrollo de nuevos diseños incrementarán su eficacia y seguridad.

SUMMARY

Percutaneous Aortic Valve Replacement in Patients with Severe Aortic Stenosis and High Surgical Risk

Background

Aortic valve replacement is the treatment of choice in patients with aortic stenosis. However, a significant number of patients are not candidates for surgery due to high surgical risk and to the presence of comorbidities. Percutaneous aortic valve replacement represents an alternative option to conventional aortic valve surgery for selected high risk patients.

Objective

To inform about the initial experience with percutaneous aortic valve replacement with a self-expanding CoreValve® aortic valve prosthesis (Medtronic, Minneapolis, MN, USA).

Material and Methods

We conducted a multicenter registry including 21 patients with severe symptomatic aortic stenosis (aortic valve area \leq 1

cm²) and high surgical risk undergoing percutaneous aortic valve replacement in four high complexity cardiovascular centers. A multidisciplinary strategy was used involving several specialists: anesthesiologist, surgeon, diagnostic images specialists and interventional cardiologists.

Results

Mean age was 80.8 ± 7.1 years (range: 63-90); 57% were men. Mean aortic valve area was 0.59 ± 0.25 cm² and mean EuroSCORE was $18.1 \pm 4\%$. The percentages of patients in functional class III and IV were 73% and 27%, respectively. The procedure was successful in 95.2% (20/21) of patients, with a pronounced reduction in peak transvalvular aortic gradient (from 82 ± 14 mm Hg to 12 ± 3 mm Hg; $p < 0,001$); 14% of patients developed moderate to severe aortic regurgitation after the procedure. 85.5% of patients evolved to FC I. Definite pacemaker implantation was required in 38% (8/21). Procedure-related mortality was 4.7% and mortality after 30 days was 9.5%. One patient developed a minor stroke with complete recovery within a week. Four patients died in the long-term follow-up (median 7 months): 2 due to cardiac causes (cardiac mortality 19%) and 2 due to non-cardiac causes.

Conclusions

Percutaneous aortic valve replacement with CoreValve® aortic valve prosthesis is a feasible option for patients with high surgical risk that is associated with significant clinical improvement. The adequate selection of patients, improvement of the surgical technique and the development of new designs will increase the efficacy and safeness of the procedure.

Key words > Aortic Valve Stenosis - Percutaneous Aortic Valve Replacement

BIBLIOGRAFÍA

- Iung B, Baron G, Butchart EG, Delahaye F, Gohlke-Bärwolf C, Levang OW, et al. A prospective survey of patients with valvular heart disease in Europe: The Euro Heart Survey on Valvular Heart Disease. *Eur Heart J* 2003;24:1231-43.
- Varadarajan P, Kapoor N, Bansal RC, Pai RG. Clinical profile and natural history of 453 nonsurgically managed patients with severe aortic stenosis. *Ann Thorac Surg* 2006;82:2111-5.
- Varadarajan P, Kapoor N, Bansal RC, Pai RG. Survival in elderly patients with severe aortic stenosis is dramatically improved by aortic valve replacement: Results from a cohort of 277 patients aged > or =80 years. *Eur J Cardiothorac Surg* 2006;30:722-7.
- Brown JM, O'Brien SM, Wu C, Sikora JA, Griffith BP, Gammie JS. Isolated aortic valve replacement in North America comprising 108,687 patients in 10 years: changes in risks, valve types, and outcomes in the Society of Thoracic Surgeons National Database. *J Thorac Cardiovasc Surg* 2009;137:82-90.
- Iung B, Cachier A, Baron G, Messika-Zeitoun D, Delahaye F, Tornos P, et al. Decision-making in elderly patients with severe aortic stenosis: why are so many denied surgery? *Eur Heart J* 2005;26:2714-20.
- Cribier A, Eltchaninoff H, Bash A, Borenstein N, Tron C, Bauer F, et al. Percutaneous transcatheter implantation of an aortic valve prosthesis for calcific aortic stenosis: first human case description. *Circulation* 2002;106:3006-8.
- Lindroos M, Kupari M, Heikkilä J, Tilvis R. Prevalence of aortic valve abnormalities in the elderly: an echocardiographic study of a random population sample. *J Am Coll Cardiol* 1993;21:1220-5.
- Población de la Ciudad de Buenos Aires año 2008 (Fuente Indec). Dirección de Estadísticas e Información de Salud. 2009.
- Hudorovic N. Aortic valve surgery: what is the future? *Int J Surg* 2008;6:169-174.
- Luciani GB, Santini F, Mazzucco A. Autografts, homografts, and xenografts: overview on stentless aortic valve surgery. *J Cardiovasc Med (Hagerstown)* 2007;8:91-6.

11. Ross DN. Evolution of the homograft valve. *Ann Thorac Surg* 1995;59:565-7.
12. Smedira NG, Ports TA, Merrick SH, Rankin JS. Balloon aortic valvuloplasty as a bridge to aortic valve replacement in critically ill patients. *Ann Thorac Surg* 1993;55:914-6.
13. Grube E, Schuler G, Buellesfeld L, Gerckens U, Linke A, Wenaweser P, et al. Percutaneous aortic valve replacement for severe aortic stenosis in high-risk patients using the second- and current third-generation self-expanding CoreValve prosthesis: device success and 30-day clinical outcome. *J Am Coll Cardiol* 2007;50:69-76.
14. Webb JG, Chandavimol M, Thompson CR, Ricci DR, Carere RG, Munt BI, et al. Percutaneous aortic valve implantation retrograde from the femoral artery. *Circulation* 2006;113:842-50.
15. Piazza N, Grube E, Gerckens U, den Heijer P, Linke A, Luha O, et al. Procedural and 30-day outcomes following transcatheter aortic valve implantation using the third generation (18 Fr) corevalve revalving system: results from the multicentre, expanded evaluation registry 1-year following CE mark approval. *EuroIntervention* 2008;4:242-9.
16. Dawkins S, Hobson AR, Kalra PR, Tang AT, Monro JL, Dawkins KD. Permanent pacemaker implantation after isolated aortic valve replacement: incidence, indications, and predictors. *Ann Thorac Surg* 2008;85:108-12.
17. Koplan BA, Stevenson WG, Epstein LM, Aranki SF, Maisel WH. Development and validation of a simple risk score to predict the need for permanent pacing after cardiac valve surgery. *J Am Coll Cardiol* 2003;41:795-801.
18. Sinhal A, Altwegg L, Pasupati S, Humphries KH, Allard M, Martin P, et al. Atrioventricular block after transcatheter balloon expandable aortic valve implantation. *JACC Cardiovasc Interv* 2008;1:305-9.
19. Fraccaro C, Napodano M, Tarantini G, Gasparetto V, Gerosa G, Bianco R, Bet al. Expanding the eligibility for transcatheter aortic valve implantation the trans-subclavian retrograde approach using: the III generation CoreValve revalving system. *JACC Cardiovasc Interv* 2009;2:828-33.
20. Lichtenstein SV, Cheung A, Ye J, Thompson CR, Carere RG, Pasupati S, et al. Transapical transcatheter aortic valve implantation in humans: initial clinical experience. *Circulation* 2006;114:591-6.
21. Van Mieghem NM, Nuis RJ, Piazza N, Apostolos T, Ligthart J, Schultz C, et al. Vascular complications with transcatheter aortic valve implantation using the 18 Fr Medtronic CoreValve System: the Rotterdam experience. *EuroIntervention* 2010;5:673-9.

Reconocimiento

Los autores le agradecen al Dr. Mariano Albertal por su contribución en el análisis estadístico y en la elaboración del manuscrito.

FE DE ERRATAS

En el editorial publicado en *Rev Argent Cardiol* 2011;79:103-5 no debió incluirse el listado de los nombres comerciales de las drogas a las que se hace referencia.