

Diagnóstico y tratamiento quirúrgico del origen anómalo de las arterias coronarias

Diagnosis and Surgical Treatment of the Anomalous Origin of the Coronary Arteries

RICARDO LEVIN^{MTSAC, 1}, MARCELA DEGRANGE^{MTSAC, 1}, FACUNDO LEZANA[†], MARCOS SOBRE, FLAVIO SALVAGGIO[†], NORBERTO BLANCO², ALEJANDRO BOTBOL², JORGE BALAGUER², RAFAEL PORCILE^{MTSAC, 1}

Recibido: 06/07/2010
Aceptado: 14/10/2010

Dirección para separatas:
Dr. Ricardo Levin
Migueletes 1203 - 2º 16
CABA
e-mail: rlevin@gmail.com

RESUMEN

Introducción

El origen anómalo de las arterias coronarias representa una entidad poco frecuente, cuya mayor importancia radica en que se trata de una causa potencialmente prevenible de muerte súbita. Si bien existen controversias respecto de la indicación de tratamiento en general y de cirugía (u otro método de revascularización) en particular, el desarrollo observado en técnicas diagnósticas no invasivas permite un diagnóstico más frecuente y apropiado, lo que nos enfrenta en forma creciente con este tipo de pacientes.

Objetivo

Analizar una población de pacientes portadores de origen anómalo coronario a través de la evaluación de la metodología diagnóstica y el tratamiento quirúrgico.

Material y métodos

Se evaluaron retrospectivamente pacientes intervenidos entre 2004 y 2010. Se consideraron las características clínicas, la sintomatología, los métodos complementarios, la indicación quirúrgica y las técnicas empleadas.

Resultados

Se estudiaron 23 pacientes (17 hombres y 6 mujeres) de entre 18 y 32 años por sintomatología ante esfuerzos, angina en 12 pacientes (52,2%), dolor torácico en 4 casos (17,4%), síncope en 4 (17,4%) y disnea en 3 pacientes (13%). Los electrocardiogramas fueron normales en todos, mientras que la prueba de esfuerzo resultó positiva en 10 casos (43,5%). En todos los pacientes se efectuó un ecocardiograma, que demostró el origen anómalo en 16 (69,5%) e identificó el trayecto proximal en 12 (52,2%). La angiotomografía coronaria efectuó o confirmó el diagnóstico en los 23 pacientes, lo que permitió caracterizar un trayecto intraarterial en los 21 casos con origen desde el seno contralateral. La técnica quirúrgica consistió en el reimplante coronario en 7 casos, en puente (*bypass*) en 3 y en resección parietal o *unroofing* en 13 casos. No hubo mortalidad posoperatoria.

Conclusiones

La anomalía más frecuente involucró el origen de la coronaria izquierda. El valor diagnóstico de la electrocardiografía fue bajo.

La angiotomografía coronaria resultó diagnóstica en todos los casos, lo que permitió caracterizar el trayecto proximal.

El *unroofing* fue la técnica quirúrgica más empleada.

REV ARGENT CARDIOL 2011;79:125-131.

Palabras clave >

Anomalías cardiovasculares - Tomografía - Cirugía cardíaca

Abreviaturas >

ATCM Angiotomografía coronaria multicorte

OAAC Origen anómalo de las arterias coronarias

CEC Circulación extracorpórea

INTRODUCCIÓN

La importancia del origen anómalo de las arterias coronarias (OAAC) ha evolucionado en las últimas décadas desde una simple curiosidad científica a su consideración presente como una etiología de isquemia y muerte súbita relevante y potencialmente corregible, en especial en poblaciones jóvenes. (1-3)

Si bien existen controversias respecto de la indicación de tratamiento en general y de cirugía (u otro método de revascularización) en particular, el desarrollo observado en técnicas diagnósticas no invasivas, especialmente a través del ecocardiograma y la angiotomografía coronaria multicorte (ATCM), permite un diagnóstico más frecuente y apropiado, lo que nos enfrenta en forma creciente con este tipo de pacientes. (4, 5)

En el presente estudio, en una serie retrospectiva reciente de pacientes portadores de OAAC sometidos a revascularización quirúrgica se analizaron los métodos diagnósticos empleados, las técnicas quirúrgicas utilizadas y los resultados obtenidos.

MATERIAL Y MÉTODOS

Se analizaron en forma retrospectiva pacientes intervenidos quirúrgicamente en forma consecutiva entre enero de 2004 y enero de 2008 en dos instituciones universitarias, identificados en forma común por el hallazgo, con métodos complementarios, del OAAC.

Se revisaron los datos demográficos, los antecedentes clínicos y de evaluación preoperatoria, las patologías asociadas, los resultados de los métodos complementarios, los datos quirúrgicos y los de evolución posoperatoria.

Se definió origen anómalo de una arteria coronaria a la presencia de un *ostium* coronario ubicado en el seno de Valsalva contralateral (origen derecho en el caso de la coronaria izquierda, origen izquierdo en el caso de la coronaria derecha) o en el seno no coronario, a la presencia de un *ostium* coronario único o de una arteria coronaria originada desde la arteria pulmonar (tronco o alguna de sus ramas).

Se revisaron las historias clínicas de los pacientes y se consideraron especialmente la presencia de síntomas y los estudios efectuados, con particular interés en la forma en que se arribó al diagnóstico de OAAC. Los datos clínicos y los estudios realizados fueron evaluados por dos observadores independientes; la decisión terapéutica fue evaluada en función de dichos estudios y de las características de los pacientes, así como los lineamientos propios de los servicios aplicables a pacientes con anomalías del origen coronario consideradas hemodinámicamente significativas, lo que define los casos con presencia de un trayecto interarterial (entre la pulmonar y la aorta) o intramural, con parte de la arteria coronaria cursando por dentro de la pared de la aorta y el origen coronario a partir de la arteria pulmonar.

Criterios de exclusión: se excluyeron del estudio los pacientes menores de 18 años y los que presentaban OAAC asociado con otra causa (miocardiopatías, valvulopatías, coronariopatías asociadas) juzgada como la indicación quirúrgica.

Técnicas quirúrgicas

Se utilizaron tres tipos de procedimientos:

- Puente (*bypass*) coronario convencional con/sin empleo de circulación extracorpórea (CEC).

- Resección parietal o *unroofing*, que implicaba una apertura transversal de la aorta a 2 centímetros por encima de la unión sinotubular, con extensión de esta aortotomía en forma paralela al plano valvular aórtico, lo que permitía una visualización apropiada del origen (*ostium*) coronario. Cuando el vaso anómalo se ubicaba a distancia de la comisura aórtica se procedió a una resección amplia de la pared común con la posterior re aproximación circunferencial del trayecto resecaado con sutura interrumpida (*unroofing* convencional), mientras que en los casos en los que el plano de la comisura se encontraba inmediato al origen coronario se procedió al pasaje de un instrumento fino, generalmente una sonda coronaria, a través del trayecto anómalo con la creación de una neoboca en el seno correcto (*unroofing* modificado, Figura 1 A-C).

- Reimplante coronario: otra opción quirúrgica fue el reimplante directo del *ostium*, con la creación de una neoboca en el seno coronario correcto, con el cierre del orificio anómalo a fin de prevenir la competencia de flujo. En los pacientes con el origen coronario en la arteria pulmonar se utilizó este procedimiento.

Los procedimientos se efectuaron bajo anestesia general, a través de una esternotomía mediana, con uso de CEC con canulación aórtica y bicava y el empleo de solución cardiopléjica anterógrada y retrógrada, excepto en dos pacientes en los que se efectuó un *bypass* sin CEC. Al término de la intervención los pacientes fueron trasladados al área de recuperación cardiovascular.

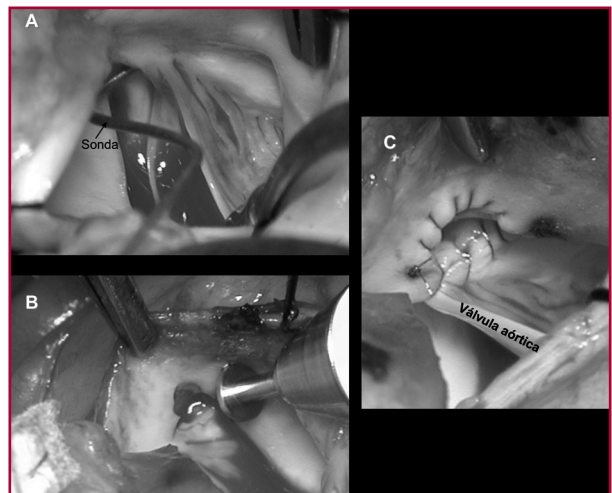
Análisis estadístico

Las diferencias entre los grupos se analizaron con las pruebas de chi cuadrado, exacta de Fisher para variables categóricas y de la *t* de Student para las variables continuas. La relación entre variables discretas se expresa como *odds ratio* (OR) e intervalo de confianza (IC) del 95% de dicho valor. Las variables numéricas se expresan como media \pm desviación estándar. Se consideró significativo un valor de $p < 0,05$.

RESULTADOS

En el período considerado fueron intervenidos quirúrgicamente 4.711 pacientes, de los cuales en 23 el OAAC

Fig. 1. Resección parietal o *unroofing* modificado. En **A** se aprecia la sonda que pasa a través del *ostium* coronario (con forma de hendidura). En **B** se observa la creación de la neoboca con forma redondeada. **C.** El proceso terminado.



fue la causa directa del procedimiento. Se detectaron además otros 5 pacientes con OAAC asociado con otra patología, valvulopatía mitral en 4 casos y valvulopatía aórtica en el restante, entidades que resultaron las indicaciones quirúrgicas.

La población de 23 pacientes intervenida debido al origen anómalo de arterias coronarias comprendió a 17 hombres y 6 mujeres con un rango de edad de entre 18 y 32 años (media 24 ± 6). Un paciente (4,3%) presentaba el antecedente de hipertensión arterial, otro era diabético y 5 eran tabaquistas (21,8%) (Tabla 1).

Todos los pacientes habían sido derivados para estudio debido a la presencia de síntomas de esfuerzo: angina de pecho en 12 (52,2%), dolor torácico no característico en 4 casos (17,4%), síncope en 4 pacientes (17,4%) y disnea en los tres restantes (13%). Ninguno presentaba antecedentes de infarto de miocardio y sus electrocardiogramas de reposo resultaron absolutamente normales.

Se efectuó prueba de esfuerzo máxima en los 23 pacientes, que resultó positiva en 10 (43,5%) casos, en 8 pacientes por infradesnivel del ST y en 2 por arritmia ventricular no sostenida.

En todos los pacientes se efectuó un ecocardiograma (transtorácico y transesofágico [Phillips IE33, Phillips Ultrasound, USA]), que objetivó el origen coronario anómalo en 16 casos (69,5%) y pudo describir el trayecto proximal del vaso aberrante en 12 de ellos (75%, 12/16).

En los 23 pacientes se realizó una ATCM con un escáner (Phillips Medical Systems, Best, the Netherlands) de 16 (en 7 pacientes) o de 64 cortes (en 18 pacientes). Posteriormente, las imágenes se reconstruyeron en forma digital y se evaluaron en una central de trabajo (*work station*) (MXView, Phillips Medical System). Este estudio permitió corroborar el diagnóstico de OAAC: se observaron 2 arterias circunflejas con nacimiento desde la arteria pulmonar (8,7%), 16 arterias coronarias izquierdas emergiendo desde el seno de Valsalva derecho (69,5%) y 5 arterias coronarias derechas originándose anormalmente desde el seno izquierdo (Figura 2). Además, el estudio permitió caracterizar la presencia de un trayecto intraarterial o

intramural en los 21 casos originándose desde el seno contralateral (Figura 3).

En 4 pacientes se solicitó además una coronariografía convencional, la que corroboró la ausencia de otra lesión coronaria.

Procedimiento quirúrgico

En los dos pacientes portadores de arteria circunfleja originada desde la arteria pulmonar se efectuó la transposición del *ostium* desde la arteria pulmonar a la raíz aórtica, con el cierre del *ostium* anormal con pericardio. En los casos de origen anómalo de la coronaria izquierda desde el seno contralateral se efectuaron dos puentes con arteria mamaria izquierda a la descendente anterior (y dos puentes venosos con safena a la arteria circunfleja) con uso de CEC en uno de ellos. Los *ostia* coronarios aberrantes se ligaron con el objetivo de prevenir la competencia de flujo.

Fig. 2. Trayecto intraarterial de la arteria coronaria derecha originada en el seno de Valsalva izquierdo.

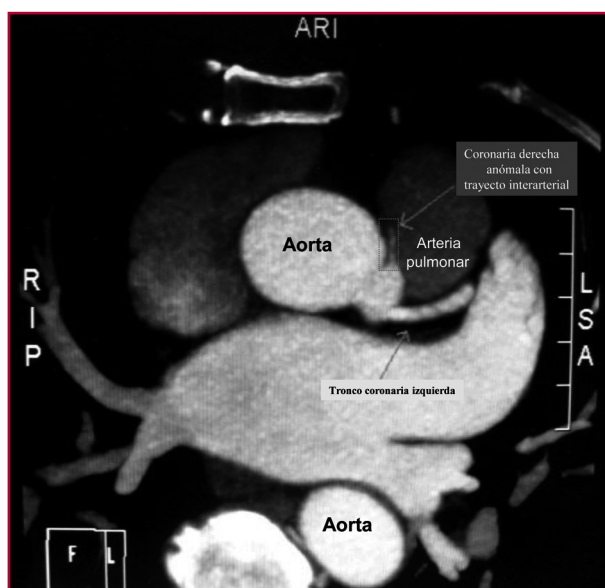


Fig. 3. Proyección del segmento intramural de la coronaria derecha aberrante (vista desde el interior de la aorta).

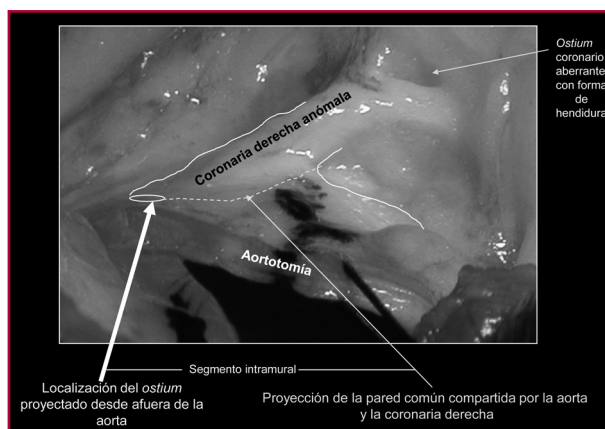


Tabla 1. Características generales de la población (n = 23)

Variables	
Edad, años	24 \pm 6,2
Sexo masculino, n (%)	17 (73,9)
Sintomatología previa al diagnóstico, n (%)	23 (100)
Hipertensión, n (%)	1 (4,3)
Diabetes, n (%)	1 (4,3)
Dislipidemia, n (%)	1 (4,3)
Tabaquismo, n (%)	5 (21,8)
Infarto previo, n (%)	0 (0)

n: Cantidad de pacientes

En 4 pacientes se creó una neoboca mediante el reimplante del vaso en el seno apropiado, mientras que en los 10 restantes se empleó la técnica del *unroofing* convencional con reimplante de la comisura coronaria en 4 de estos casos, con empleo de la variante de esta técnica en los otros 6, sin requerimiento de intervención sobre la comisura.

En los 5 pacientes con origen anómalo de la arteria coronaria derecha se efectuó un puente con mamaria derecha en un caso (sin CEC), reimplante del *ostium* en un paciente y la técnica del *unroofing* en los tres restantes (los dos últimos con la forma modificada).

El tiempo promedio de CEC fue de 121 ± 20 minutos (rango de 70 a 142 min) y el tiempo promedio de clampeo aórtico resultó de 73 ± 11 minutos (rango 51 a 94 min).

No se observó mortalidad posoperatoria. El tiempo promedio de internación hospitalaria fue de $5,6 \pm 1,1$ días (rango 4 a 8 días). El tiempo de estadía en área intensiva fue menor de 48 horas en todos los casos. Dos pacientes desarrollaron cambios del segmento ST asociados con frote, que se interpretaron como pericarditis posoperatoria. Un paciente presentó fibrilación auricular, que fue tratada con magnesio y betabloqueantes. Ningún paciente requirió inotrópicos en el posoperatorio.

En los 23 pacientes se efectuó un ecocardiograma posoperatorio al día 1 y previo al alta, los que mostraron presencia de buen flujo coronario en el nuevo *ostium*, ausencia de insuficiencia aórtica en los que se empleó *unroofing* y función sistólica normal.

DISCUSIÓN

Las anomalías en el origen de las arterias coronarias representan entidades relativamente poco consideradas, cuya principal importancia subyace en el riesgo de desarrollo de isquemia y eventualmente muerte súbita, en especial en poblaciones de individuos jóvenes y deportistas. (6, 7)

En todos los casos de nuestra serie, los pacientes presentaron sintomatología de esfuerzo, lo que llevó a la realización de diversos estudios, si bien no puede dejar de mencionarse que el diagnóstico final de OAAC no era inicialmente conocido ni en muchos casos sospechado, lo que pudo haber influido en el resultado de algunos estudios.

En ese sentido, la presencia de síntomas no resulta la norma en la bibliografía. Eckart y colaboradores refieren la presencia de síntomas prodrómicos en sólo 12 de 39 pacientes (30%) fallecidos súbitamente por anomalías coronarias, mientras que la revisión de Angelini comunica un porcentaje variable de pacientes sintomáticos, de entre el 7% y el 45%. Cuando los síntomas están presentes, lo clásico es su aparición ante esfuerzos y en especial durante la actividad física. (6, 8, 9, 10)

Los hallazgos del electrocardiograma de reposo y aun de la prueba ergométrica pueden resultar nor-

males o inespecíficos; en nuestra serie se observó un electrocardiograma normal en todos los casos y una prueba ergométrica máxima negativa en más de la mitad de una población previamente sintomática ante esfuerzos. (9)

Pueden encontrarse referencias bibliográficas sobre pacientes con estudios electrocardiográficos negativos y el hallazgo posterior de OAAC e incluso, lamentablemente, la ocurrencia de muerte súbita en algunos. Basso y colaboradores, en su serie de 12 pacientes, refieren 9 con electrocardiogramas de reposo normales y todas las ergometrías realizadas (en 6 casos) con resultado negativo. (9, 11)

El ecocardiograma resultó diagnóstico respecto del origen coronario aberrante en el 69,6% de los casos, decreciendo la capacidad de detectar el trayecto proximal del vaso al 52,2%. Su valor diagnóstico exacto es discutido, con resultados variables. Series publicadas a comienzos de la presente década por autores como Juraidini y colaboradores y Frommelt y colaboradores han jerarquizado su valor, mientras que Angelini y Flamm expresan extensamente sus críticas y las limitaciones del método. Estos autores destacan como ejemplos la menor incidencia de OAAC en series ecocardiográficas, como la de Davis y colaboradores (0,1%) en comparación con estudios angiográficos (1,1%), la presencia de falsos negativos ecocardiográficos en pacientes sintomáticos por síncope que fallecen súbitamente poco tiempo después con el hallazgo en la autopsia de un origen coronario aberrante y, además, una relación 1:1 entre el origen anómalo derecho e izquierdo en series ecocardiográficas, que resulta inconsistente con la relación 4:1 observada en estudios con angiografía o necropsia. (12-17)

Si bien el ecocardiograma resulta un método simple, económico, no invasivo (en el caso del ecocardiograma transtorácico) y sin empleo de radiación, es probable que su principal limitación radique en el hecho de que no se emplea habitualmente como evaluación de las arterias coronarias, por lo que el operador debe tener un alto índice de sospecha sobre esta posibilidad diagnóstica. (16)

En todos los casos de nuestra serie, el diagnóstico se efectuó o se corroboró por ATCM, técnica que se considera superior respecto del patrón oro clásico, la coronariografía, la cual ocasionalmente presenta dificultades diagnósticas y una capacidad de detección referida del 50%, además del hecho de tratarse de un procedimiento invasivo. (18, 19)

Un dato destacable es que además de establecer o corroborar el origen anómalo coronario, la ATCM ayudó a interpretar un probable mecanismo de isquemia o muerte súbita al detectar la presencia de un trayecto proximal interarterial (entre la arteria aorta y la arteria pulmonar). En relación con ello, y si bien las clasificaciones resultan diversas, suscribimos al concepto que las divide en hemodinámicamente significativas o mayores, potencialmente asociadas con riesgo de muerte súbita, y en no significativas o menores. En-

tre las primeras se incluyen el origen coronario desde la arteria pulmonar, el origen anómalo desde el seno coronario contralateral con un trayecto interarterial (entre la arteria aorta y la pulmonar) o intraarterial (o intramural) con parte del vaso cursando dentro de la pared de la aorta, mientras que un trayecto retroaórtico, prepulmonar o subpulmonar son ejemplos del segundo tipo. (19-21)

Debe destacarse que la presencia del referido trayecto intraarterial o intramural y la posible compresión dinámica del vaso representa una de varias hipótesis respecto de la génesis de isquemia y muerte súbita en esta población. En la Tabla 2 se refieren los mecanismos propuestos de isquemia. (20)

En las consideraciones sobre esta técnica debe tenerse en cuenta que implica la exposición a radiaciones, cuyas potenciales consecuencias todavía no se han determinado claramente, por lo que requiere una consideración riesgo-beneficio apropiada, además de la necesidad del uso de contraste y el riesgo de nefrotoxicidad. (22, 23)

Otra posibilidad diagnóstica, si bien no fue empleada en nuestra serie, es la angiorresonancia, que presenta una alta sensibilidad y especificidad diagnóstica y puede también detectar el trayecto proximal del vaso aberrante. Como inconvenientes del método pueden citarse la imposibilidad de efectuarla en pacientes con dispositivos como marcapasos o prótesis mecánicas y la dificultad en pacientes con claustrofobia.

Indicación quirúrgica

Más allá de controversias respecto de si es necesario tratar y de cómo hacerlo, la cirugía es la estrategia más utilizada y recomendada en pacientes jóvenes, sintomáticos con un OAAC y un trayecto proximal interarterial o intramural.

Con base en dichos conceptos y el hallazgo de dichas anomalías, todos los pacientes en nuestra serie fueron sometidos a cirugía. (10, 24)

En el caso de arterias coronarias que nacían desde la arteria pulmonar, el objetivo de la intervención fue la resolución de un probable mecanismo de isquemia sobre la arteria circunfleja, la cual, al depender de un sistema de baja presión, presentaba inversión del

flujo en dicho territorio. En ambos casos se efectuó el reimplante. Debe destacarse que esta entidad se comunica en forma extremadamente infrecuente en adultos. (25-27)

En 3 pacientes se efectuó un puente aortocoronario o mamario-coronario con ligadura del *ostium* anormal para prevenir la competencia de flujo, en dos casos sin CEC. Si bien la técnica es ampliamente conocida y universalmente empleada como tratamiento de la enfermedad coronaria arteriosclerótica, persisten dudas y cuestionamientos respecto de la permeabilidad a largo plazo en pacientes jóvenes portadores de esta anomalía. (28)

En 5 pacientes se efectuó el reimplante del *ostium* coronario en el seno apropiado, bajo CEC, procedimiento en algunos casos técnicamente complejo y demandante por las características del *ostium* anómalo con configuración en forma de hendidura (*slit-like*), y el empleo de parche de pericardio autólogo. (29)

En 13 pacientes se realizó la técnica de resección parietal o *unroofing*, en 9 de ellos bajo la forma convencional con una amplia apertura del trayecto aberrante con requerimiento del reimplante de la comisura aórtica correspondiente, mientras que en cuatro casos se empleó la técnica modificada, con una resección limitada. En la Tabla 3 se detallan las diferentes opciones quirúrgicas, con sus ventajas y limitaciones. (30-32)

Tabla 2. Mecanismos propuestos de isquemia

Variables
1. Relacionados con la forma (<i>slit-like</i> - branquia o trinchera) del <i>ostium</i> aberrante
2. Relacionados con el curso proximal intramural o intraarterial, pasible de compresión extrínseca
3. Relacionados con la angulación aguda del trayecto proximal del vaso aberrante
4. Vasoespasmo
5. Relacionados con posible lesión endotelial secundaria al desarrollo de flujo turbulento con desarrollo o no de arteriosclerosis

Tabla 3. Diferentes técnicas quirúrgicas; ventajas y limitaciones

Técnica	Ventajas	Limitaciones
<i>Bypass</i> aortocoronario	40 años de experiencia Universalmente utilizado en esta clase de pacientes	Cuestionamientos sobre durabilidad
Reimplante del <i>ostium</i>	Procedimiento "fisiológico" Restaura anatomía normal	Técnicamente dificultoso en ocasiones Riesgo de sangrado en la raíz aórtica
<i>Unroofing</i>	Restaura anatomía normal	Riesgo de insuficiencia aórtica
<i>Unroofing</i> modificado	Restaura anatomía normal	Evita riesgo de insuficiencia aórtica

La evolución posoperatoria fue favorable, lo cual resulta esperable en pacientes jóvenes con buena función ventricular y sin otra patología asociada y refuerza el valor respecto de la conducta quirúrgica adoptada.

Limitaciones

La presente es una evaluación retrospectiva de una serie muy particular de pacientes quirúrgicos jóvenes y sintomáticos en todos los casos, con el hallazgo de anomalías del origen coronario consideradas hemodinámicamente significativas. No se efectuó ni analizó comparación alguna contra otro tipo de terapéutica propuesta, como el tratamiento médico o la angioplastia con *stent*. (21, 33, 34)

Debe especificarse que la indicación terapéutica en pacientes asintomáticos, de mayor edad y/o portadores de anomalías no hemodinámicamente significativas resulta un tema en discusión.

Otra limitación es el número de pacientes de la serie, una situación que resulta frecuente en la bibliografía, donde en muchos de los estudios que incluyen una gran cantidad de casos se trata de evaluaciones *post mortem*. Además, el número de trabajos que consideran el tratamiento quirúrgico de esta patología son mayoritariamente comunicaciones de uno o pocos casos. Se han efectuado diferentes planteos para la creación de registros multicéntricos sobre esta entidad, a lo cual adherimos firmemente.

CONCLUSIONES

La anomalía hallada con más frecuencia involucró el origen de la coronaria izquierda.

1. El valor diagnóstico de la electrocardiografía (tanto de reposo como de esfuerzo) resultó limitado.
2. La ATCM permitió caracterizar el trayecto proximal del vaso.
3. La resección parietal o *unroofing* fue la técnica quirúrgica más empleada en nuestra serie.

SUMMARY

Diagnosis and Surgical Treatment of the Anomalous Origin of the Coronary Arteries

Background

Anomalous origin of the coronary arteries is an uncommon congenital heart disease, yet it is important as a potentially preventable cause of sudden death. Treatment of this condition, in particular surgery (or other revascularization procedures), is controversial; however, the development of non-invasive diagnostic techniques allows to make the proper diagnosis more frequently. For this reason, the number of patients diagnosed with this defect is increasing.

Objective

To analyze a population of patients with anomalous origin of the coronary arteries through the evaluation of diagnostic methods and surgical treatment.

Material and Methods

Patients undergoing surgery between 2004 and 2010 were retrospectively evaluated. We analyzed the clinical features, symptoms, complementary tests, indication of surgery and techniques used.

Results

A total of 23 patients (17 men and 6 women) between 18 and 32 years were evaluated due to exertional symptoms: angina (n=12; 52.2%); chest pain (n=4; 17.4%); syncope (n=4; 17.4%), and dyspnea (n=3; 13%). All electrocardiograms were normal, while exercise stress test had positive results in 10 cases.

All patients underwent echocardiographic evaluation; the anomalous origin was detected in 16 patients (69.5%) and the proximal course was identified in 12 (52.2%).

The diagnosis was made or confirmed by computed tomography angiography in the 23 patients; the method identified an interarterial course arising from the contralateral sinus.

Surgical techniques were reimplantation of the coronary artery in 7 cases, coronary artery bypass grafting in 3 and unroofing the coronary sinus in 13 cases. No deaths were reported.

Conclusions

The defect is more common in the origin of left coronary artery. The diagnostic value of electrocardiogram was low.

The diagnosis was made by computed tomography angiography which identified the proximal course.

Unroofing was the surgical technique most commonly used.

Key words > Cardiovascular Anomalies - Tomography - Cardiac Surgery

BIBLIOGRAFÍA

1. Boissier F, Coolen N, Nataf P, Tchetché D. Sudden death related to an anomalous origin of the right coronary artery. *Ann Thorac Surg* 2008;85:1077-9.
2. Myeburg RJ, Kessler KM, Castellanos A. Sudden cardiac death: epidemiology, transient risk, and intervention assessment. *Ann Intern Med* 1993;119:1187-97.
3. Eckart RE, Scoville SL, Campbell CL, Shry EA, Stajduhar KC, Potter RN, et al. Sudden death in young adults: a 25-year review of autopsies in military recruits. *Ann Intern Med* 2004;141:829-34.
4. Datta J, White CS, Gilkeson RC, Meyer CA, Kansal S, Jani MA, et al. Anomalous coronary arteries in adults: depiction at multi-detector row CT angiography. *Radiology* 2005;235:812-8.
5. Kim SY, Seo JB, Do KH, Heo JN, Lee JS, Song JW, et al. Coronary artery anomalies: classification and ECG-gated multi-detector row CT findings with angiographic correlation. *Radiographic* 2006;26:317-33.
6. Angelini P. Coronary artery anomalies— Current clinical issues. *Tex Heart Inst J* 2002;29:271-8.
7. Angelini P, Velasco JA, Flamm S. Coronary anomalies: incidence, pathophysiology, and clinical relevance. *Circulation* 2002;105:2449-54.
8. Angelini P. Normal and anomalous coronary arteries: definitions and classification. *Am Heart J* 1989;117:418-34.
9. Basso C, Maron BJ, Corrado D, Thiene G. Clinical profile of congenital coronary artery anomalies with origin from the wrong aortic sinus leading to sudden death in young competitive athletes. *J Am Coll Cardiol* 2003;35:1493-501.
10. Mirchandani S, Phoon CK. Management of anomalous coronary arteries from the contralateral sinus. *Int J Cardiol* 2005;102:383-9.

11. Barth CW 3rd, Roberts WC. Left main coronary artery originating from the right sinus of Valsalva and coursing between aorta and pulmonary trunk. *J Am Coll Cardiol* 1986;7:366-73.
12. Jureidini SB, Singh GK, Marino CJ, Fiore AC. Aberrant origin of the left coronary artery from the right aortic sinus: surgical intervention based on echocardiogram diagnosis. *J Am Soc Echocardiogr* 2000;13:1117-20.
13. Frommelt PC, Frommelt MA, Tweddell JS, Jaquiss RD. Prospective echocardiographic diagnosis and surgical repair of anomalous origin of a coronary artery from the opposite sinus with an interarterial course. *J Am Coll Cardiol* 2003;42:148-54.
14. Frommelt PC, Berger S, Pelech AN, Bergstrom S, Williamson JG. Prospective identification of anomalous origin of left coronary artery from the right sinus of Valsalva using transthoracic echocardiography: importance of color Doppler flow mapping. *Pediatr Cardiol* 2001;22:327-32.
15. Jureidini SB, Marino CJ, Singh GK, Balfour IC, Rao PS, Chen SC. Aberrant coronary arteries: a reliable echocardiographic screening methods. *J Am Soc Echocardiogr* 2003;16:765-3.
16. Angelini P, Flamm SD. Newer concepts for imaging anomalous aortic origin of the coronary arteries in adults. *Cathet Cardiovasc Interven* 2007;69:942-54.
17. Davis JA, Cecchin F, Jones TK, Portman MA. Major coronary artery anomalies in a pediatric populations: Incidence and clinical importance. *J Am Coll Cardiol* 2001;37:593-7.
18. Shi H, Aschoff AJ, Brambs HJ, Hoffman MH. Multi-slice CT imaging of anomalous coronary arteries. *Eur Radiol* 2004;14:2172-81.
19. Takaki MT, Dubinsky TJ, Warren BH, Mitsumori L, Shuman WP. Nonatherosclerotic cardiovascular finding on MDCT coronary angiography: A selection of abnormalities. *AJR Am J Roentgenol* 2008;190:934-46.
20. Beique F, De Tran QH, Ma F, Rudski L, Daves S, Angelini P. Anomalous right coronary artery originating from left sinus of Valsalva. *J Cardiothorac Vasc Anesth* 2004;18:788-98.
21. Barriaes-Villa R, Morís de la Tassa C. Congenital coronary artery anomalies with origin in the contralateral sinus of Valsalva: which approach should we take? *Rev Esp Cardiol* 2006;59:360-70.
22. Baskerville JR, Chang JH, Viator M, Rutledge W, Miryala R, Duval KE, et al. Dose versus diagnosis: iatrogenic radiation exposure by multidetector computerized tomography in an academic emergency department with measurement of clinically actionable results and emergently treatable findings. *Emergency Medicine Journal* 2009;26:15-9.
23. Appleby J. The case of CT angiography: How Americans view and embrace new technology. *Health Aff (Millwood)* 2008;27:1515-21.
24. Thomas D, Salloum J, Montalescot G, Drobinski G, Artigou JY, Grogogeat Y. Anomalous coronary arteries coursing between the aorta and pulmonary trunk: clinical indication for coronary artery bypass. *Eur Heart J* 1991;12:832-4.
25. Levin RL, Degrange MA, Salvagio F, Blanco N, Botbol A, Porcino R. Origen pulmonar anómalo de la arteria circunfleja en un paciente adulto. *Rev Argent Cardiol* 2009;77:524-6.
26. Garcia CM, Chandler J, Russell R. Anomalous left circumflex coronary artery from the right pulmonary artery: first adult case report. *Am Heart J* 1992;123:526-8.
27. Bolognesi R, Alfieri O, Tsialtas D, Manca C. Surgical treatment of the left circumflex coronary artery from the pulmonary artery in an adult patient. *Ann Thorac Surg* 2003;75:1642-3.
28. Fedoruk LM, Kern JA, Peeler BB, Kron IL. Anomalous origin of the right coronary artery: Right internal thoracic artery to right coronary artery bypass is not the answer. *J Thorac Cardiovasc Surg* 2007;133:456-60.
29. Furukawa K, Sakaguchi M, Ohtsubo S, Ithoh T. Direct coronary reimplantation for anomalous origin of the right coronary from the left sinus of Valsalva. *Interact Cardiovasc Thorac Surg* 2003;2:190-2.
30. van Son JAM, Mohr FW. Modified unroofing procedure in anomalous aortic origin of left or right coronary artery. *Ann Thorac Surg* 1997;64:568-9.
31. Romp RL, Helong R, Landolfo CK, Sanders SF, Miller CE, Ungerleider RM, et al. Outcome of unroofing procedure for repair of anomalous aortic origin of left or right coronary artery. *Ann Thorac Surg* 2003;76:589-96.
32. Nakajima H, Yagihara T, Uemura H, Kawahira Y, Yoshikawa Y. Extended unroofing procedure for creation of a new ostium for anomalous left coronary artery. *Ann Thorac Surg* 2001;72:1768-9.
33. Bixby MB. Successful medical management of a patient with an anomalous right coronary artery who declined surgery. *Am J Crit Care* 1988;7:393-4.
34. Doorey AJ, Pasquale MJ, Lally JF, Mintz GS, Marshall E, Ramos DA. Six-month success of intracoronary stenting for anomalous coronary arteries associated with myocardial ischemia. *Am J Cardiol* 2000;86:580-2.