

DIAGNOSTICO Y TRATAMIENTO

LA ECOGRAFIA COMO AYUDA EN EL DIAGNOSTICO Y EN EL DRENAJE PERCUTANEO DE ABSCESOS HEPATICOS

María Victoria Velásquez S.*

Palabras Clavas: *Absceso hepático, Ecografía, diagnóstico, drenaje percutáneo.*

RESUMEN

Veinte pacientes con diagnóstico de absceso hepático fueron estudiados con ecografía. Se confirmaron veintiseis abscesos. Fue múltiple en cuatro y uno recidivó. Los pacientes se trataron con terapia antimicrobiana y drenaje percutáneo con guía ecográfica. No hubo complicaciones con este procedimiento. Todas las funciones fueron positivas. las muestras estudiadas demostraron diez infecciones amibianas; nueve infecciones bacterianas, y en uno líquido cefalorraquídeo. Siete tenían infección amibiana intestinal concomitante.

Se siguió la evolución del tamaño y el aspecto de los abscesos por ecografía cada siete días durante cinco semanas. Se observó que nueve, 56%, desaparecieron en este tiempo; los restantes redujeron sustancialmente de tamaño. Se demostró que la terapia combinada disminuye los síntomas y acorta el tiempo de evolución de los abscesos.

INTRODUCCION

El absceso hepático tiene como etiología dos grupos:

1. Piogeno, que ocurre por bacteremias generadas por inflamaciones o infecciones localizadas en

cualquier órgano del abdomen y su agente causal más común son los cocos gram negativos como *E. Coli* o *Klebsiella*; en algunos casos por anaerobios y menos comunmente por gram positivos (1,2).

- 2.- Amibiano, constituye el mayor porcentaje de los abscesos del hígado, especialmente en países tropicales como el nuestro, donde su frecuencia es endémica. Constituye la forma más frecuente de amibiásis extraintestinal por invasión de trofozoitos al sistema Porta (3,4).

Para su diagnóstico desde el punto de vista imagenológico se han creado y mejorado múltiples avances en técnicas y equipos; entre ellos, Tomografía computarizada, Gammagrafía y Ultrasonido. Este último constituye el método de elección por su facilidad de manejo, su buena resolución para la demostración de la lesión y por inocuidad (5).

La detección temprana de un absceso requiere de una buena evaluación clínica y de un examen sonográfico cuidadoso.

Otras pruebas serológicas de Títulos de Inhibición de Hemaglutinación se han desarrollado para comprobar la actividad del germen en la forma extraintestinal (6,7,8).

Con el fin de disminuir los síntomas y acortar la evolución de la enfermedad, se han introducido nuevas terapias invasivas tendientes a drenar el líquido presente en los abscesos en cualquier órgano de la cavi-

* Dra. María Victoria Velásquez S.
Residente de Radiología
Instituto de Ciencias de la Salud C.E.S.
Medellín-Colombia

dad abdominal, con la ayuda de C. T. o ultrasonido, para guiar la punción o la colocación de catéteres (9).

El tratamiento ideal de un absceso hepático debe comprender la combinación de antimicrobianos y drenaje no quirúrgico, para acortar los síntomas y signos (10,11,12).

Se pretende en esta investigación utilizar el ultrasonido de tiempo real, para la localización y determinación del tamaño y aspecto del absceso hepático como elemento diagnóstico. Igualmente, se utilizó para guiar la punción percutánea del absceso, se practicó el drenaje y se determinó el germen causal con estudios de laboratorio realizados a los líquidos extraídos. Con controles ecográficos posteriores se evaluó los cambios del absceso con respecto a su tamaño y aspecto.

MATERIALES Y METODOS

Se estudiaron veinte pacientes adultos cuyas edades oscilaban entre 19 y 65 años, con un promedio de edad de 43 años y cuyo sexo predominante fue el masculino, con doce pacientes. Se obtuvieron del servicio de urgencias y hospitalización del Hospital Pablo Tobón Uribe, entre Junio de 1987 y Junio de 1988. Todos tuvieron interconsulta a Radiología para diagnóstico ecográfico. Este estudio se practicó en las primeras 24 horas. Algunos de ellos ya tenían medicación con antibióticos o antimicrobianos. La terapia antimicrobiana se realizó básicamente con Metronidazol, a dosis de 1,5 gr/día por 7 días. Se registraron en un formato que contenía los datos generales del paciente, sus signos, síntomas, antecedentes personales, terapia recibida, datos ecográficos, diagnósticos de punción y de evolución y estudios microbiológicos.

Se utilizó ecógrafo Pie Data 950 tiempo real con transductor de 3.5 MHZ. El estudio diagnóstico, la punción y la evolución fueron ejecutados por un radiólogo y/o el residente de radiología; éste procedimiento se realizó en el cuarto de ecografía de este hospital. Se obtuvo autorización verbal por parte del paciente y del médico tratante para la ejecución de la punción, la cual fue realizada en todos los pacientes. ninguno de ellos tenía contraindicaciones para el estudio y tampoco necesitaron punciones adicionales.

El procedimiento se realizó de la siguiente manera:

- Con ecografía se determinó un sitio perpendicular a la lesión que fue marcado en la piel.

- Se realizó asepsia y se infiltró la zona con anestésico local.

La punción se hizo con aguja calibres 19-21 con estilete o Amplatz con camisa de teflón. Con ecografía se visualizó el avance desde la piel hasta el sitio de la lesión y la angulación que debía dársele a la aguja para la exploración. Con jeringas desechables se extrajo la mayor cantidad posible de líquido de cada lesión; las muestras se llevaron y procesaron en el laboratorio del mismo hospital donde se hacían estudios directos para búsqueda de amibas, gram y cultivos bacteriológicos. Se observó el paciente por 24 horas, evaluando posibles complicaciones.

Se confirmaron 26 abscesos. En cuatro pacientes había abscesos múltiples y en un paciente hubo recidiva.

Cuatro controles ecográficos se practicaron cada siete días después de la punción a cada paciente, registrando en cada uno su tamaño y aspecto, duración de la terapia y destinos inmediatos como cirugías, muertes y altas con curación.

De veinte pacientes, a once se les tomaron muestras fecales para coprológicos, que fueron procesadas por el mismo laboratorio.

RESULTADOS

Los principales signos y síntomas presentes en los pacientes fueron:

- Fiebre en 18, - Dolor en hipocondrio derecho en 16, - Escalofrío en 9, - Malestar en 8, - Náuseas y/o vómito en 7, - El síntoma menos común fue diarrea en 1.

Los pacientes más complicados fueron 3, de los cuales 2 presentaban diabetes y además de la punción necesitaron cirugía. Otro paciente con desnutrición presentó septicemia.

Los pacientes recibieron la mayoría terapia antimicrobiana antes del diagnóstico ecográfico.

Los datos de la ecografía diagnóstica, los hallazgos de la punción en su aspecto, cantidad, microbiología, la asociación con coprológicos positivos y la terapia recibida se describen en la Tabla No. 1.

TABLA 1

DATOS ECOGRAFICOS, HALLAZGOS DE LA PUNCION, MICROBIOLOGIA Y TERAPIA DE LOS PACIENTES CON ABSCESES HEPATICOS

No.	ECOGRAFIA DIAGNOSTICA				PUNCION			MICROBIOLOGIA				TERAPIA			
	EDAD	TAMAÑO	POSICION		CANTIDAD	ASPECTO			DIRECTO	GRAM		CULTIVO	COPROLOGICO		
	SEXO	CMS	L.H.D.	L.H.I.	C.C.	ACHOCOLATADO	PURULENTO	CLARO		+	-				
1	19 M	10		X	175		X			X		Estafiloc		X	X
2	65 F	4	X		60	X			Negativo				E. Histolit		X
3	52 M	5	X		25	X			Negativo				Negativo		X
4	30 F	7	X		120		X				X	E. Coli		X	X
5	39 M	5	X		60	X			Negativo				E. Histolit		X
6	58 M	6		X	85		X			X		Estafiloc		X	
7	38 M	6	X		80		X				X	Klebsiell		X	
8	52 M	18	X	X	100		X				X	Klebsiell		X	X
9	48 F	7.5 3.5	X		20 30		X				X	E. Coli		X	X
10	29 M	4.5 5 4	X X X		100 20			X	Negativo				Negativo		X
11	37 M	8	X		20	X			Negativo				Negativo		X
12	63 F	14 9	X X		40	X					X	E. Coli		X	X
13	57 F	5	X		100			X	LCR						
14	43 M	9	X		50		X				X	E. Coli	Negativo	X	X
15	34 F	4	X		50	X			Negativo				E. Histolit		X
16	48 M	9 8	X X		150	X			Negativo				E. Histolit		X
17	47 M	6	X		60		X				X	E. Coli		X	X
18	40 F	6	X		100	X			Negativo				E. Histolit	X	
19	35 F	10	X		300	X			Negativo				E. Histolit		X
20	33 M	5 8	X X		40 80	X			Negativo				E. Histolit		X

Se diagnóstico por ecografía en los veinte pacientes 26 abscesos, 4 de ellos abscesos múltiples y 1 con recidiva.

Sus tamaños fluctuaron entre los 3.5 y 18 cms. En el lóbulo hepático derecho se localizaron 23 y en el izquierdo 4. Dos de los múltiples se localizaron en ambos lóbulos. En la punción la cantidad de líquido extraído varió entre 20 y 30 cc. El aspecto del líquido fue achocolatado en 10, en 8 purulento y en 2 de aspecto claro, en uno de estos como dato curioso, se reportó líquido cefalorraquídeo y se encontró que tenía catéter de drenaje ventrículo-peritoneal.

Estos líquidos fueron estudiados, pero en ninguno se encontraron trofozoitos de amibas en los exámenes directos, lo cual es de esperarse ya que estos sólo se

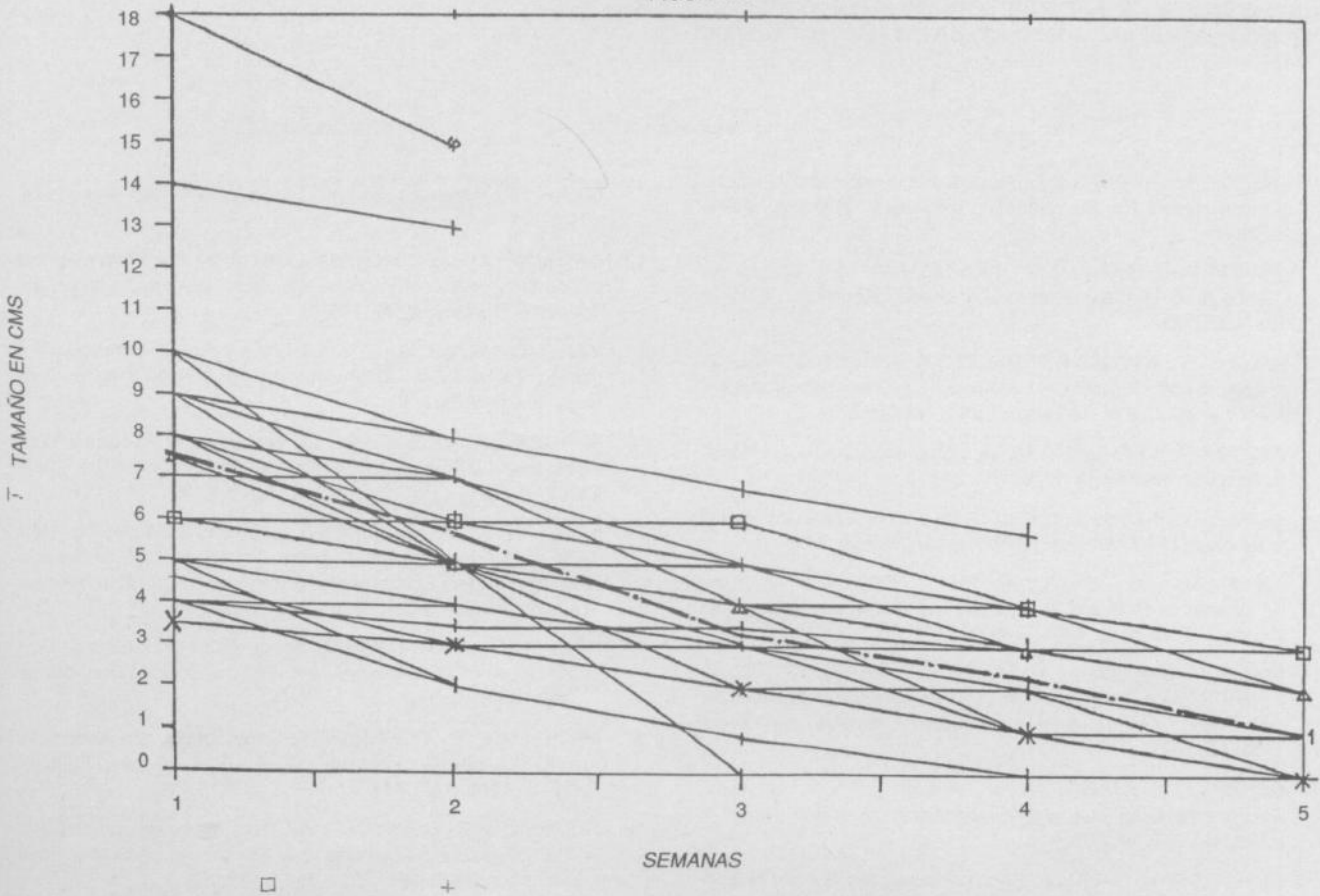
encuentran en la pared de la lesión. En 6 pacientes con aspecto de líquido achocolatado se encontraron coprológicos positivos con quistes de *E. Histolítica* y todos ellos tenían solo terapia antiamebiana.

Murieron tres pacientes, los que presentaron complicaciones, no por el absceso hepático ni por la punción, sino por su estado general comprometido. Los dos pacientes que fueron llevados a cirugía murieron en ella y el otro por septicemia.

El seguimiento de los abscesos practicado con ecografías semanales desde el diagnóstico hasta el último control, se demostró en gráfica de curvas, donde se puede apreciar el cambio de tamaño de cada lesión en cada semana. En esta misma gráfica en forma resaltada se relacionan los tamaños promedio de todas las lesiones. Figura No.1.

EVOLUCION DEL TAMAÑO DE LOS ABSCESOS

FIGURA 1.



El análisis de las curvas permite ver que en 2 pacientes desapareció la lesión en la tercera semana y en 8 en la cuarta semana. Entre la cuarta y la quinta semana 6 pacientes aún presentaban lesión de tamaño menor.

Es así como el 56% de las lesiones habían desaparecido entre la cuarta y la quinta semana. Las otras lesiones eran más pequeñas. El tamaño promedio de la lesión se redujo en el 88% con relación al tamaño promedio inicial.

La clasificación del aspecto del líquido era: Densó, mixto y líquido. El aspecto de la lesión varió desde el denso mixto en 6, el líquido en solo 1 hasta el aspecto líquido que mostró su predominancia en la mayoría de los pacientes en el tercer control en 15 pacientes. En ese mismo momento, sólo tres tenían aspecto mixto.

DISCUSION

En este estudio se demostró la utilidad de la ecografía en la identificación del Absceso Hepático. Clínicamente es importante el reconocimiento precoz y el ultrasonido fue una ayuda muy eficiente para confirmarlo (12). Además de la comprobación diagnóstica, es importante definir las características sonográficas de los abscesos y en este aspecto se confirmó su utilidad (13).

También fue útil en definir el tamaño, la forma, la posición y las lesiones múltiples. Igualmente, dió la guía para definir el sitio de punción y orientar la aguja para el drenaje (14,15).

El drenaje percutáneo además de mejorar los síntomas en las primeras 24-48 horas, permitió el estudio microbiológico para el uso adecuado de los antimicrobianos

después del estudio directo de coloración y de cultivo.

El tratamiento conjunto de antimicrobianos más el drenaje efectuado una sola vez, mejoran el pronóstico de la enfermedad y logran la desaparición temprana de la lesión del hígado (16,17,18).

El ultrasonido para seguimiento permitió observar que todos los abscesos cambiaron con respecto a su tamaño y aspecto en 5 semanas, con desaparición de más de la mitad de los casos.

Este estudio confirma que la ecografía en el absceso del hígado es una ayuda en el diagnóstico, en el drenaje percutáneo para aclarar la etiología y contribuye a disminuir el tiempo de evolución de los abscesos.

El drenaje percutáneo además de proporcionar un diagnóstico con el estudio del líquido extraído, puede, junto con los antimicrobianos, acelerar la mejoría de los síntomas y desaparición temprana de la lesión (19,20).

Por los éxitos en las punciones y la ausencia de complicaciones, se recomienda como método útil y seguro.

BIBLIOGRAFIA

1. RALLS P.W., BARNES P.F., HALLS J.M. Treatment of Hepatic Abscess Need For Percutaneous Drainage. *Radiology*. 1987, 165: 805.
2. GUPTA R.K., PANT C.S., PRAKASH R. Sonography In Complicated Hepatic Amoebic Abscess. *Radiologic Clinics*. 1987, 38: 123.
3. RALLS P.W., BARNES P.F., RADIN D.R. Sonographic Features of Amebic and Pyogenic Liver Abscesses: A Blinded Comparison. *American Journal of Radiology*. 1987, 149: 499.
4. WISON S.R., ARENSON A.M. Sonographic Evaluation of Hepatic Abscess. *Radiology*. 1985, 154: 860.
5. SIMJEE A.C., PATEL A., GATHRIRAM V. et Al. Serial Ultrasound In Amoebic Liver Abscess. *Radiology*. 1985, 156: 569.
6. JOHNSON R.D., MUELLER P.R., FERRUCCI J.T. Jr. Percutaneous Drainage of Pyogenic Liver Abscess. *American Journal of Radiology*. 1985, 144: 463.
7. VAN SONNENBERG E., MUELLER P.R., FERRUCCI J.T. Jr., CABRERA O.A. Intrahepatic Amebic Abscesses: Indications for and Results of Percutaneous Catheter Drainage. *Radiology*. 1985, 156: 631.
8. BERRY M., BHARGAVA S. Amoebic Liver Abscess: Sonographic Diagnosis and Management. *Journal of Clinic Ultrasound* 1986, 49: 105.
9. STAPLES D.C., DALE J.A. Peritoneoscopically Guided Needle Aspiration of Amebic Liver Abscess. *Gastrointestinal Endoscopy*. 1980, 26: 21.
10. DORMEYER H.H. Diagnosis and Therapy of Liver Abscess by Ultrasound Imaging; Puncture and Drainage. *Hepatogastroenterology*. 1983. 30: 9.
11. VAN SONNENBERG E., MUELLER P.R., FERRUCCI J.T. Jr. Percutaneous Drainage of Abdominal Abscesses and Fluid Collections: Results, Failures and Complications. *Radiology*. 1984, 151: 337.
12. SATIANI B., DAVIDSON E.D. Hepatic Abscesses: Improvement in Mortality with early Diagnosis and Treatment. *American Journal of Surgery*. 1980, 135: 647.
13. YAREMCHUK M.J., CADY B. Ultrasound-Guides Catheter localization of Intrahepatic Abscesses and Aid in open Surgical Drainage. *Surgery*. 1982, 91: 482.
14. BERGER L.A., OSBORNE D.R. Treatment of Pyogenic Liver Abscesses by Percutaneous Needle Aspiration. *Lancet* 1982, 132: 2.
15. ALOYUCH A., PONS SEMPERE J., CANOSA MAGRELL, REY ABELLA J. Treatment with Antibiotic Therapy and Percutaneous Drainage under Echographic Control of a Multiple Hepatic Abscess. *Revista Clínica Española*. 1987, 180: 289.
16. KANDEL G., MARCON N.E. Pyogenic Liver Abscess: New Concepts of and Old Disease. *American Journal of Gastroenterology*. 1984, 79: 65.
17. HECKEMANN R., WERNECKE K. Treatment of Intra-Abdominal Abscesses by Ultrasonically Guide Fine Needle Puncture. *R.O.F.O*. 1983, 138: 208.
18. RUBINSTEIN Z., HEYMAN Z., ITZCHAL Y. Ultrasound and C.T. In The Diagnosis and Drainage of Abscesses and Other Fluid Collections. *J.M.S*. 1983, 19: 1050.
19. MARCHETTI F.A., PALMITANO J.B., DUNCAN C.R. Drenaje Percutáneo de Abscesos Subfrénicos bajo control Ecográfico. *Medicina B.A*. 1983, 43: 475.
20. BRAUNB F., PERNICE H., HERZONG P., B'ORNER N., DORMEYER H. Dignosis and Therapy of liver Abscess by Ultrasonographic Imaging: Puncture and Drainage. *Hepatogastroenterology*. 1986, 30: 9.