

## II. ECOCARDIOGRAFIA FETAL DOPPLER Y COLOR

H. Martínez U.

### RESUMEN

Se hace una breve revisión bibliográfica sobre la utilidad de los estudios con Doppler en adición a la imagen bidimensional durante la ecocardiografía fetal, mostrando como estos brindan una importante valoración hemodinámica y fisiológica del corazón del feto, así como alteraciones patológicas.

Con este método se puede estudiar la velocidad y dirección del flujo en las diferentes cámaras y válvulas cardíacas; tractos de salida y grandes arterias, pudiendo calcular gradientes de presión, gasto cardíaco, dirección de los cortocircuitos, etc.

Además con el Doppler color es posible visualizar objetivamente la dirección y magnitud del flujo sanguíneo, así como su carácter laminar o turbulento.

### INTRODUCCION

El ultrasonido es aquel tipo de sonido cuya frecuencia es mayor de 20.000 ciclos/segundo (Hertz). En los estudios cardiológicos actuales se utilizan frecuencias muy elevadas del orden de los millones de ciclos por segundo (MegaHertz): 2,5; 3,0; 5,0; 7,5 MegaHertz, etc. El ultrasonido cumple las mismas leyes físicas que el sonido: 1) puede ser dirigido en un haz, 2) cumple las leyes de reflexión y refracción, 3) es reflejado por objetos de pequeño tamaño, 4) cumple el efecto Doppler. Su principal desventaja es que se propaga muy mal en un medio gaseoso, como el aire.

El efecto Doppler, descrito por el físico austriaco C.J. Doppler (1.803-1.853), consiste en que cuando el observador o la fuente del sonido se mueven el uno hacia el otro, la frecuencia de dicho sonido aumenta y

cuando se alejan, la frecuencia disminuye. Esto lo observamos diariamente al escuchar los pitos o sirenas de los carros los cuales se hacen mas agudos cuando se acercan y más graves o bajos cuando se alejan.

En el caso del corazón la fuente del ultrasonido está fija (el transductor), y los que se mueven son los glóbulos rojos ocasionando las variaciones de la longitud de onda del ultrasonido. Estos cambios en la frecuencia son producidos en el equipo de ecocardiografía mediante una doble señal: sonora y visual. En esta última, por convención, se registran en una gráfica las señales que se acercan al transductor, en el lado positivo y las que se alejan de él, en el lado negativo. El análisis por computador de la señal de ultrasonido que regresa produce una comparación gráfica de la velocidad y del tiempo (1).

Los cambios anatómicos tales como una estenosis valvular o una estrechez de un gran vaso, provocan cambios en el flujo laminar sanguíneo normal aumentando su velocidad o volviéndolo turbulento. Con base en esto se puede calcular las diferencias o gradientes de presión según la ecuación de Bernouilli simplificada (2):

$$\text{(Diferencia de presión) } Dp = 4 V^2 \text{ (Velocidad al cuadrado)}$$

Existen dos técnicas básicas del Doppler: pulsado y onda continua. El pulsado; un solo cristal emite y recibe la señal de ultrasonido cada cierto tiempo, así las señales pueden registrarse desde una profundidad libremente determinada por el observador en la imagen bidimensional. El continuo: un cristal emite y otro recibe la señal en forma ininterrumpida; es muy sensible y mide altas velocidades.

El Doppler color es una variedad del Doppler pulsado, relaciona la velocidad y dirección del flujo sanguíneo en múltiples puntos y sobrepone esta información en la imagen bidimensional. Por convención, los flujos que se acercan al transductor aparecen de color rojo y los que se alejan de él, de color azul. Las velocidades muy elevadas o el flujo turbulento aparecen como un mosaico de colores; azul, rojo, naranja y verde. (3)

---

Dr. Humberto Martínez U.  
Pediatra Cardiólogo, Profesor Asociado de Pediatría,  
Jefe Dpto. de Pediatría Instituto de Ciencias de la Salud CES  
Medellín - Colombia

## ECOCARDIOGRAFIA DOPPLER COLOR EN EL FETO NORMAL:

### A- El equipo y la técnica:

En la Unidad Médica Ces se cuenta con un equipo Hewlett-Packard 77020 AC que da la facilidad de usar simultáneamente la imagen unidimensional (modo M), la bidimensional (modo B) y los Doppler pulsado, continuo y color.

Se utilizan con mayor frecuencia los transductores de 3,5 y de 5,0 megahertz para los estudios fetales.

### B- El procedimiento y los hallazgos normales: Doppler color:

La adición de la técnica Doppler a la imagen es supremamente útil en el estudio del corazón fetal.

Cuando se obtiene una buena imagen de la estructura cardíaca que se desea estudiar se hace un primer rastreo con el Doppler color para observar si existe flujo laminar o turbulento o si el flujo sanguíneo sigue rutas anormales en el corazón fetal.

El hacer primero el estudio con Doppler color facilita y economiza tiempo a los Doppler pulsado y continuo.

Se han descrito los siguientes hallazgos normales en el feto con el estudio Doppler color (4) y se agregan otros hallazgos vistos por nosotros:

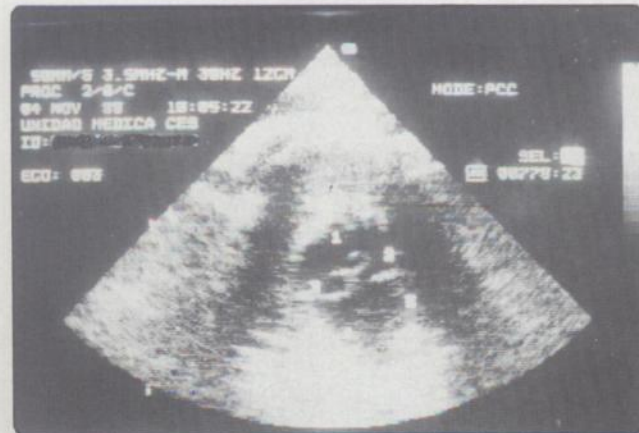

Figura 1.- Se aprecia el corazón fetal en posición de cuatro cámaras. 1: Foramen oval, 2: Válvula tricúspide, 3: V. mitral, 4: Ventrículo izquierdo y 5: V. derecho.

**Cordón umbilical:** Pueden distinguirse fácilmente las dos arterias y la vena umbilical y obtenerse simultáneamente su registro característico con el Doppler pulsado.

**Tractos de entrada y salida de los ventrículos:** Se pueden observar con relativa facilidad en la posición de cuatro cámaras, en la cual los flujos quedan bastante paralelos al haz de ultrasonido. El color específico para cada caso dependerá de la posición en la cual se haya logrado la mejor imagen. Se observa el llenado de los ventrículos desde las aurículas y el vaciado de ellos hacia la aorta o la pulmonar según el caso (Figuras 1, 2, 4 y 5).

**Septo interauricular:** Se aprecia flujo entre la aurícula derecha y la izquierda a través del foramen oval. (Figuras 1, 2 y 3) **Aorta, Arteria Pulmonar, Ductus, y Cavas:** Se demuestra el flujo a través del arco aórtico y la aorta en toda su extensión. La arteria pulmonar se visualiza desde su salida del ventrículo derecho y su división en sus ramas principales.

El Ductus se visualiza claramente y se aprecia el arco ductal en toda su extensión.

La vena cava inferior se visualiza en parte de su extensión así: como una llegada a la aurícula derecha (Figuras 6, 7, 8, 9 y 10).

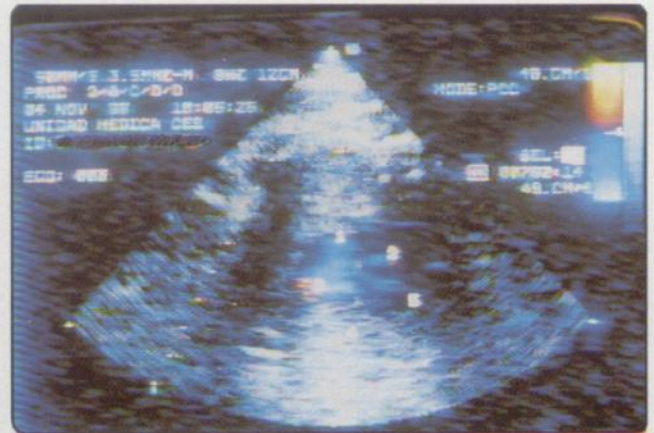

Figura 2.- El Doppler color (azul que se aleja del transductor) revela flujo sanguíneo entre las dos aurículas a través del foramen oval y el flujo en los tractos de salida de ambos ventrículos

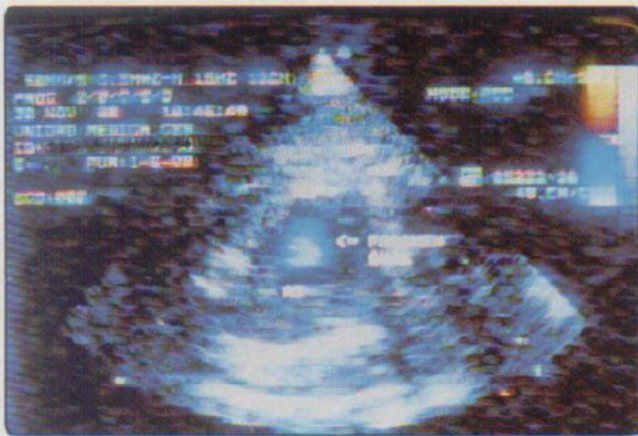


Figura 3.- Se aprecia el flujo sanguíneo entre la aurícula derecha y la izquierda a través del Foramen oval.

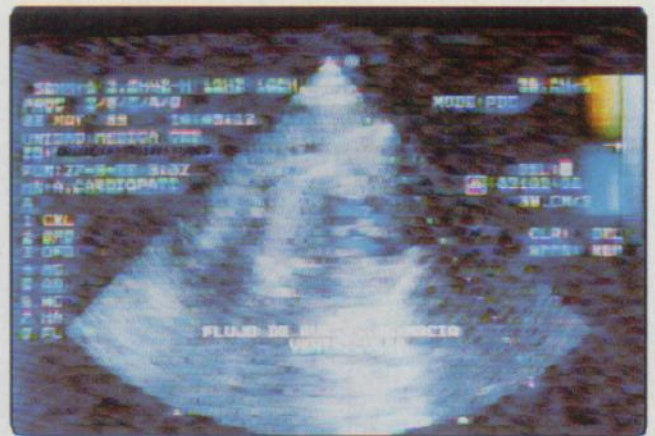


Figura 4.- Se aprecia el flujo desde las aurículas a los ventrículos a través de las válvulas A-V durante la diástole.

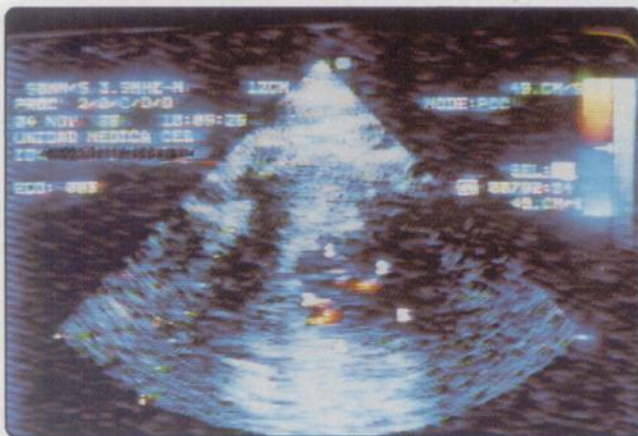


Figura 5.- De color rojo se dibujan parcialmente los tractos de salida de ambos ventrículos.

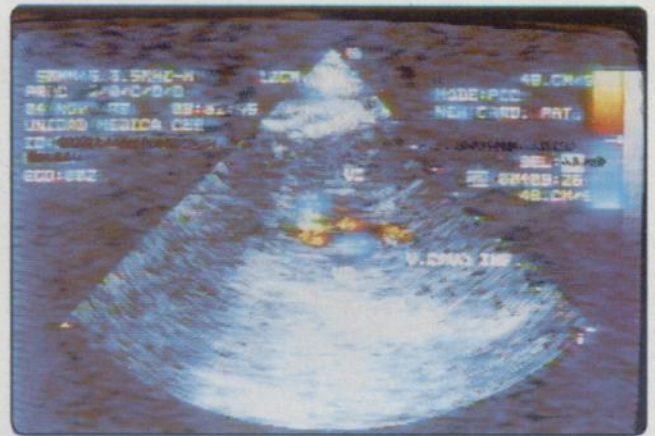


Figura 6.- De color rojo al lado derecho de la imagen se aprecia la llegada de la vena cava inferior a la aurícula derecha.

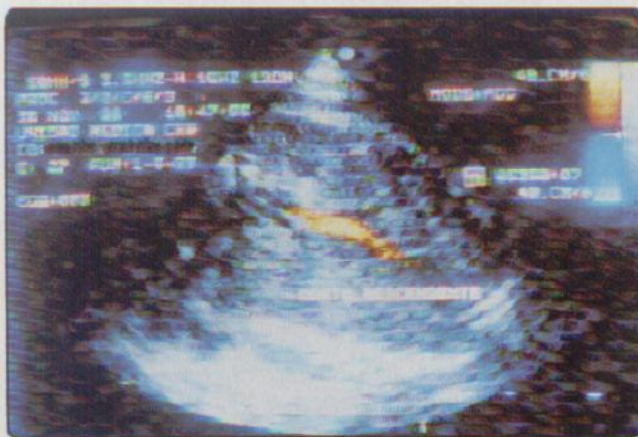


Figura 7.- De color rojo se aprecia el flujo en la aorta descendente.

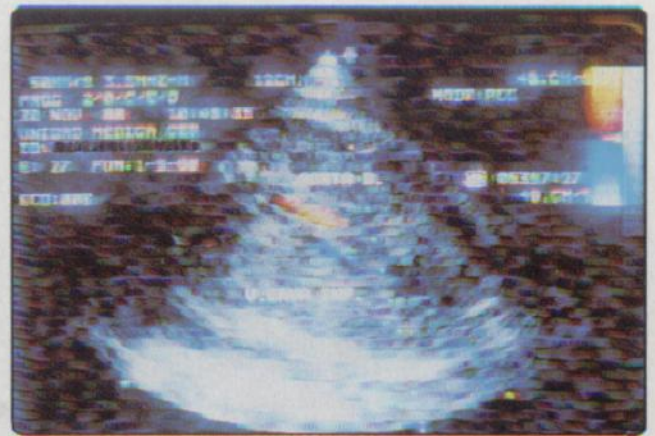

Figura 8.- De color rojo se aprecia el flujo en aorta descendente y por debajo de ésta en color azul se observa la vena Cava inferior.

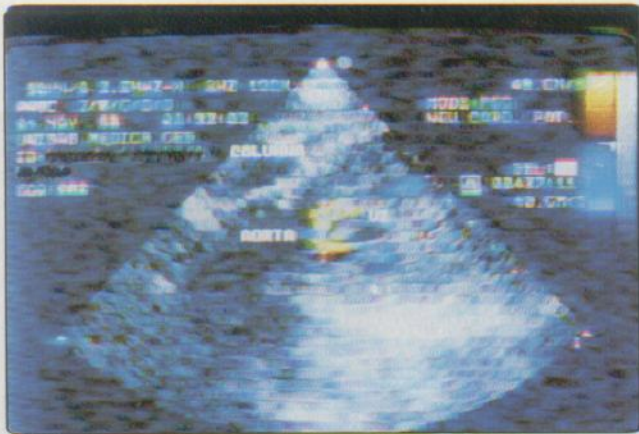


Figura 9.- Se observa el arco aórtico a su salida del ventrículo izquierdo.



Figura 10.- Se aprecia el arco ductal (de color rojo) en toda su extensión y su comunicación con la aorta descendente (de color azul)

### Doppler pulsado y continuo:

Con el Doppler pulsado se pueden estudiar las velocidades de flujo sanguíneo en las diferentes cavidades y válvulas cardíacas, así como en los grandes vasos (5).

Se selecciona en el equipo el volumen muestra, más pequeño posible y se procede a hacer el análisis en el sitio deseado. La posición del transductor debe ser lo más paralela posible al flujo sanguíneo, sin embargo, pequeñas variaciones del ángulo (no mayor de 20°), pueden corregirse automáticamente con el equipo HP 77020 AC ya mencionado. A veces es necesario esperar a que el feto se mueva y variar de posición el transductor para lograr un ángulo adecuado (Fig. 11).

La curva de velocidad que se obtiene en ambas válvulas auriculoventriculares es similar y está formada por un doble pico. El primero que se debe al llenado pasivo

de los ventrículos. Desde las aurículas es siempre más pequeño y varía con los movimientos fetales y el segundo pico que siempre es más alto que el primero durante toda la gestación se debe al llenado activo de los ventrículos por la contracción auricular. En el momento del nacimiento la relación de estos dos picos se invierte. (Figuras 12 y 13).

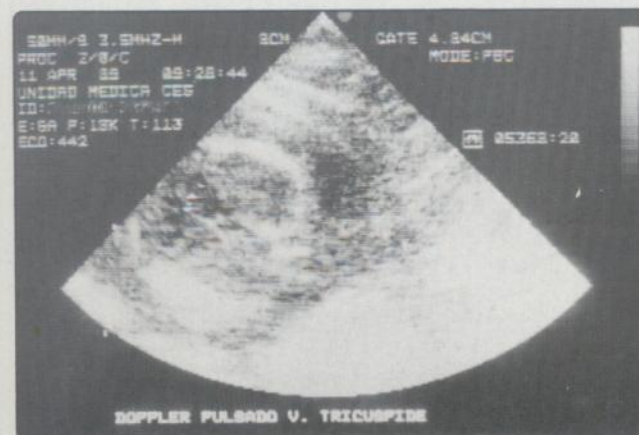


Figura 11.- Doppler pulsado de la V. tricúspide. Se ha colocado a ese nivel el volumen muestra más pequeño posible en el equipo.

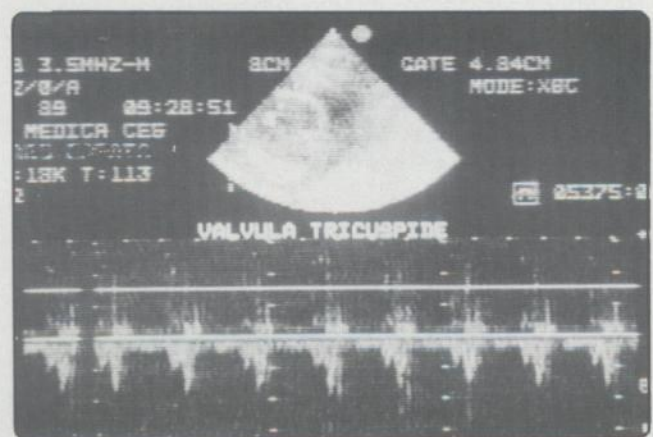


Figura 12.- Doppler pulsado de la V. tricúspide. Obsérvese el doble pico en la gráfica. El segundo pico siempre mayor que el primero. La relación se invierte al nacimiento.

Las máximas velocidades que se obtienen en las dos válvulas auriculoventriculares no varían en el transcurso de la gestación y están calculadas, en:

Válvula tricúspide: 51,95 = 19,4 cmts/seg (2DS)  
 Válvula mitral: 48,49 = 20,8 cmts/seg (2DS)

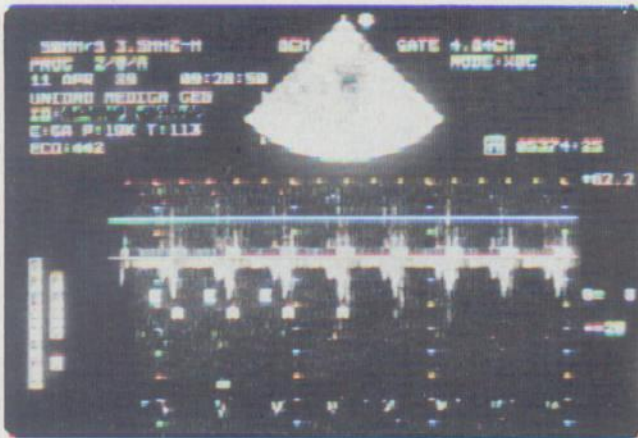


Figura 13.- Doppler pulsado de la V. tricúspide. El primer pico E, de llenado pasivo se modifica levemente durante los movimientos respiratorios fetales.

El flujo sanguíneo a través de las dos válvulas puede calcularse automáticamente con el equipo o puede emplearse la fórmula:

$$\text{Flujo} = \text{Area} \times \text{Velocidad máxima} \\ (\text{corregida al ángulo}) \quad (6)$$

El flujo sanguíneo a través de la tricúspide fetal es siempre un poco mayor que el mitral.

Se puede utilizar el mismo procedimiento para las medidas de velocidad de flujo sanguíneo en aorta (Figura 14) y arteria pulmonar, estas velocidades se han calculado en:

$$\begin{aligned} \text{Válvula pulmonar:} & \quad 17,2 = 8,0 \text{ cmts/seg (2DS)} \\ \text{Válvula aórtica:} & \quad 18,0 = 8,6 \text{ cmts/seg (2DS)} \end{aligned}$$

Se pueden hacer también cálculos de gasto cardíaco en el feto (Figura 15). Se han obtenido los siguientes valores promedio para un feto de un kilogramo de peso:



Figura 14.- Doppler pulsado en aorta descendente. El registro no es continuo por movimientos fetales.

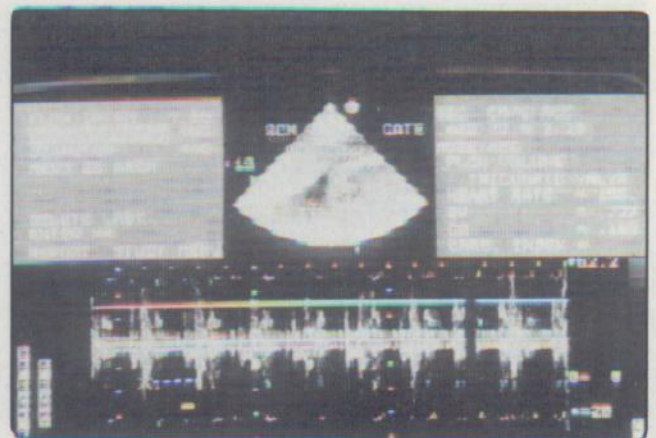


Figura 15.- Cálculo automático de gasto cardíaco en el equipo HP 77020 AC a nivel de válvula tricúspide.

$$\begin{aligned} \text{Gasto cardíaco combinado} & = 450 \text{ ml/min.} \\ \text{Corazón izquierdo} & = 200 \text{ ml/min.} \\ \text{Corazón derecho} & = 250 \text{ ml/min.} \quad (6) \end{aligned}$$

Durante el procedimiento es útil hacer el Doppler pulsado de la arteria umbilical que se identifica fácilmente con la imagen en color. Al obtenerse la curva se puede sacar la relación sístole-diástole (A/B) y su evolución en el transcurso del embarazo (Figura 16) (7-8).

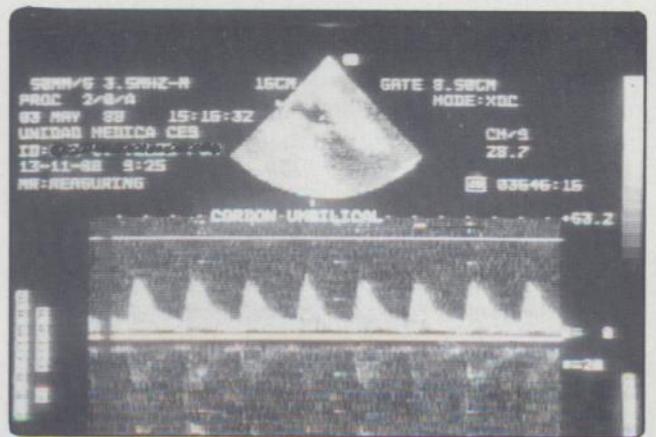


Figura 16.- Doppler pulsado de arteria umbilical. Se puede obtener fácilmente la relación sístole-diástole (A/B).

El Doppler continuo tiene una utilidad más limitada en el estudio del corazón fetal y es necesario utilizar siempre el transductor que da la imagen simultáneamente. Con este método se pueden registrar las mayores velocidades de flujo sanguíneo y hacer cálculos de gradientes de presión. Hacen falta más estudios con este último método para sacar conclusiones valideras.

## BIBLIOGRAFIA

1. HATLE L., ANGELSEN B. Doppler ultrasound in Cardiology. Page 1-7. Philadelphia. Lea Febiger 1982.
2. HATLE L., ANGELSEN B. Doppler ultrasound in Cardiology. Pags. 8-10. Philadelphia. Lea Febiger. 1982.
3. SUZUKI Y., KAMBARA H., KADOTA K., et al. Detection of intracardiac shunt flow in atrial septal defect using a real-time two dimensional color-coded Doppler. Am. J. Cardiol. 56: 347-50, 1985.
4. DE VORE, G., HORENSTEIN J., SIASSI B Y PLATT L.: Fetal echocardiography VII - Doppler color flow mapping: A new technique for the diagnosis of congenital heart disease. Am. J. Obstet. Gynecol 156: 1.054-64, 1987.
5. ALLAN L., Manual of Fetal Echocardiography. Pags 56-59 Lancaster. MTP Press Ltd. 1986.
6. LEWIS J.F., KUO L.G., NELSON J.G. et al: Pulsed Doppler echocardiographic determination of stroke volume and cardiac output. Circulation 70: 425, 1984.
7. Rightmire D.A.: Clinical Doppler ultrasonography: Uterine and umbilical blood flow. Clinical Obstet. and Gynecol. 31: 27-43, 1988.
8. Schulman H., The clinical implications of Doppler ultrasound analysis of the uterine and umbilical arteries. Am. J. Obstet. Gynecol. 156: 889-93, 1987.



## INSTITUTO DE CIENCIAS DE LA SALUD CES

MIEMBRO DE ASCUN Y ASIESDA

**CENTRO DE ESPECIALISTAS CES**, Institución docente asistencial perteneciente al Instituto de Ciencias de la Salud, le ofrece todo un equipo material y humano donde usted puede remitirnos sus pacientes.

### 1. SERVICIOS PRESTADOS

En el área de Consulta Médica Especializada, ofrecemos lo siguiente:

Medicina Interna	Geriatría
Pediatría	Cirugía Plástica
Oftalmología	Nutrición y Dietética
Medicina General	Alergias
Otorrinolaringología	Cirugía General
Fonoaudiología	Ortopedia
Dermatología	Fisiatría
Ginecología	Neurología
Psiquiatría	Fisioterapia
Urología	Psicología
	Neumología

### CIRUGIA AMBULATORIA

### 2. SERVICIOS DE APOYO

Laboratorio Clínico	Rectosigmoidoscopia
RX	Ecografía
Electrocardiografía	Vacunación
Endoscopia Digestiva	Urgencias
Colposcopias	

### 3. ODONTOLOGIA

Periodoncia	Prótesis Parcial, Fija y Removible
Endodoncia	Removible
Cirugía	Odontopediatría
Exodoncia	Cefalometría
Prótesis Total	Urgencias

### RX PANORAMICA

Atención de pacientes con Anestesia General.

### 4. REMISION DE PACIENTES

El paciente puede pedir la cita a los teléfonos 288 08 00 ó 288 01 49 puede venir con o sin orden Médica.

### 5. ACCESO

Buses ruta Medellín - Sabaneta  
Dirección: Carrera 28 No. 43-99

### 6. HORARIO

De lunes a viernes de 7.30 a.m. a 6.00 p.m.  
Sábado: De 8.00 a.m. a 12.00 m.  
(Consulta médica y urgencias odontológicas).



CLINICA C.E.S. Entidad sin ánimo de lucro, le ofrece todo un equipo material y humano donde usted puede remitirnos sus pacientes:

CONSULTA GENERAL Y CONSULTA ESPECIALIZADA tenemos las siguientes:

Medicina Interna  
Cirugía General  
Pediatría  
Ginecología

Urología  
Ortopedia  
Dermatología  
Otorrinolaringología

Oftalmología  
Nutrición y Dietética  
Neurología  
Alergias

Contamos con 3 salas de cirugía para las especialidades anotadas.

#### URGENCIAS

#### SERVICIOS DE APOYO:

Laboratorio Clínico Gral.  
Rayos X  
Vacunación  
Electrocardiografía  
Rectosigmoidoscopias  
Nasofaringolaringoscopias  
Laparoscopias  
Cistoscopias

Ecografía Gestacional, biliar, renal, etc.  
Endoscopia Digestiva  
Inyectología  
Hidratación  
Colposcopias  
Artroscopias  
Broncoscopias

#### HOSPITALIZACION

#### REMISIÓN DE PACIENTES:

El paciente puede pedir la cita diariamente a partir de las 7.00 a.m. de lunes a sábado.

Puede venir con o sin orden médica.

Quienes tengan derecho a subsidio en salud por COMFAMA O COMFENALCO se les reconoce trayendo la tarjeta actualizada.

**CLINICA CES**

Carrera 50C No. 58-45 - Teléfono 254 46 24 - Medellín