

Variaciones anatómicas bilaterales de vasos renales y testiculares

Bilateral anatomical variations of renal and testicular vessels

HUMBERTO FERREIRA ARQUEZ¹

Forma de citar: Ferreira Arquez H. Variaciones anatómicas de vasos renales y testiculares bilaterales. Rev CES Med 2014; 28(2): 273-281

RESUMEN

Normalmente las arterias testiculares surgen de la aorta abdominal, aunque hay reportes acerca de variaciones en su origen. También es un hallazgo común dos arterias renales (derecha e izquierda) derivadas de la aorta abdominal que suministran irrigación al respectivo riñón de cada lado, y actualmente la literatura reporta gran variabilidad en el número de arterias renales. Durante una disección de rutina en un cadáver masculino de 65 años de edad se encontraron múltiples variaciones anatómicas bilaterales de vasos testiculares y renales. Las variaciones encontradas fueron: presencia bilateral de tres arterias renales y tres venas renales, vena renal izquierda retro-aórtica, terminación de la vena frénica inferior izquierda en la vena renal izquierda, doble arteria testicular izquierda y doble arteria testicular derecha, todas originándose desde arterias renales accesorias. Las variaciones descritas aquí son únicas, no conocidas, ya que es el primer caso reportado hasta ahora en la literatura disponible y proporcionan una información significativa a radiólogos, endocrinólogos, especialistas en fertilidad, urólogos y cirujanos, en la determinación de la viabilidad de intervenciones quirúrgicas libres de complicación en esta región, así como el manejo postoperatorio.

¹ Docente de anatomía humana- Programa de Medicina. Coordinador Laboratorio de Morfología- Universidad de Pamplona. humfear@unipamplona.edu.co

Recibido en: abril 7 de 2014. **Revisado en:** julio 16 de 2014. **Aceptado en:** julio 21 de 2014.



PALABRAS CLAVE

Arteria testicular
Vena testicular
Arteria renal
Vena renal
Riñones
Variación anatómica

ABSTRACT

Testicular arteries normally arise from the abdominal aorta. There are reports about of variations in the origin. It is also a common finding two (right and left) derived renal arteries of the abdominal aorta to the respective supplying irrigation kidney from each side, current literature report great variability in the number of renal arteries. Multiple anatomical variations bilateral of testicular vessels and renal were found during routine dissection in a 65-year-old male cadaver. The variations found were: bilateral presence of three renal arteries and three renal veins, left renal vein retro-aortic, termination of the left inferior phrenic vein into the left renal vein, double left testicular artery and double right testicular artery all originating from accessory renal arteries. The variations described here are unique is not known since it is the first case reported so far in the available literature and provide significant informations to radiologists, endocrinologists, fertility specialists, urologists and surgeons, in determining the feasibility of complication-free surgical interventions in this region as well as the post-operative management.

KEY WORDS

Testicular artery
Testicular vein

Renal artery
Renal vein
Kidneys
Anatomical variation

INTRODUCCIÓN

Los textos convencionales de anatomía describen que cada riñón es irrigado por una sola arteria renal que emerge desde la cara lateral de la aorta abdominal a nivel de la segunda vértebra lumbar. El drenaje venoso de cada riñón se realiza a través de una vena renal que drena en la vena cava inferior. La vena renal izquierda recibe tributarias como la vena suprarrenal izquierda, gonadales izquierdas (1) y en un 15 % recibe a la vena frénica inferior izquierda (2).

Las variaciones de las arterias renales son comunes e incluyen su número, origen y curso. Estas variaciones se encuentran en cerca de 35 % de los casos, siendo el más común la presencia de vasos accesorios o adicionales (3).

Las arterias testiculares son un par de ramas que se originan a cada lado de la aorta abdominal por su cara lateral, por debajo del origen de la arteria renal; usualmente cada testículo recibe una arteria. La vena testicular derecha es tributaria de la vena cava inferior y la vena testicular izquierda es tributaria de la vena renal izquierda (4).

En un estudio de 150 cadáveres las variaciones en el origen, curso y número de las arterias testiculares fueron observados en 4,7 % de casos (5). El objetivo del presente reporte de caso es describir variaciones vasculares bilaterales a nivel de la aorta abdominal, en lo referente al origen y número de los vasos renales y testiculares durante una disección de rutina de la cavidad abdominal, en pos de brindar un conocimiento adicional en lo concerniente a la anatomía de la región.

MATERIALES Y MÉTODOS

Las variaciones anatómicas descritas fueron encontradas en el lado derecho e izquierdo de un cadáver masculino, de 65 años de edad, durante una disección de rutina de la cavidad abdominal, llevada a cabo en el laboratorio de morfología de la *Universidad de Pamplona* por estudiantes de pregrado de segundo semestre de medicina. La historia individual y las causas de muerte son desconocidas. Los detalles topográficos de las variaciones en arterias y venas fueron examinados, registrados y fotografiados.

RESULTADOS

Lado izquierdo

El tamaño del riñón izquierdo fue de 13x6x5 cms, recibía tres arterias renales que tenían orígenes independientes desde la aorta abdominal. La arteria renal principal emergía de la aorta abdominal por su cara anterior a nivel de la primera vértebra lumbar. La arteria renal accesoria -rama superior- emergía de la cara lateral de la aorta abdominal, inmediatamente por debajo de la arteria renal principal. La arteria renal accesoria -rama inferior- emergía de la cara anterior de la aorta abdominal a nivel de la segunda vértebra lumbar (figuras 1 y 3). Las arterias renales accesorias tenían mayor calibre que la arteria renal principal.

A nivel prehilario las tres arterias renales se dividían y daban origen a siete ramas: la arteria renal principal daba origen a dos ramas; la arteria renal accesoria-rama superior daba origen a cuatro ramas y la arteria renal accesoria -rama inferior- daba origen a una rama con destino al riñón. La arteria renal accesoria -rama inferior- presentaba una forma arqueada desde su origen hasta la llegada al hilio renal; de su convexidad se observaba la emergencia de dos arterias testiculares, una rama medial y una rama lateral; la rama medial presentaba un calibre mayor que la rama lateral.

Se encontraron tres venas renales que se fusionaban y daban origen a un tronco venoso común que correspondía a la vena renal izquierda (VRI-TC), esta a su vez recibía dos tributarias venosas, una por encima: la vena diafragmática inferior y otra por debajo: la vena testicular izquierda. La vena renal izquierda -tronco común- tenía una orientación oblicua hacia abajo y hacia la derecha transitando por detrás de la aorta abdominal (retro- aórtica) y desembocando en la vena cava inferior a nivel de la cuarta vértebra lumbar (figuras 2 y 3).

Lado derecho

El tamaño del riñón derecho fue de 13x6x4, recibía tres arterias renales. La arteria renal principal y la arteria renal accesoria, rama superior, se originaban de un tronco común arterial que emergía de la cara lateral de la aorta abdominal a nivel de la primera vértebra lumbar. Las dos ramas transitaban por detrás de la vena cava inferior para llegar hasta hilio renal. La arteria renal accesoria, rama inferior, se originaba en la cara anterior de la aorta abdominal a nivel de la segunda vértebra lumbar, presentaba una forma arqueada desde su origen hasta la llegada al hilio renal, transitaba por delante de la vena cava inferior (figuras 4 y 6).

A nivel prehilario las tres arterias renales se dividían y daban origen a siete ramas: la arteria renal principal daba origen a dos ramas; la arteria renal accesoria -rama superior- daba origen a 4 ramas y la arteria renal accesoria -rama inferior- daba origen a una rama con destino al riñón.

De la convexidad de la arteria renal accesoria -rama inferior- se originaban dos arterias testiculares, una rama medial y una rama lateral que presentaban igual calibre (figuras 5 y 6). Se observaron tres venas renales que se fusionaban e inmediatamente desembocaban en la vena cava inferior (figuras 4 y 6). Se evidenciaba una vena testicular derecha que desembocaba en la cara lateral de la vena cava inferior.



Figura 1. Imagen original. Vista anterior de la disección del espacio retroperitoneal izquierdo.

A.A: aorta abdominal; ARP: arteria renal principal; ARA 1: arteria renal accesoria-rama superior; ARA 2: arteria renal accesoria-rama inferior; VR: vena renal; (vena renal-rama posterior marcada con *); VFI: vena frénica inferior; VRI-TC: vena renal izquierda - tronco común

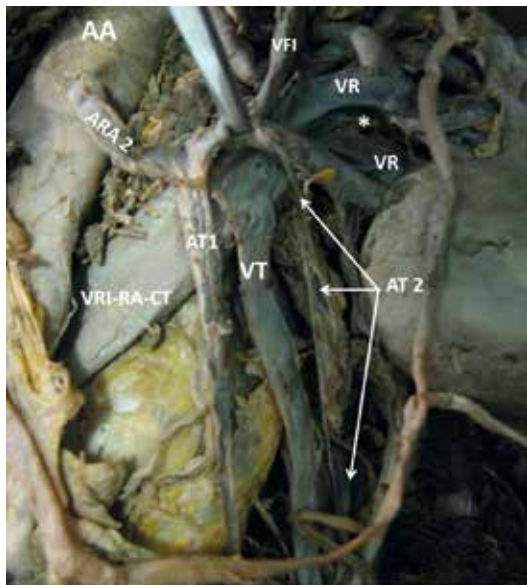


Figura 2. Imagen original. Vista anterior de la disección del espacio retroperitoneal izquierdo:

A.A: aorta abdominal; ARA 2: arteria renal accesoria-rama inferior; A.T.1: arteria testicular-rama medial; A.T.2: arteria testicular-rama lateral VR: venas renales; (vena renal-rama posterior marcada con *); VFI: vena frénica inferior; VRI-RA-TC: vena real izquierda retro-aórtica- tronco común; VT: vena testicular

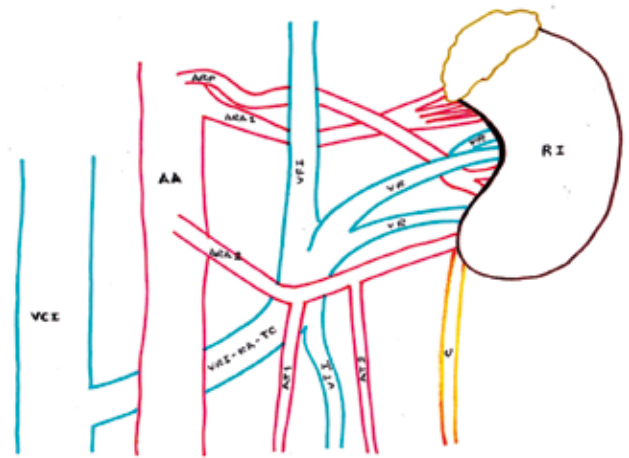


Figura 3. Ilustración esquemática.

Vista anterior de la disección del espacio retroperitoneal izquierdo.

A.A: aorta abdominal; ARP: arteria renal principal; ARA 1: arteria renal accesoria-rama superior; ARA 2: arteria renal accesoria-rama inferior; A.T.1: arteria testicular-rama medial; A.T.2: arteria testicular-rama lateral VR: venas renales; VFI: vena frénica inferior; VRI-RA-TC: vena renal izquierda retro-aórtica- tronco común; V.C.I: Vena cava inferior; V.T.I: vena testicular izquierda; U: Uréter.

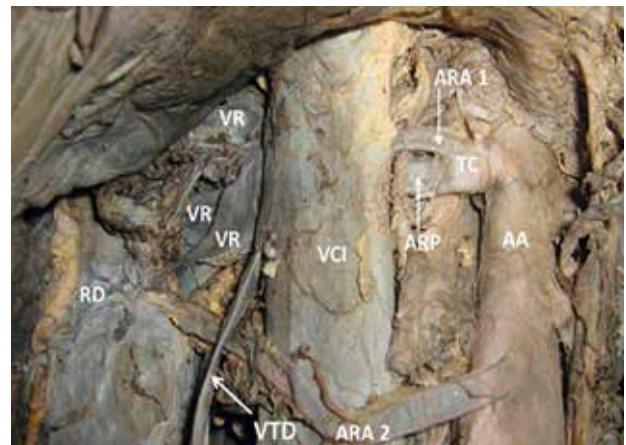


Figura 4. Imagen original. Vista anterior de la disección del espacio retroperitoneal derecho.

RD: riñón derecho; AA: aorta abdominal; VCI: vena cava inferior; VR: vena renal; VTD: vena testicular derecha; TC: tronco común; ARP: arteria renal principal; ARA 1: arteria renal accesoria-rama superior; ARA 2: arteria renal accesoria-rama inferior

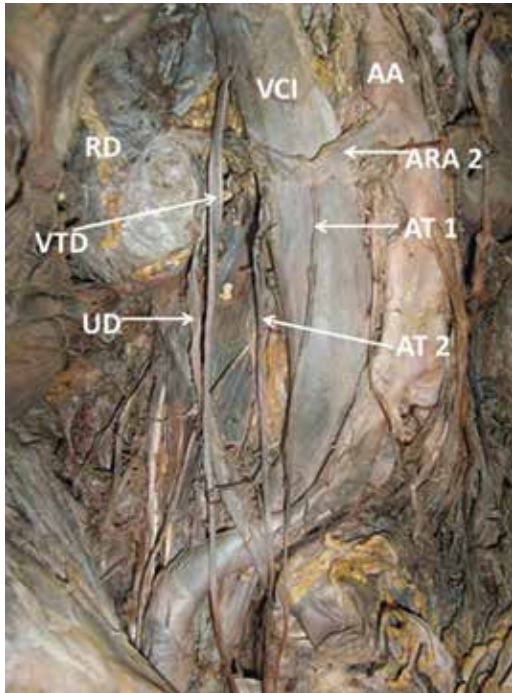


Figura 5. Imagen original. Vista anterior de la disección del espacio retroperitoneal derecho.

RD: riñón derecho; VCI: vena cava inferior; AA: aorta abdominal; ARA 2: arteria renal accesoria-rama inferior; AT 1: arteria testicular – rama medial; AT 2: arteria testicular- rama lateral; VTD: vena testicular derecha; UD: uréter derecho

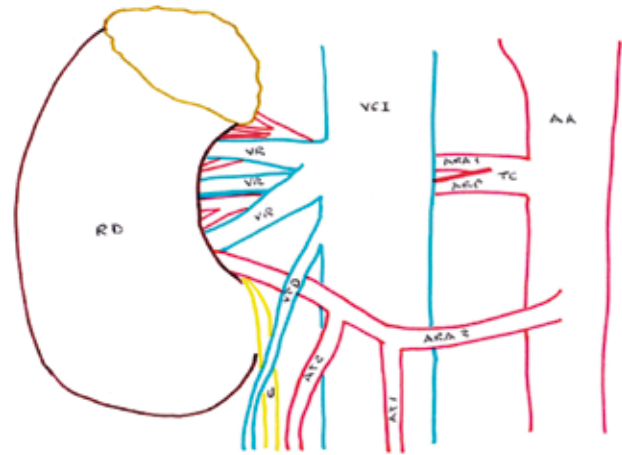


Figura 6. Ilustración esquemática. Vista anterior de la disección del espacio retroperitoneal derecho.

RD: riñón derecho; AA: aorta abdominal; VCI: vena cava inferior; VR: vena renal; VTD: vena testicular derecha; TC: tronco común; ARP: arteria renal principal; ARA 1: arteria renal accesoria – rama superior; ARA 2: arteria renal accesoria- rama inferior; AT 1: arteria testicular – rama medial; AT 2: arteria testicular- rama lateral; U: uréter derecho

DISCUSIÓN

Las variaciones en el origen de arterias en el abdomen son muy comunes. Las arterias que muestran variaciones frecuentes incluyen el tronco celiaco, arterias renales y las gonadales (6). Las variaciones en las arterias renales se presentan en 30 % de los casos. Dhar *et al.* (2005) diseccionaron 40 cadáveres y reportan variaciones en las arterias renales. Su estudio revela la presencia de una sola arteria renal principal en el lado derecho y en el lado izquierdo en un 80 % de los especímenes; además, se observan arterias renales accesorias en el 20 % de los casos, de las cuales la presencia de estas anomalías es unilateral en 15 % y bilateral en 5 % (7).

Bordei *et al.* (2004) reportan 54 casos de doble arteria renal, de los cuales seis casos son bilaterales y 48 unilaterales (8). Khamanarong *et al.* (2004) en un estudio sobre 267 cadáveres, realizan observaciones sobre la arteria renal y encuentran una sola arteria renal hiliar en 82 % de los casos, doble arteria renal en 17 % y triple arteria renal en 1 % (9).

Sharmila *et al.* (2013) diseccionan 30 riñones sobre los cuales observan patrones normales arteriales en el 86,6 % de los casos; en el porcentaje restante observan variaciones anatómicas como ramas presegmentarias que se originan de la ar-

teria renal (cuatro casos); arterias renales accesorias originándose de la aorta abdominal (cuatro casos).

En cuanto al nivel de origen de las arterias renales accesorias reportan que en un caso se origina por encima de la arteria mesentérica superior, en un caso por encima de la arteria renal, en otro caso por debajo del origen de la arteria renal; en el último espécimen el origen de la arteria renal accesoria es entre la arteria mesentérica superior y la arteria renal (10).

Las variaciones en las venas renales son menos frecuentes que las arteriales: acontecen en el 18 % de los casos aproximadamente (11). La literatura describe que las variaciones en las venas renales son más comunes en el lado derecho (28 %) que en el lado izquierdo (1 %) de los casos (3).

Gupta *et al.* (2011) reportan variaciones congénitas de las venas renales, descritas en su estudio como venas renales supernumerarias. De los 30 cadáveres utilizados en el estudio, 10 casos presentan venas supernumerarias derechas y un caso con variaciones venosas bilaterales. Las variaciones en el origen, curso y ramas de la arteria testicular son atribuidas a factores y origen embriológico (12).

Bhaskar *et al.* (2006) describen un caso de variación de la arteria testicular derecha que se origina en la cara anterior de la aorta abdominal e inmediatamente se divide en dos ramas: una que corresponde a la arteria testicular propia y la otra rama se bifurca en un ramo ascendente hacia la glándula suprarrenal derecha y un ramo descendente hacia la pared posterior del abdomen (13).

En un hombre adulto fueron encontradas, en el lado derecho, doble arteria renal (una rama hiliar y una polar inferior); también se encontró doble arteria testicular: una que se origina de la arte-

ria renal -rama hiliar- y la otra de la arteria renal -rama polar inferior- (14). Las variaciones en el origen de la arteria testicular desde la arteria polar inferior del riñón y su importancia quirúrgica han sido reportadas en la literatura (15).

Otulakowski *et al.* (1975) encuentran una arteria testicular aberrante que se origina desde la arteria renal principal y pasa posterior a la vena cava inferior (16). Deepthinath *et al.* (2006) reportan doble arteria testicular: una originándose desde la arteria renal accesoria y otra desde la arteria renal principal (6).

Naito *et al.* (2006) describen dos casos de arterias testiculares izquierdas a manera de arco sobre la vena renal izquierda (17). Nathan *et al.* (1976) describen un caso donde ambas arterias renales derechas e izquierdas realizan un arco sobre la vena renal izquierda (18).

Rusu, describe un caso de doble arteria testicular bilateral, donde la arteria testicular izquierda forma un arco por encima de la vena renal izquierda (19). Onderoglu *et al.* (2003) describen a la arteria testicular derecha originándose de la aorta, al mismo nivel de origen de la arteria renal (20). Acar *et al.* (2007) reportan una arteria testicular derecha originándose de la rama segmentaria inferior de la arteria renal derecha y la arteria testicular izquierda originándose de la superficie anterolateral de la aorta abdominal justo inferior a la arteria renal izquierda (21).

Sylvia *et al.* (2009) describen doble arteria renal bilateral (rama superior e inferior): en el riñón derecho la arteria renal rama superior da origen a la arteria testicular; mientras que en el lado izquierdo la arteria testicular se origina de la arteria renal rama inferior (22).

Jyothsna *et al.* (2012) reportan variaciones anatómicas del lado izquierdo: dos arterias testiculares: una rama inferior que se origina de la aorta abdominal y una rama superior que tiene origen

en un tronco común, del cual también se origina la arteria suprarrenal inferior (23).

Anjamrooz *et al.* (2013) reportaron del lado izquierdo la existencia de doble arteria testicular (medial y lateral) desde la aorta abdominal; del lado derecho las arterias testiculares se originan desde la pared anterior de la aorta abdominal a nivel del borde superior de L2 bifurcándose posteriormente en dos ramas (24).

Las arterias renales accesorias son arterias terminales, por lo tanto si presentan algún daño, la parte del riñón que es suplida por ellas sufrirá de isquemia segmentaria con la subsecuente hipertensión.

Las arterias renales derechas cruzando por delante de la vena cava han estado implicados como una de las causas de obstrucción de la unión pieloureteral y conducir a una hidronefrosis. Entender la anatomía pieloureteral es muy importante por lo que cualquier obstrucción en esta unión es considerada la forma más común de obstrucción del tracto urinario superior (25,26).

La incidencia de casos comprendida entre el 29 al 65 % de obstrucciones pieloureterales fueron relacionados con anomalías en el trayecto de los vasos renales cruzando la pelvis renal (27).

En la literatura existen reportes de casos individuales, unilaterales y bilaterales de variaciones anatómicas similares a los descritos en el presente caso; sin embargo las variaciones anatómicas aquí reportadas en lo referente al origen y número de las arterias renales y testiculares, en un mismo individuo, de presentación bilateral; hasta el momento no han sido reportadas.

Las variaciones en la anatomía renal y gonadal son importantes en la exploración y tratamiento del trauma renal, trasplantes renales, hipertensión renal, embolización arterial renal, angio-

plastias, reconstrucción de lesiones vasculares congénitas o adquiridas, cirugías de aneurismas de la aorta abdominal, cirugías de disección de ganglios linfáticos retroperitoneales, cirugía renal conservativa o radical, cirugías correctivas de varicoceles.

Cirugías laparoscópicas de abdomen o pelvis masculinas pueden sufrir complicaciones debido a una no familiaridad con la anatomía del campo operativo. Los patrones vasculares son importantes a la hora de planear y realizar todo procedimiento quirúrgico y más aún el conocimiento de las variaciones anatómicas que pueden ser evidenciadas en el preoperatorio mediante angiografía y arteriografía, para tener una guía de seguridad en procedimientos endovasculares en la región en aras de reducir el riesgo de trauma a los vasos sanguíneos y asegurar sus ligaduras o anastomosis.

Un profundo entendimiento de estas variaciones anatómicas y sus relaciones con los vasos adyacentes tienen una significativa importancia para evitar algunas serias complicaciones en procedimientos como la técnica de Fowler-Stephens, y en reconocer las causas de los desórdenes genitales como la criptorquidia y su adecuado tratamiento en orden de preservar la funcionalidad de los testículos no descendidos (21).

CONCLUSIONES

Un adecuado conocimiento anatómico del origen, curso de los vasos testiculares y renales, y de sus variables anatómicas son de importancia para radiólogos, cirujanos generales, cirujanos vasculares, urólogos, oncólogos durante los procedimientos diagnósticos y quirúrgicos en la región retroperitoneal y abdominopélvica, por la posible afectación en el flujo sanguíneo renal y la perfusión gonadal que pueden dar origen a varicoceles o afectar la función gonadal y termorregulación de la glándula testicular.

AGRADECIMIENTOS

El autor en representación de la Universidad de Pamplona agradece al Hospital Universitario Erasmo Meoz de la Ciudad de Cúcuta por la donación de cadáveres identificados, no reclamados por familiares o personas responsables de su custodia. Proceso debidamente reglamentado, cumpliendo la normatividad legal vigente en la República de Colombia.

BIBLIOGRAFÍA

1. Nayak BS. Multiple variations of the right renal vessels. Singapore Med J. 2008; 49:153-155.
2. Loukas M, Louis RG Jr, Hullett J, Loiacano M, Skidd P, Wagner T. An anatomical classification of the variations of the inferior phrenic vein. Surg Radiol Anat. 2005; 27(6):566-74.
3. Bergman RA, Afifi AK, Miyauchi R. Illustrated encyclopedia of human anatomic variations. opus II: cardiovascular system, arteries, abdomen, renal. Disponible en: [arteries,http://www.anatomyatlases.org/anatomicvariants//cardiovascular/text/arteries/renal,2010](http://www.anatomyatlases.org/anatomicvariants//cardiovascular/text/arteries/renal,2010)
4. Nayak SR, J JP, D'Costa S, Prabhu LV, Krishnamurthy A, Pai MM, Prakash. Multiple anomalies involving testicular and supra-renal arteries: embryological basis and clinical significance. Rom J Morphol Embryol. 2007;48(2):155-9.
5. Asala S, Chaudhary SC, Masumbuko-Kahamba N, Bidmos M. Anatomical variations in the human testicular blood vessels. Ann Anat. 2001 Nov;183(6):545-
6. Deepthinath R, Satheesha Nayak B, Mehta RB, Bhat S, Rodrigues V, Samuel VP, Venkataramana V, Prasad AM. Multiple variations in the paired arteries of the abdominal aorta. Clin Anat. 2006 Sep;19(6):566-8.
7. Dhar P, Lal K. Main and accessory renal arteries a morphological study. Ital J Anat Embryol. 2005 Apr-Jun;110(2):101-10.
8. Bordei P, Sapte E, Iliescu D. Double renal arteries originating from the aorta. Surg Radiol Anat. 2004 Dec;26(6):474-9.
9. Khamanarong K, Prachaney P, Utraravichien A, Tong-Un T, Sripaoraya K. Anatomy of renal arterial supply. Clin Anat. 2004 May;17(4):334-6.
10. Sharmila A, Sundarapandian Christilda F. Anatomical study of variations in the blood supply of kidneys. J Clin Diagn Res 2013; 7(8):1555-7.
11. Favaro WJ, Santos TD, Cagnon VA. Venous communication between right and left kidneys. A rare anatomical variation. Case report. Int J Morphol. 2009;27(1):117-20
12. Gupta A, Gupta R, Singal R. Congenital variations of renal veins: embryological background and clinical implications. Journal Clinical and Diagnostic Research. 2011; 6:1140-43
13. Bhaskar PV, Bhasin V, Kumar S. Abnormal branch of the testicular artery. Clin Anat. 2006 Sep;19(6):569-70.
14. Bergman RA, Cassell MD, Sahinoglu K, Heidger PM Jr. Human doubled renal and testicular arteries. Ann Anat. 1992 Aug;174(4):313-5
15. Ravery V, Cussenot O, Desgrandchamps F, Teillac P, Martin-Bouyer Y, Lassau JP, Le Duc A. Variations in arterial blood supply and the risk of hemorrhage during percutaneous treatment of lesions of the pelviureteral junction obstruction: report of a case of testicular artery arising from an inferior polar renal artery. Surg Radiol Anat. 1993;15(4):355-9.

16. Otulakowski B, Woźniak W. A case of origin of the testicular artery from the renal artery, and course of the testicular artery behind the inferior vena cava. *Folia Morphol.* 1975;34(3):349-
17. Naito M, Terayama H, Nakamura Y, Hayashi S, Miyaki T, Itoh M. Left testicular artery arching over the ipsilateral renal vein. *Asian J Androl.* 2006 Jan;8(1):107-10
18. Nathan H, Tobias PV, Wellsted MD. An unusual case of right and left testicular arteries arching over the left renal vein. *Br J Urol.* 1976 Apr;48(2):135-8.
19. Rusu MC. Human bilateral double renal and testicular arteries with a left testicular arterial arch around the left renal vein. *Rom J Morphol Embryol.* 2006; 47(2):197-200
20. Onderoğlu S, Yüksel M, Arik Z. Unusual branching and course of testicular artery. *Ann Anat.* 1993 Dec;175(6):541-4.
21. Acar HI, Yazar F, Ozan H. Unusual origin and course of the testicular arteries. *Surg Radiol Anat.* 2007 Oct;29(7):601-3
22. Sylvia S, Kakarlapudi SV, Vollala VR, Potu BK, Jetti R, Bolla SR, Rao M, Pamidi N. Bilateral variant testicular arteries with double renal arteries. *CCases J.* 2009 Feb 2;2(1):114.
23. Jyothsna P, Mohandas Rao K, Somayaji S, Ashwini L. Multiple vascular anomalies involving testicular, suprarenal arteries and lumbar veins. *N Am J Med Sci.* 2012 Mar;4(3):154-6
24. Anjamrooz SH, Taghavi MM, Abedinzadeh M, Yazdi SM, Azari H. Coexistence of multiple arterial variations in the genitourinary system. *Ital J Anat Embryol.* 2013; 118(1): 128-35.
25. Snyder HM, Lebowitz RL, Colodny AH, Bauer SB, Retik AB. Ureteropelvic junction obstruction in children. *Urol Clin North Am.* 1980; 7: 273-290. PMID: 7404869
26. Sampaio FJ, Favorito LA. Ureteropelvic junction stenosis: vascular anatomical background for endopyelotomy. *J Urol.* 1993;150: 1787-91.
27. Rouviere O, Lyonnet D, Berger P, Pangaud C, Gelet A, Martin X. Ureteropelvic junction obstruction: Use of helical CT for preoperative assessment: comparison with intra-arterial angiography. *Radiology,* 1999;213: 668-73.



