

Enrique Fernández-Bodereau<sup>1</sup>, Patricia Tortolini<sup>1</sup>

1.- Facultad de Odontología, Universidad Nacional de Córdoba, Argentina..

Contacto: Dr. Enrique Fernández-Bodereau. Av. Haya de la Torre s/n, Ciudad Universitaria, Córdoba, Argentina. Fono: 054-351-4333079. Email: bodereau@uolsinectis.com.ar

## Apicectomía o implante: Reporte de un caso clínico.

### *Apicectomy or dental implant: Report of a clinical case*

Resumen: Se reporta un caso clínico de un paciente al que se le realizó apicectomía en un premolar superior, presumiblemente por una endodoncia realizada en forma inadecuada y tener un perno colado donde la extracción del mismo correría el riesgo de la fractura dentaria. Fracasado dicho tratamiento se realiza un implante inmediato a la exodoncia, donde se colocó relleno óseo autólogo y xenoinjerto con membrana de colágeno reabsorbible. De esto se deduce que la faz diagnóstica es muy importante. Después de 4 meses se realiza la carga funcional del implante con una corona cerámica cementada. Uno de los factores que influyeron en los resultados positivos de este caso, es la superficie ultramicrotexturada del implante que se usó, además de ser considerados estadísticamente los premolares de tener la tabla ósea vestibular de mayor espesor que el sector anterior.

Palabras claves: Regeneración ósea guiada, biomateriales, implantes, apicectomía.

Fernández-Bodereau E & Tortolini P. Apicectomía o implante: Reporte de un caso clínico. J Oral Res 2012; 1(1): 27- 34.

Recibido: 02/05/12 | Aceptado: 14/06/12 | Online: 22/07/12

### Introducción.

Uno de los componentes del sistema estomatognático es el hueso, este se forma con los elementos dentarios, los sostiene mientras cumplen su función y desaparece una vez que los dientes se pierden.<sup>1</sup>

La estructura ósea normalmente es reabsorbida y reemplazada por hueso nuevo cada día, esto es debido a que el esqueleto humano en individuos sanos se mantiene en un estado de constante remodelación. Esta remodelación es llevada a cabo por las células óseas (osteoblastos y osteoclastos). Este proceso de remodelación ocurre durante toda la vida del individuo en distintas etapas y sitios como consecuencia de la ausencia o presencia de función, es por eso que en las zonas desdentadas hay reabsorción y en las dentadas o con implantes hay aposición. El hueso sano conserva siempre su capacidad de regeneración.

Es muy importante conocer los fundamentos biológicos de la regeneración ósea guiada y su aplicación en implantología, como la información de los biomateriales para injertos y las membranas para osteopromoción. Debemos tener en cuenta que regeneración es el reemplazo de componentes perdidos en el organismo, por elementos iguales, altamente organizados.

El material de relleno genera el soporte funcional y/o estructural para la regeneración, mediante los tres mecanismos ya conocidos como la osteogénesis, osteoconducción y osteoinducción, siendo el hueso autólogo el material de elección por tener los tres mecanismos antes mencionados.

Los cambios cuantitativos y cualitativos post exodoncia son más pronunciados en el compartimiento vestibular del proceso alveolar que en el sector lingual-palatino en ambos maxilares. Como consecuencia el centro del reborde se traslada hacia lingual o palatino, lo que dificulta más la ubicación tridimensional adecuada de los implantes y su correspondiente resolución protésica,

El aumento del volumen óseo insuficiente, es

frecuentemente realizado de forma conjunta a la colocación del implante, para conseguir unos buenos resultados funcionales y estéticos a largo plazo.<sup>2-4</sup>

#### Caso clínico.

En este reporte clínico se presenta un paciente de sexo masculino de 35 años, con maxilar superior e inferior totalmente dentado, con buena salud general y no fumador. Los datos clínicos incluyeron una historia clínica sin información relevante. El paciente relataba molestias en el elemento 15, que tiene tratamiento de conducto, perno pilar y corona de porcelana (Figura 1). Se evalúa el caso, se indican radiografías seriadas y panorámica en las que se observa una radiolucidez en la zona del ápice (Figura 2).

Luego de analizar e informarle sobre las alternativas quirúrgicas y protésicas de tratamiento, se le propone realizar la extracción de la pieza dentaria y la colocación inmediata de un implante.

El paciente no muy convencido de nuestro diagnóstico realiza una interconsulta donde le proponen un tratamiento más conservador como la apicectomía para tratar de salvarle el diente. El paciente optó por dicho tratamiento (Figuras 3 y 4).

Gómez-Carillo<sup>5</sup> sostiene que diversos refinamientos de la técnica quirúrgica de apicectomía han propiciado que su tasa de éxito haya aumentado de modo considerable. Se revisa la bibliografía científica para determinar

cuales de estos procedimientos son superiores. Dicho autor en su artículo establece un protocolo de apicectomía quirúrgica opti-

mizado según la medicina basada en la evidencia, aplicando conjuntamente todos los materiales y las maniobras que, de forma aislada, hayan demostrado mayores tasas de éxito. Los pacientes en los que fracasa la endodoncia, a pesar de haber recibido una indicación correcta, constituyen la población diana que potencialmente puede beneficiarse de la apicectomía.<sup>6</sup>

Al año concurre nuevamente el paciente a la consulta, relatando seguir con la misma molestia. Se evaluó nuevamente el caso, donde se volvió a confirmar nuestro primer diagnóstico, se realizó radiografía digital Cone-Beam<sup>7</sup> que nos permite una fácil e inmediata observación de la imagen tridimensional.

Se le propone en una misma sesión operatoria realizar la extracción de la pieza dentaria, por presentar un quiste residual, la eliminación del mismo, y la colocación inmediata de un implante unitario parte sumergida, con regeneración ósea guiada con membrana de colágeno reabsorbible como Bio-Guide (Geistlich Pharma AG, Suiza) y Bio-Oss (Geistlich Pharma AG, Suiza) como material de injerto.

Se medica al paciente previamente a la cirugía y se procede a la realización de la exodoncia con un periostótomo fino. A continuación se examina el lugar potencial de la implantación y se marca el punto preciso de colocación del implante con la fresa redonda mas pequeña para la preparación del lecho implantológico, para luego colocar el implante teniendo en cuenta sus tres dimensiones. Para ello se utiliza una guía quirúrgica previa a la colocación del implante para verificar su correcta orientación, lo que nos da la certeza de utilizar un protocolo de carga tipo I.<sup>8</sup>

Para evitar levantamiento de seno cuando vamos a colocar implantes, debemos saber que la altura adecuada del reborde no debe ser menor a 5mm de longitud, si no tendríamos que hacer la técnica de osteotomo o de

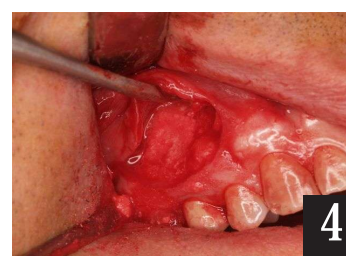
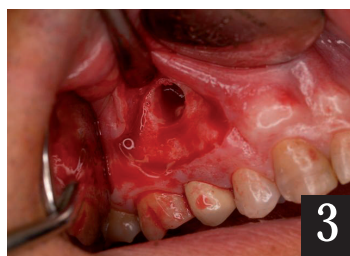
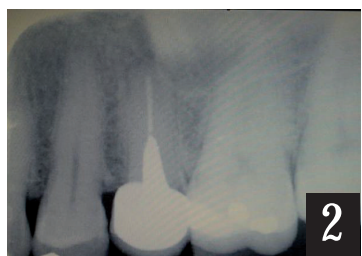
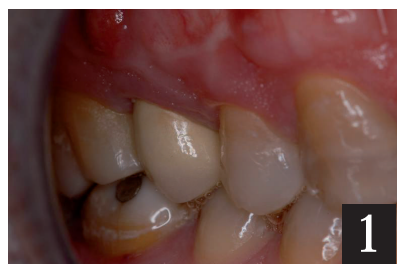
Figura 1, Presentación del caso clínico en la primera consulta. Figura 2, Radiografía Pre-Operatoria del caso clínico. Figuras 3 y 4, Realización de la apicectomía (Gentileza del Dr. Arano-Madrid).

ventana lateral.

El labrado de dicho lecho se realizó con abundante irrigación externa con solución NaCl al 9 % o agua destilada previamente refrigerada y utilizando instrumentos cortantes en secuencia de diámetros crecientes, no sobrepasando los 500/800 rpm, ejerciendo poca presión y con intermitencia. Se coloca el implante y luego el tornillo de cierre o tapa, que se pone para evitar que los márgenes de la herida se deslicen sobre el hombro del implante durante los primeros días postquirúrgicos. Una vez colocado el implante y la tapa, se condensa sobre el defecto rodeando el implante, el material de relleno que en este caso es Bio-Oss y la membrana reabsorbible Bio-Guide previamente recortada en la zona, y se rebate el colgajo. Los márgenes de la herida se suturan, firmemente sin ejercer demasiada presión, con Dermalon 5,0 y se coloca un provisorio adhesivo aliviado para que no produzca contacto directo

con la superficie de la herida para que los implantes no reciban una carga funcional.

La radiografía postquirúrgica sirve de control para ver el correcto posicionamiento del implante. Transcurridos 7 días se elimina la sutura y se sigue con los controles periódicos.

Al cabo de 4 meses se controla clínica y radiográficamente; en caso de tener una cicatrización exitosa y estabilidad del implante en el hueso, se procede a la restauración protésica, con una corona cerámica.

Se coloca el tornillo de cicatrización, a las 2 semanas se coloca el perno pilar de implante y se realiza la carga funcional al implante con una corona cerámica cementada. Después del seguimiento de un periodo de carga funcional de 12 meses, no ha habido complicaciones y se ha podido comprobar que el tratamiento ha sido exitoso (Figuras 5 a la 11).

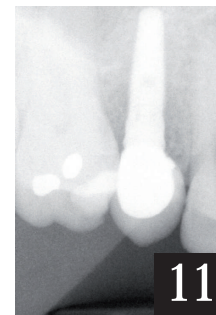
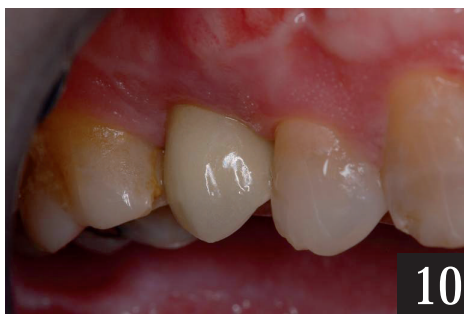
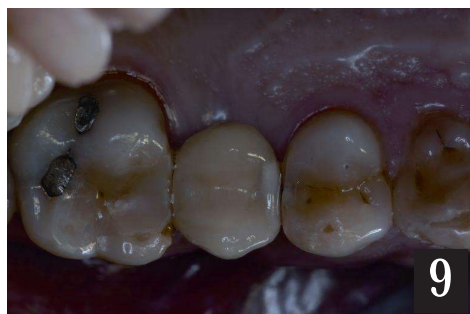
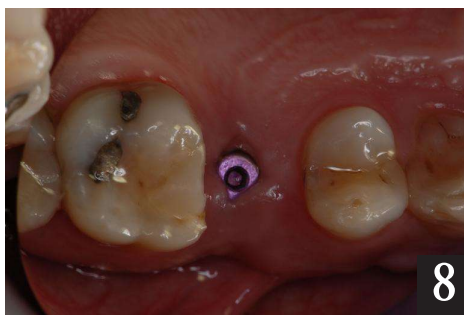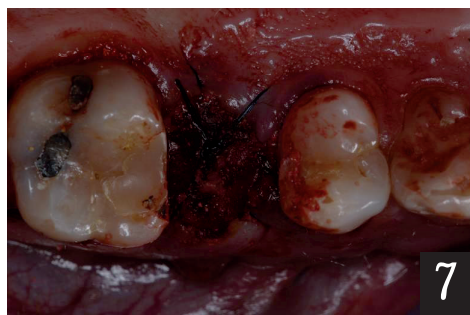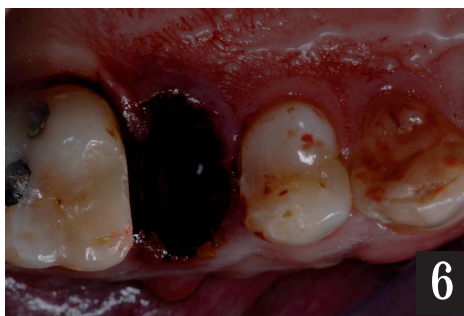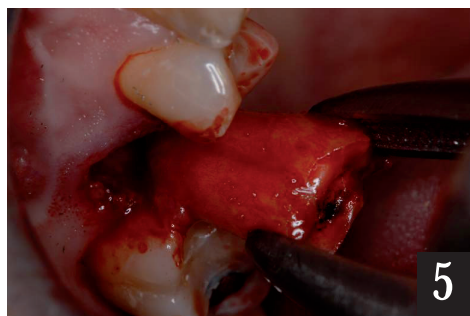Figura 5, Extracción atraumática del 15 con periotón ultrafino.  
Figura 6, Vista del lecho, donde se mantuvo intacto el tejido óseo circundante.  
Figura 7, Material de relleno y sutura.  
Figura 8, Cicatrización del tejido a los dos meses.  
Figura 9, Restauración final (vista oclusal).  
Figura 10, Control a los dos años.  
Figura 11, Radiografía final.



### Discusión.

La elección de sustituir dientes naturales de mal pronóstico por implantes unitarios es un tratamiento predecible y la secuencia de tratamiento depende tanto del alveolo implantado como de los tejidos circundantes.

La aplicación de distintas técnicas ayudan a modificar el criterio a seguir para obtener resultados funcionales y estéticos. Si bien el uso de implantes post-exodoncia ha demostrado tener porcentajes de éxito similares a la colocación de implantes en hueso nativo,<sup>9-13</sup> conservar el ancho y la altura gingival representa un problema debido a la reabsorción espontánea de la tabla vestibular.<sup>14-16</sup>

Hay dos factores principales para lograr la oseointegración en implantes y la estética en los tejidos perimplantarios, ellos son los dientes naturales y los tejidos circundantes.

En este caso clínico se realizó un diagnóstico minucioso a través de un examen clínico y radiográfico, y se decidió colocar un implante después de la extracción dentaria, en función de preservar las características específicas del tejido blando y duro del alveolo de la extracción. Bodereau y Deleonardi<sup>17</sup> concluyeron que la colocación inmediata del implante reduce procedimientos quirúrgicos, aprovecha el potencial de cicatrización alveolar post-exodoncia y puede facilitar el resultado estético en técnicas específicas.

Siguiendo los riesgos estéticos de los implantes inmediatos debemos tener en cuenta que la recesión de la mucosa en el aspecto facial es de alrededor del 20-30 %, también tenemos que contemplar el biotipo gingival (si es delgado y muy ondulado), la mal posición facial del implante, la forma del defecto óseo facial (el que tiene forma de U es más favorable que el que tiene forma de V). Con todos estos datos podemos deducir que el tratamiento es un procedimiento complejo, y el clínico debe ser muy experimentado para utilizarlo en situaciones clínicas ideales en los casos de menor riesgo.

Skalak<sup>18</sup> afirmó que la función inmediata en condiciones favorables de calidad ósea con procedimientos quirúrgicos cuidadosos y prótesis

bien adaptadas y balanceadas, pueden producir resultados semejantes a los obtenidos por la técnica de dos tiempos.

La regeneración tisular guiada es una técnica que fue desarrollada en periodoncia para el tratamiento de los defectos óseos. Su filosofía biológica consistía en crear un espacio separado en el tejido que solo pueda ser invadido por células con capacidad osteogénica proveniente del hueso existente, esto demuestran las investigaciones realizadas por Gottlow<sup>19</sup> en 1984, en las que se demostró que estas técnicas podrían ser utilizadas, también para regeneración ósea.

Busser *et al.* en 1994<sup>20</sup>, afirmó que la utilización de membranas de osteopromoción es un factor fundamental para la regeneración ósea guiada (ROG).<sup>21</sup>  
<sup>22</sup> La ROG aumenta el ancho de la cresta alveolar y excluye la invasión con células de tejido blando no osteogénicas, además de favorecer la formación de tejido óseo y permitir la colocación de los implantes en emplazamientos en los que el volumen óseo es insuficiente.<sup>23</sup> Cuando no existe estabilidad primaria, la inserción del implante puede retrasarse conforme a un abordaje por fases, a fin de lograr un aumento inicial de la cresta y la consiguiente colocación del implante en la cresta aumentada. Este abordaje ofrece una superficie ósea mayor, que contribuye a la formación de nuevo hueso, optimiza el posicionamiento del implante e incrementa la formación del hueso nuevo por la activación a nivel local de factores de crecimiento.<sup>24</sup> Debido al uso de las membranas no reabsorbibles de politetrafluoretileno expandible (ePTFE) y el riesgo de colapso, exposición e infección que de ellas se derivan, así como la duración del tiempo de cicatrización de la regeneración ósea, la ROG se considera una técnica que requiere de una gran habilidad quirúrgica.

Las membranas de colágeno reabsorbibles han permitido a los profesionales superar este tipo de problemas. Se trata de unas membranas barrera cuya duración está limitada a unas pocas semanas. Por consiguiente, el uso de este tipo de materiales debe acompañarse y apoyarse con biomateriales de sustitución de tasa baja, como hueso mineral inorgánico de origen bovino.

La necesidad e importancia de la encía queratinizada alrededor de los implantes sigue siendo un tema con-

trovertido.

Jung *et al.*<sup>25</sup> comprobaron que el tratamiento de defectos con mineral óseo poroso desproteinizado de origen bovino o mineral óseobovino con colágeno, mostró influencias similares sobre la regeneración ósea. Para que tenga una buena regeneración ósea del defecto óseo, en este caso se trataba de un quiste residual, es necesario, la eliminación cuidadosa de la patología periapical, realizando un legrado profundo óseo y retirando el tejido inflamatorio de granulación, la fibrina y otros residuos orgánicos.<sup>26</sup>

Aunque tradicionalmente se haya puesto en duda, en la actualidad hay evidencia científica de que el tejido quístico que rodea al ápice enfermo forma parte del cortejo morbo y no del proceso de curación. Ha quedado demostrado que se trata del resultado de una infección bacteriana, especialmente bacterias anaerobias.<sup>27, 28</sup> Aunque algunos autores han destacado la importancia del tejido de granulación periapical como osteoinductor de la posterior regeneración ósea peri-quística, en el momento presente no hay pruebas que avalen esa teoría y si de un mayor índice de fracaso terapéutico, si se preserva el tejido periapical.<sup>29</sup> El legrado de la cavidad quística debe ser meticuloso, empleando legras periodontales para garantizar la total exenteración del tejido perirradicular. Esta técnica de regeneración ósea la utilizamos por tener zonas de infección y lesión periapical quística, lo que nos podría comprometer la inserción del implante.

El implante que hemos colocado es microestructurado con cuello Laser-Lok (BioHorizons, Estados Unidos), que consiste en una serie de canales de precisión a escala celular producidos con láser en el cuello del implante.<sup>30</sup> Un estudio prospectivo multicéntrico muestra una pérdida ósea de solo 0.59mm frente a los 1.94mm de los implantes tradicionales.<sup>31</sup>

Novaes *et al.* realizaron un estudio en el 2004 donde analizaron la influencia de la microestructura de los implantes sobre la oseointegración de los mismos en colocación inmediata a exodoncia en alveolos infectados y concluyeron que la superficie es de suma importancia en la osteogénesis inicial y que la presencia de una infección crónica no es una contraindicación para la colocación inmediata de un implante, siempre que se trabaje con una

superficie ultramicrorugosa y se sigan ciertas medidas clínicas pre y postoperatorias.<sup>32</sup>

El estudio realizado por Myiamoto *et al.* en 2011<sup>33</sup> tuvo como objetivo evaluar la influencia de espesor del hueso alveolar labial y su correspondiente pérdida de masa ósea vertical en las recesiones de la mucosa vestibular.

.Grupo I (A a C): Técnica Tardía en 2 etapas, membrana no reabsorbible, Bio-Oss, FDBA.

.Grupo II (D a F): Técnica Tardía en 2 etapas, membrana reabsorbible, Bio-Oss, FDBA.

.Grupo III (G a I): Técnica colocación de implantes inmediatos, injerto de hueso autógeno.

Los resultados comparativos sugieren que las recesiones gingivales fueron significativamente más bajas en el retraso de 2 etapas de colocación, en comparación con la colocación inmediata.

En el presente caso clínico, la cirugía implantológica y la regeneración ósea guiada fue realizada en un paciente que presentaba un quiste residual periapical que puede aumentar el riesgo de fracaso.<sup>34</sup> Sin embargo, existen estudios que demuestran que no hay diferencias en el éxito de los implantes cuando se insertan en localizaciones con y sin patología periapical. La calidad del hueso alveolar es un factor importante para conseguir la oseointegración.

En varios estudios *in vivo* analizados<sup>35-37</sup> se comprobó que los defectos óseos en ratas y monos curaron con relleno óseo completo cuando fueron cubiertos con membranas de teflón, mientras que los defectos de controles tratados sin membrana fueron invadidos por tejidos blandos.

Araujo *et al.*<sup>38</sup> demostraron que la colocación de un implante post-extracción no preserva dimensiones del tejido duro del reborde. Tanto la pared bucal como la lingual se reabsorben. En vestibular esto resulta en pérdida de oseointegración marginal.

Existen distintas alternativas para aumento en ancho del reborde mediante el empleo de otros biomateriales como injerto alógeno mineralizado, hidroxiapatita o xenoinjerto según los reportes de la literatura.<sup>39-41</sup>

Araujo *et al.*<sup>42</sup> mostraron que la colocación de un biomaterial como el Bio-Oss en el alveolo post-extracción estimula el modelado óseo y compensa al

menos de forma temporal, la contracción marginal de la cresta.

Araujo y Lindhe<sup>43</sup> en un estudio a largo plazo concluyeron que la colocación de Bio-Oss en un alveolo post-extracción impide la contracción marginal del reborde que ocurre luego de la extracción dentaria, cabe aclarar que este estudio se realizó en un plazo de seis meses.

Es importante destacar que el aporte sanguíneo a la zona a regenerar es un elemento fundamental, sobre todo en defectos que se protegen solo con membranas, ese aporte vascular del nuevo tejido formado depende completamente de los vasos sanguíneos derivados de la médula ósea.

Otros investigadores<sup>44</sup> demostraron que la colocación de un implante post-extracción no preserva dimensiones del tejido duro del reborde. Tanto la pared bucal como la lingual se reabsorben. En vestibular esto resulta en pérdida de oseointegración marginal

Buser<sup>45</sup> llegó a la conclusión de que con la combinación de hueso autógeno, xenoinjerto (Bio-Oss) y membranas reabsorbible (Bio-Guide), los implantes pueden colocarse con un alto grado de previsibilidad.

En el caso que presentamos, basándonos en principios biológicos y conocimientos científicos, demostramos que la utilización de injertos óseos autólogos (material de elección por tener propiedades osteogénicas, osteoinductivas y osteoconductoras) combinado con xenoinjerto, en este caso Bio-Oss y una membrana de colágeno reabsorbible Bio-Guide, un implante microestructurado de cuello pulido y posteriormente la restauración coronaria pudimos lograr éxito clínico en nuestro tratamiento en un

seguimiento de 5 Años.

### Conclusión.

No se debe dejar de tener en cuenta las diferentes opciones que acompañan a la colocación de un implante como son los injertos o rellenos óseos como sustitutos o inductores de hueso perdido que pueden ser autólogos, heterólogos, sintéticos o combinados. Este reporte indica que la regeneración tisular guiada con el uso de biomateriales y membranas reabsorbibles de colágeno, con la inserción de implante con nano superficie puede ser una opción de tratamiento con buenos resultados clínicos para mantener el volumen y la calidad ósea necesarios para el éxito de la rehabilitación protésica de pérdidas dentales unitarias, siendo la prótesis implantosoportada una opción alternativa en la terapéutica restauradora y debe de considerarse como una opción a las alternativas prostodónticas convencionales durante la planificación del tratamiento.

Se llegó a la conclusión que la apicectomía no ha sido el tratamiento adecuado por lo tanto se recurrió a los implantes.

El cirujano oral debe fundamentar todas sus decisiones terapéuticas en la evidencia científica. Ese es el único modo de que los pacientes reciban el mejor tratamiento posible, más especialmente en el contexto de una sociedad que demanda cada vez más la excelencia. El protocolo propuesto de apicectomía quirúrgica basado en la evidencia tiene la limitación obvia de no contar con el número suficiente de pacientes como para extraer conclusiones estadísticas de su empleo en un contexto clínico real.

---

Abstract: We report a clinical case of a patient who underwent apicectomy on an upper premolar, presumably by endodontic done improperly, and have cast a bolt where the extraction run the risk of tooth fracture. Failed such treatment, an implant is performed, placed immediately after extraction, in which bone filling with xenograft and guided bone regeneration with resorbable collagen membrane was done. From this we deduce that the phase diagnosed is of paramount importance. Two months after functional load of the implant is made with a cemented ceramic crown. One of the factors that influenced the positive outcome of this case, where immediately implants are placed to the tooth extraction is ultra microtextured surface of the used implant, besides being the bone table of these dental elements of thicker vestibular. Keywords: guided bone regeneration, biomaterials, implants, apicectomy.

## Referencias.

- 1.- Gómez de Ferraris ME, Campos Muñoz A. Periodoncio de inserción: Cemento, Ligamento Periodontal, y Hueso Alveolar. En *Histología y Embriología Bucodental*. Ed Medica Panamericana. Madrid 2002.
- 2.- Esposito M, Grusovin MG, Coulthard P, Worthington HV. The efficacy of various bone augmentation procedures for dental implants: a Cochrane systematic review of randomized controlled clinical trials. *Int J Oral Maxillofac Implants* 2006; 21; 696-710.
- 3.- Donos N, Mardas N, Chadha V. Clinical outcomes of implants following lateral bone augmentation: systematic assessment of available options (barrier membranes, bone grafts, split osteotomy). *J Clin Periodontol* 2008; 35 (suppl 8): 173-202.
- 4.- Jensen SS, Terheyden H. Bone augmentation procedures in localized defects in the alveolar ridge: clinical results with different bone grafts and bone substitute materials. *Int J Oral Maxillofac Implants* 2009; 24: 218-236.
- 5.- Gomez-Carillo V, Giner Diaz J, Maniegas Lozano L, Gaite Ballesta JJ, Castro Bustamante A, Ruiz Cruz J, Montesdeoca Garcia N. Apicectomía quirúrgica: propuesta de un protocolo basado en la evidencia. *Rev Esp Cir Oral Maxilofac* 2011; 33(2): 61-66.
- 6.- Gay-Escoda C, Penarrocha M, Berini L. Lesiones Periapicales. En: Gay Escoda C, Berini Aytes L. *Cirugía Bucal*. Madrid: Ergon, 1999; pp.749-80
- 7.- Kantor ML. Dental digital radiography: more than a fad, less than a revolution. *J Am Dent Assoc*. 2005; 136: 1358-1360.
- 8.- Buitrago Vera, PJ, Sicilia Felechosa, A, Enrile de Rojas FJ, Tejerina Lobo JM, Fuertes Gutierrez L. Como mejorar la precisión en la colocación de implantes. El uso de la guía quirúrgica de contorno. *ROE* 1996; 56(4): 11-20.
- 9.- Vanden Bogaerde L, Rangert B, Wendelhag I. Immediately function of Brånemark System TiUnite implants in fresh extraction sockets in maxillae and posterior mandibles: an 18-month prospective clinical study. *Clin Implant Dent Relat Res* 2005; 7: S121-130.
- 10.- Polizzi G, Grunder U, Goene R, Henry P, Jackson WJ, Kawamura K, Renouard F, Rosenberg R, Tripplett G, Werbit M, Lithner B. Immediate and delayed implant placement into extraction sockets: a 5-year report. *Clin Implant Dent Relat Res* 2000; 2(2): 93-99.
- 11.- Testori T, Bianchi F, Del Fabbro M, Caelli M, Zuffetti F, Berluchi I, Taschieri S, Francetti L, Weinstein RL. Implant aesthetic score for evaluating the outcome: immediate loading in the aesthetic zone. *Pract Proced Aesthet Dent* 2005; 17(2): 123-130.
- 12.- Wagenberg B, Froum SJ. A retrospective study of 1925 consecutively placed immediate implants from 1988 to 2004. *Int J Oral Maxillofac Implants* 2006; 21(1): 71-80.
- 13.- Zeren KJ. Minimally invasive extraction and immediate implant placement: the preservation of esthetics. *Int J Periodont Restor Dent* 2006; 26(2): 171-181.
- 14.- Covani U, Barone A, Cornelini R, Crespi R. Soft tissue healing around implants placed immediately after tooth extraction without incision: a clinical report. *Int J Oral Maxillofac Implants* 2004; 19(4): 549-553.
- 15.- Botticelli D, Berglundh T, Lindhe J. Hard-tissue alterations following immediate implant placement in extraction sites. *J Clin Periodontol* 2004; 31(10): 820-828.
- 16.- Araujo MG, Sukekava F, Wennstrom JL, Lindhe J. Ridge alterations following implant placement in fresh extraction sockets: an experimental study in the dog. *J Clin Periodontol* 2005; 32(6): 645-652.
- 17.- Bodereau EF, De Leonardi G. Ausencia de un único elemento natural no setor anterior, com reborde osseo suficiente. *Face cirurgica*. In: Todescan FF, Bechelli A, Romanelli H, editors. *Implantodontia contemporanea*. Sao Pablo; Artes Medicas, 2005. pp. 67-102.
- 18.- Skalak R. A brief essay on the on the philosophy of a one-step versus a two-step procedure for oseointegrated fixture-supported dentalprotheses. In : Brånemark PL editor *The Brånemark Novum Protocol for Same Day Teeth – a global perspective* - Chicago: Quintessence Books, 2001. pp.16-20.
- 19.- Gottlow J, Nyman S, Karring T, Lindhe J. New attachment formation as the result of controlled tissue regeneration. *J Clin Periodontol* 1984; 11: 494-503.
- 20.- Buser D, Duka K, Hirt HP, Berthold H. Localized ridge augmentation using guided bone regeneration. In Buser D, Dahlin C, Schenk RK, eds. *Guided Bone Regeneration in implant dentistry*. Berlin. Quintessence, 1994; pp 189-223.
- 21.- Gottlow J, Nyman S, Lindhe J, Karring T, Wennström J. New attachment formation in the human periodontium 26 Gottlow by guided tissue regeneration. *J Clin Periodontol* 1986; 13: 604-616.
- 22.- Sculean A, Nikolidakis D, Schwarz F. Regeneration of periodontal tissues: combination and preclinical evidence. *J Clin Periodontol* 2008; 35(suppl 8): 106-116.
- 23.- Tinti, C. & Parma Benefati S. Vertical ridge augmentation: surgical protocol and retrospective evaluation of 48 consecutively inserted implants. *Int J Periodont Restor Dent* 1998; 18: 435-443.
- 24.- Buser D, Dula, K, Hirt H, Schenk R. Lateral ridge augmentation using autografts and barrier membranes. A clinical study in 40 partially edentulous patients. *J Oral Maxillofac Surg* 1996; 54: 420-432.
- 25.- Jung R, Lecloux G, Rompen E, Ramel C, Buser D, Hammerle CH. A feasibility study evaluating an in situ formed synthetic biodegradable membrane for guided bone regeneration in dogs. *Clin Oral Implants Res* 2009; 20(2): 151-161.
- 26.- Palti A, Hoch T. A concept for the treatment of various dental bone defects. *Implant Dent* 2002; 11: 73-78.
- 27.- Baumgartner JC, Falkler WA. Bacteria in the apical 5 mm of infected root canals. *J Endod* 1991; 17: 380-383.
- 28.- Wayman BE, Murata SM, Almeida RJ, Fowler CB. A bacteriological and histological evaluation of 58 periapical lesions. *J Endod* 1992; 18: 152-155.
- 29.- Souza RA. The importance of apical patency and cleaning of the apical foramen on root canal preparation. *Braz Dent J* 2006; 17: 6-9.
- 30.- Nevins, M, Nevins ML, Camelo M, Boyesen DM Kim. Human histologic evidence of a connective tissue attachment to a dental implant. *Int J Periodont Restor Dent* 2008; 28(2): 111-121.
- 31.- Pecora GE, Ceccarelli R, Bonelli M, Alexander H, Ricci JL. Clinical Evaluation of Laser microtexturing for soft tissue and bone attachment to dental implants. *Implant Dent* 2009; 18(1): 57-66.
- 32.- Novaes AB Jr, Papalexiou V, Grisi MFM, Souza SLS, Tabba M Jr, Kajiwara JK. Influence of implant microstructure on the osseointegration of immediate implants placed into periodontally infected sites. A histomorphometric study in dogs. *Clin Oral Implants Res* 2004; 15: 34-43.



- 33.- Myamoto J, Obama T. Dental Cone Beam Computed Tomography Analyses of Postoperative Labial Bone Thickness in Maxillary Anterior Implants: Comparing Immediate and Delayed Implant Placement. *Int J Periodontol Rest Dent* 2011; 31(3): 215-225.
- 34.- Chen ST, Buser D. Clinical and esthetic outcomes of implants placed in postextraction sites. *Int J Oral Maxillofac Implants* 2009; 24: 186-217.
- 35.- Dahlin C, Linde A, Gottlow J, Nyman S. Healing of bone defects by guided tissue regeneration. *Plast Reconstruct Surg* 1988; 81: 672-676.
- 36.- Dahlin C, Sennerby L, Lekholm U. Generation of new bone around titanium implant using a membrane technique, an experimental study in rabbits. *Int J Oral Maxillofacial Implants* 1989; 4: 19-25.
- 37.- Kostopoulos L, Karring T. Guided bone regeneration in mandibular defects in rats, using a bioreabsorbable polymer. *Clin Oral Impl Res* 1994; 5: 66-74.
- 38.- Araujo M, Wennstrom J, Lindhe J. Modeling of the buccal and lingual bone-walls of fresh extraction sites following implant installation. *Clin Oral Impl Res* 2006; 17: 606-614.
- 39.- Block M, Degen M. Horizontal ridge augmentation using Human mineralized particulate bone: preliminary results. *J Oral Maxillofacial Surg* 2004; 62: 67-72.
- 40.- Araujo M, Sonohara M, Hayacibara R. Lateral ridge augmentation by the use of grafos comprised of autologous bone or a biomaterial. An experiment in the dog. *J Clin Periodontol* 2002; 29: 1122-1125.
- 41.- Proussaefs P, Lozada J, Rohrer MD. A clinical and histologic evaluation of a block onlay graft in conjunction with autogenous particulate and inorganic bovine material: a case report. *Int J Periodont Restor Dent* 2002; 22:567-72
- 42.- Araujo M, Lindhe J. La influencia del colágeno Bio-Oss en la cicatrización del alveolo post-extracción: estudio experimental en perros. *Rev Int Odontol Restaur Period* 2008; 12: 131-143.
- 43.- Araujo M, Lindhe J. Ridge preservation with the use of Bio-oss collagen: a 6 month study in dog. *Clin Oral Impl Res* 2009; 20: 433-440.
- 44.- Schenk RK, Buser D, Hardwick WR. Healing pattern of bone regeneration in membrane protected defects. A histologic study in canine mandible. *Int J of Oral and Maxillofacial Implants* 1994; 9: 13-29.
- 45.- Buser D. Horizontal ridge augmentation using autogenous block grafts and the guided bone regeneration technique with collagen membranes: a clinical study with 42 patients. *Clin Oral Implants Res* 2006; 17(4): 359-366.