

# Relación entre la circunferencia escrotal, el crecimiento testicular y parámetros de calidad de semen en toros de raza Guzerat, desde la pubertad hasta los 36 meses de edad

Jair Pérez Osorio<sup>1</sup> / Liliana Chacón Jaramillo<sup>2</sup> / Rafael José Otero Arroyo<sup>3</sup> / José Cardona Álvarez<sup>4</sup> / Fernando Andrade Souza<sup>5</sup>

## Resumen

**Objetivo:** investigar la asociación entre el tamaño de la circunferencia escrotal y las características espermáticas en 194 machos de la raza Guzerat. **Métodos:** los toros se dividieron por grupos de edades desde los 12 hasta los 36 meses de edad. Se realizaron mediciones del largo y ancho del testículo y de la circunferencia escrotal. A los animales que presentaron una circunferencia  $\geq 19$  cm se les colectó semen mediante electroestimulación transrectal para inducir la eyaculación. Las características evaluadas en el semen fueron motilidad, vigor, concentración espermática y presencia de células redondeadas. **Resultados:** la correlación entre la circunferencia escrotal con la motilidad espermática por grupo de edad fue positiva ( $r = 0,94$ ;  $p < 0,005$ ). El presente estudio demostró que la presencia de gota citoplasmática proximal, las células redondeadas en el eyaculado y los defectos en la cabeza de los espermatozoides son características de evaluación objetiva, las cuales pueden ser utilizadas para seleccionar precozmente la producción de espermatozoides en estos machos Guzerat. **Conclusiones:** la producción de espermatozoides con parámetros normales en la raza Guzerat se logran cuando los machos llegan a la edad de 28 meses y una circunferencia escrotal cercana a los 30 cm.

**Palabras clave:** *Bos indicus*, maduración sexual, testículo, toro.

1 MV, MSc, PhD. Profesor asociado, Universidad de La Salle, Facultad de Ciencias Agropecuarias, Bogotá, Colombia.

✉ jairez@unisalle.edu.co

2 MV, MSc, PhD. Profesora asociada. Universidad de La Salle, Facultad de Ciencias Agropecuarias, Bogotá, Colombia.

✉ lchacon@unisalle.edu.co

3 MV, MSc, PhD. Práctica Privada en Clínica y Biotecnología de la Reproducción, Córdoba, Colombia.

✉ reproductionmvz@hotmail.com

4 MVZ, MSc. Profesor, Universidad de Córdoba, Facultad de Medicina Veterinaria y Zootecnia, Clínica de Grandes Animales.

✉ cardonalvarez@hotmail.com

5 MV, MSc, PhD. Docente Universidad Estatal de Maranhão (UEMA), Programa de Posgrados Maestría en Ciencia Animal, São Luis-MA, Brasil.

✉ femedvet@yahoo.com.br

## Relationship Between Scrotal Circumference, Testicular Growth and Semen Quality Parameters in Guzerat Breed Bulls, from Puberty to 36 Months of Age

### Abstract

**Objective:** To investigate the association between scrotal circumference size and sperm characteristics in 194 males of Guzerat breed. **Methods:** The bulls were divided by age groups from 12 to 36 months of age. The length and width of the testicle and scrotal circumference were measured. Semen was collected from the animals that showed a circumference  $\geq 19$  cm through transrectal electrostimulation in order to induce ejaculation. The characteristics assessed in the semen were motility, speed, sperm concentration and presence of rounded cells. **Results:** the correlation between the scrotal circumference with the sperm motility by group of age was positive ( $r = 0.94$ ;  $p < 0.005$ ). The present study showed that the presence of proximal cytoplasmic droplet, the rounded cells in the semen and the defects on the head of the spermatozooids are objective evaluation features, which can be used for early selection of sperm production in Guzerat males. **Conclusions:** The production of sperm with normal

Cómo citar este artículo: Pérez Osorio J, Chacón Jaramillo L, Otero Arroyo RJ, Cardona Álvarez J, Andrade Souza F. Relación entre la circunferencia escrotal, el crecimiento testicular y parámetros de calidad de semen en toros de raza Guzerat, desde la pubertad hasta los 36 meses de edad. Rev Med Vet. 2014;(27):73-87.

rates in the Guzerat breed is achieved when males reach the age of 28 months and a scrotal circumference close to 30 cm.

**Keywords:** Sexual maturity, *Bos indicus*, testicle, bull.

## Relação entre a circunferência escrotal, o crescimento testicular e os parâmetros de qualidade de sêmen em toros de raça Guzerá, desde a puberdade até os 36 meses de idade.

### Resumo

**Objetivo:** Investigar a associação entre o tamanho da circunferência escrotal e as características espermáticas em 194 machos da raça Guzerá. **Métodos:** os toros se dividiram por grupos de idades desde os 12 até os 36 meses de idade. Realizaram-se medições do comprimento e da largura do testículo e da circunferência escrotal. Aos animais que apresentaram uma circunferência  $\geq 19$  cm foi-lhes coletado sêmen mediante eletroestimulação transretal para induzir a ejaculação. As características avaliadas no sêmen foram motilidade, vigor, concentração espermática e presença de células redondeadas. **Resultados:** a correlação entre a circunferência escrotal com a motilidade espermática por grupo de idade foi positiva ( $r = 0,94$ ;  $p < 0,005$ ). O presente estudo demonstrou que a presença de gota citoplasmática proximal, as células redondeadas no sêmen ejaculado e os defeitos na cabeça dos espermatozoides são características de avaliação objetiva, as quais podem ser utilizadas para selecionar precocemente a produção de espermatozoides nestes machos Guzerá. **Conclusões:** a produção de espermatozoides com parâmetros normais na raça Guzerá se conseguem quando os machos chegam à idade de 28 meses e uma circunferência escrotal próxima aos 30 cm.

**Palavras chave:** amadurecimento sexual, *Bos indicus*, testículo, touro.

## INTRODUCCIÓN

En la selección de los reproductores, además de las características zootécnicas como el peso corporal (por edad), la calidad de la carcasa y el tipo racial, se debe destacar la salud reproductiva de los animales, como las evaluaciones clínicas que demuestran la salud de los órganos reproductivos, la capacidad sexual, la capacidad de producir espermatozoides aptos para realizar la fecundación (1). La capacidad reproductiva del animal se va adquiriendo con la edad, logrando mayor peso, circunferencia escrotal (CE), calidad seminal y cambio en los perfiles hormonales (2).

Para evaluar la capacidad reproductiva de los toros se han propuesto parámetros como las mediciones tes-

ticulares y la calidad del semen (3). La utilización de la circunferencia escrotal en los diferentes sistemas de evaluación y selección de reproductores se debe en gran parte a la heredabilidad alta (4-6) y moderada de esta característica (7-9).

La circunferencia escrotal ha sido el parámetro más utilizado, sobre todo por su facilidad en la medición; se ha relacionado con la cantidad de volumen de área ocupada por el tejido testicular responsable de la producción de andrógenos (10), con la concentración y la producción diaria de espermatozoides (11-13). Adicionalmente, en toros Angus cruzados la CE presentó una regresión lineal positiva ( $p < 0,04$ ) con el porcentaje de espermatozoides móviles progresivos, una regresión lineal negativa ( $p < 0,1$ ) para la incidencia de defectos

primarios en los espermatozoides y una regresión lineal positiva ( $p < 0,0001$ ) con las reservas espermáticas en el epidídimo (12). En toros Holstein también se demostró una correlación positiva entre las mediciones testiculares y la concentración espermática, mayor ( $r = 0,81$ ) en los animales jóvenes (1 a 2 años de edad) y con tendencia a disminuir ( $r = 0,22$ ) hacia los 6 y 12 años de edad (14). La morfología espermática presentó en machos bovinos *Bos taurus* a los 18 meses una relación curvilínea ( $p < 0,001$ ) con la circunferencia escrotal. Estas circunferencias de  $38 \pm 1$  cm produjeron semen con tasas altas (80 %) de espermatozoides normales (15).

En cuanto a toros *Bos indicus* como los Nellore también se ha demostrado una correlación genética alta de la CE con la motilidad (1,00) y el vigor (0,69); sin embargo, no se presentó correlación (0,00) con el volumen seminal (6). En machos *Bos indicus* de las razas Guzurat y Nellore se encontraron porcentajes mayores ( $p < 0,01$ ) de espermatozoides con anomalías (11,1 y 14,4 %, respectivamente), a los 13 a 15 meses de edad comparados con los machos de 22 a 24 meses de edad (6,7 y 8,0 %, respectivamente) (16).

Adicionalmente, en los machos Guzurat en condiciones de pasturas tropicales en Brasil se detectaron por primera vez espermatozoides móviles (considerado como inicio de la pubertad) en el eyaculado a los  $18,2 \pm 2,1$  meses de edad (rango, 13,9 a 24,2 meses) y un peso corporal de  $255,5 \pm 32,0$  kg (rango, 176 a 335 kg), y no lograron la meseta de crecimiento testicular sino hasta los 30 meses de edad (17).

El objetivo de este estudio fue investigar la asociación entre el tamaño de la circunferencia escrotal y las características espermáticas en 194 machos jóvenes de la raza Guzurat, desde la pubertad hasta los 36 meses de edad, en animales criados en pastos en el cerrado brasileño.

## MATERIALES Y MÉTODOS

El presente estudio se desarrolló en el municipio de Brasilândia de Minas, región perteneciente al Cerrado Mineiro, localizado en la microrregión de Paracatu, al noroeste del estado de Minas Gerais, Brasil, a una altitud de 550 msnm ( $17^{\circ}03'25''$  LS y  $46^{\circ}13'22''$  LO), en un clima cálido y húmedo con lluvias en verano. Es un clima tropical lluvioso, con precipitaciones concentradas en el período octubre-abril, el cual alcanza más del 90 % del total anual de lluvias. El invierno (junio-agosto) es muy seco, con precipitaciones totales mensuales inferiores a 20 mm. La temperatura media del mes más frío (julio) es superior a los 18 °C, y la temperatura más alta, de 35 °C; se presentó en septiembre, antecediendo al periodo de lluvias.

Los animales durante el estudio se mantuvieron en los meses de lluvias en praderas de pasto *Brachiaria brizantha* y *Andropogon gayanus*. Durante la estación seca, los animales se suplementaron con una ración balanceada (ensilaje de maíz y sorgo). Los animales permanecieron con sal mineral a voluntad.

Para este trabajo se utilizaron 194 machos de la raza Guzurat, a los cuales se les realizaron determinaciones de características seminales desde los 12 hasta los 36 meses de edad. Por situaciones del manejo extensivo de los animales en la explotación, los 194 machos jóvenes seleccionados inicialmente para este estudio, en algunas mediciones por grupo etario, no se lograron reunir en su totalidad.

### Evaluación de la producción y la calidad espermática

El primer intento de colecta de semen se realizó cuando los animales llegaron a un perímetro escrotal de 19 cm; los valores de la CE por debajo de

esta medida en la raza Guzerat no se asocian con la presencia de espermatozoides en el eyaculado (18). La circunferencia escrotal se determinó con una cinta métrica empujando suavemente los dos testículos hacia abajo y se midió en la parte más ancha. Las colectas de semen se efectuaron a todos los animales con el método de electroeyaculación cada tres meses. Los que no respondieron al primer estímulo se sometieron inmediatamente a un segundo estímulo (17,18).

El aspecto del eyaculado se determinó subjetivamente por el grado de turbidez en una escala de 0 a 6, en la que 0 correspondió a un eyaculado transparente (ausencia de espermatozoides), y 6 a una muestra cremosa (muy alto número de espermatozoides) (17).

La evaluación de la motilidad progresiva y el vigor se realizaron de inmediato; se obtuvo la muestra depositando una pequeña cantidad de semen en una lámina previamente precalentada a 37 °C y evaluada en microscopía de luz con aumento de 100 a 400X. La motilidad progresiva se expresó como el porcentaje de los espermatozoides móviles y el vigor representado en la fuerza del movimiento y la velocidad de los espermatozoides, clasificado en una escala de 0 (ausencia de movimiento) a 5; se observó un movimiento vigoroso y veloz de los espermatozoides (19).

Se registró la presencia de células redondeadas mediante una escala de 0 a 5. El valor de 0 correspondió a la ausencia de células y el de 6 cuando la proporción de células redondeadas/espermatozoides fue superior al 51 % (1 = 0 %, 2 = 10-20 %, 3 = 21-30 %, 4 = 31-40 %, 5 = 41-50 %, 6 ≥ 51 %). Se evaluaron por lo menos cinco campos de microscopía de luz a 400X.

Para la evaluación de la morfología espermática se utilizaron alícuotas de semen preservado en solu-

ción salina de formol tamponada (20), refrigerado a 5 °C hasta su evaluación. Se realizaron preparaciones húmedas y se analizaron en microscopía de contraste de fase con aumento de 1000X. Se registraron los porcentajes de las anomalías de cabeza y cola luego de evaluar por lo menos 200 espermatozoides analizados (19).

### Determinación de la pubertad

Se consideró que un macho había llegado a la pubertad a partir del momento en que el animal presentó en el eyaculado por lo menos un espermatozoide con motilidad progresiva (21).

### Análisis estadístico

Se utilizó estadística descriptiva para caracterizar las variables evaluadas, como la identificación de la cronología del comienzo de la producción de esperma. Se calcularon las medias aritméticas de las características evaluadas con sus respectivas desviaciones estándares, por medio del programa SAS para el análisis estadístico (22).

Se realizaron análisis de regresión en función del perímetro escrotal con todos los parámetros espermáticos. Se utilizó el programa Sigma Plot versión 10.0 (Copyright®-Systat Software, INC, 2006) para la caracterización de las respuestas evaluadas. Se determinaron también los coeficientes de correlación de Pearson para las paramétricas como la edad y circunferencia escrotal, y la correlación de Spearman para las respuestas no paramétricas (motilidad, vigor, concentración, células redondeadas y anomalías de cabeza). En cuanto a los defectos de pieza intermedia y principal se realizaron transformaciones angulares para ajustar estas respuestas a la normalidad y se utilizaron las funciones de arco-seno de raíz; con ello se obtuvo una respuesta paramétrica. Los coeficientes de correlación entre las variables de acuerdo con su normalidad en cada respuesta fueron validados por un segundo método descrito por Sampaio (23).

## RESULTADOS

Después de la detección de los primeros espermatozoides móviles en el eyaculado, se estudió la evolución de las características espermáticas en los machos durante la fase pospuberal de acuerdo con los diferentes intervalos de edad. Se observó con el

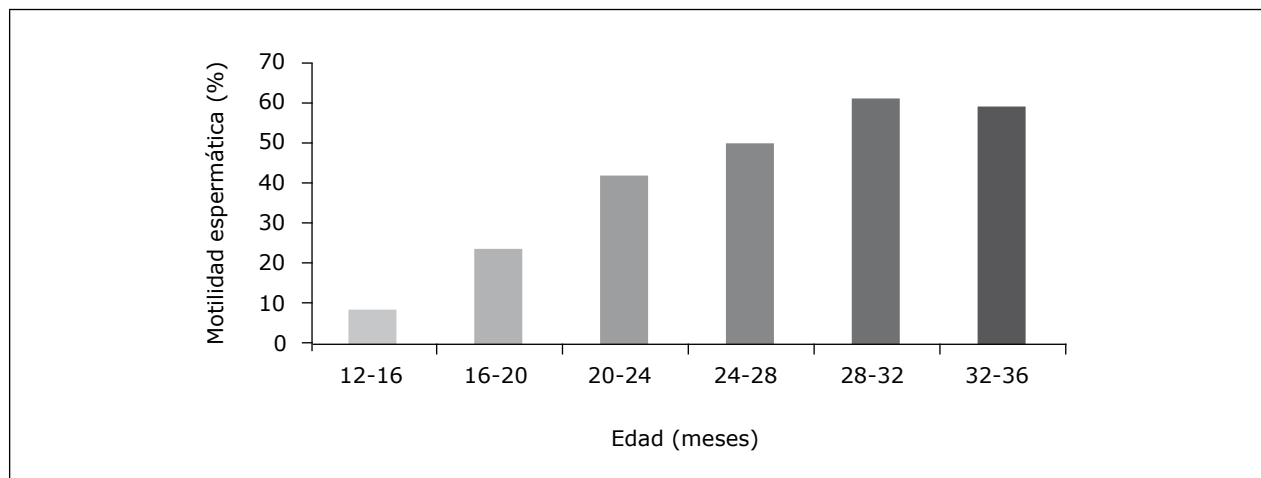
incremento en la edad de los machos un aumento gradual de la motilidad (figura 1), el vigor (figura 2) y la concentración espermática (figura 3). En los diferentes grupos etarios con el avance en la edad de los animales se pudo verificar un aumento en la circunferencia escrotal, el volumen, la longitud y el ancho testicular (tabla 1).

**Tabla 1. Desarrollo testicular, peso y condición corporal de machos jóvenes de la raza Guzurat en diferentes grupos etarios**

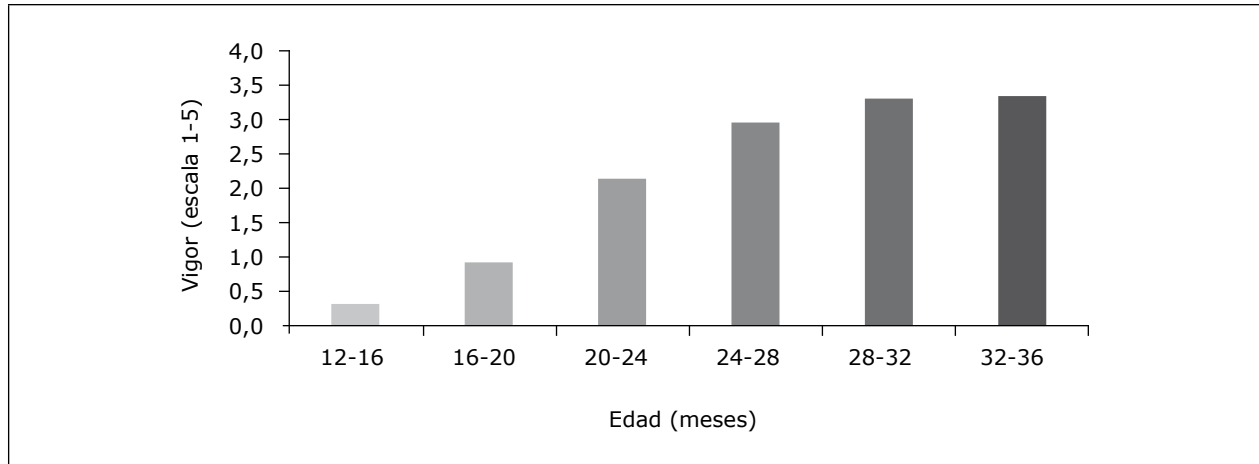
Variable	Edad en meses					
	12-16 X ± DE	16-20 X ± DE	20-24 X ± DE	24-28 X ± DE	28-32 X ± DE	32-36 X ± DE
<b>N</b>	185	192	178	194	146	82
CE (cm)	18,0 ± 2,5	21,2 ± 2,9	25,7 ± 4,1	28,4 ± 3,3	30,2 ± 3,4	31,4 ± 3,1
LTD (cm)	5 ± 1,0	6,5 ± 1,3	8,2 ± 1,5	9,4 ± 1,2	9,9 ± 1,2	10,3 ± 1,0
ATD (cm)	5 ± 0,7	4,0 ± 0,8	5,0 ± 0,9	5,6 ± 0,7	6,0 ± 0,7	6,1 ± 0,6
LTI (cm)	5,4 ± 1,0	6,4 ± 1,3	8,1 ± 1,5	9,2 ± 1,3	9,8 ± 1,2	10,2 ± 1,1
ATI (cm)	3,5 ± 0,5	4,0 ± 0,7	4,8 ± 0,9	5,4 ± 0,8	5,9 ± 0,8	6,1 ± 0,7
VOLT (cm <sup>3</sup> )	114,5 ± 56,4	177,4 ± 92,3	326,4 ± 171,4	462,2 ± 164,7	565,9 ± 195,8	612,1 ± 163,4
Peso corporal (kg)	189,1 ± 31,4	230,2 ± 33,0	274,5 ± 49,3	319,7 ± 48,0	351,2 ± 50,4	396,2 ± 45,7
ECC (1-5)	3,0 ± 0,5	3,3 ± 0,6	3,5 ± 0,7	3,4 ± 0,6	2,9 ± 0,8	3,4 ± 0,6

n: número de observaciones; CE: circunferencia escrotal; LTD: largo del testículo derecho; ATD: ancho del testículo derecho; LTI: largo del testículo izquierdo; ATI: ancho del testículo izquierdo; VOLT: volumen testicular; ECC: escala de condición corporal (1-5) 1 = muy flaco y 5 = obeso.

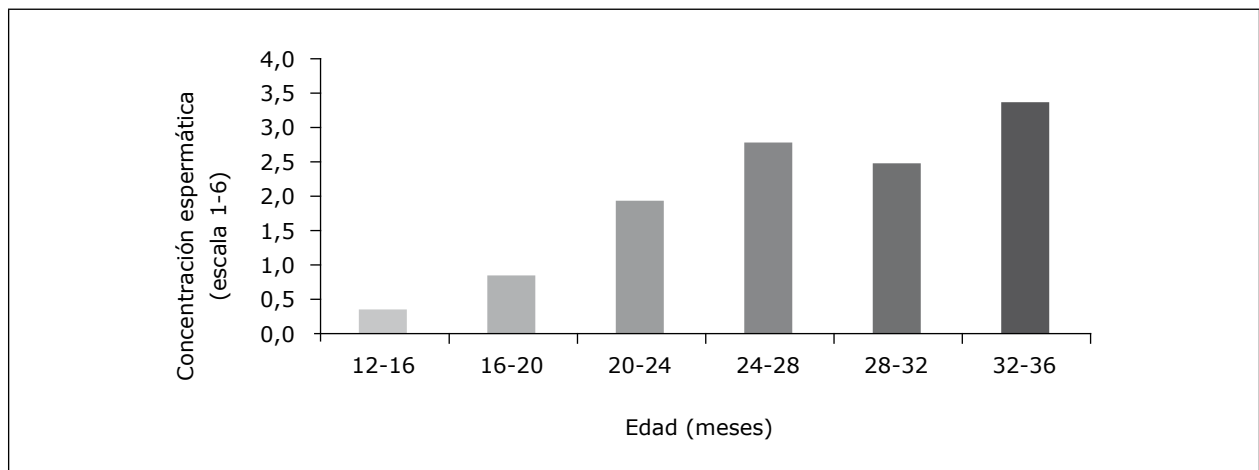
**Figura 1. Porcentaje de motilidad progresiva espermática en diferentes grupos etarios de toros jóvenes (n = 194) de la raza Guzurat**



**Figura 2. Vigor espermático en diferentes grupos etarios de toros jóvenes (n = 194) de la raza Guzerat**



**Figura 3. Concentración espermática en los diferentes grupos etarios de toros jóvenes (n = 194) de la raza Guzerat**



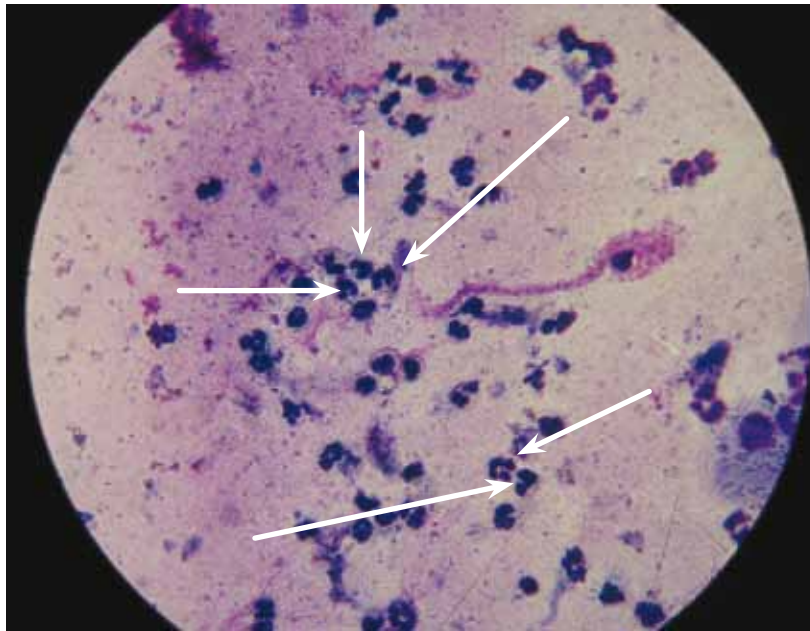
Se demostró la presencia de células redondeadas en 129 animales (figura 4) que correspondió a un 67,53 % de los 194 machos evaluados. La presencia de estas células en el eyaculado se observó a partir de la detección de las primeras células espermáticas. Con el incremento en la producción espermática se observó una disminución gradual de la presencia de células redondeadas en el eyaculado. Finalmente, desaparecieron en la mayoría de los eyaculados en último grupo etario de 32 a 36 meses (figura 5). En la figura 6 se presentan los resultados de la frecuencia y de porcentaje de células redondeadas de acuerdo con la edad; se detalla la escala de clasificación de 0 a 6.

En la tabla 2 se presentan en detalle las frecuencias en los defectos espermáticos (cabeza, acrosoma, pieza intermedia y pieza principal) y de espermatozoides normales por grupo de edad en los machos de la raza Guzerat. Dentro de las anomalías espermáticas, con respecto a los defectos de la cabeza y el acrosoma, se encontró que a medida que los animales se aproximaron a los 32 y 36 meses, establecida por la presencia de más de 70 % de células morfológicamente normales y 60 % de motilidad progresiva (17), estos defectos disminuyeron de manera significativa (figura 7). De igual forma, en las anomalías espermáticas localiza-

das a la altura de la pieza intermediaria, se encontró que la gota citoplasmática proximal presentó mayor porcentaje en los diferentes grupos etarios,

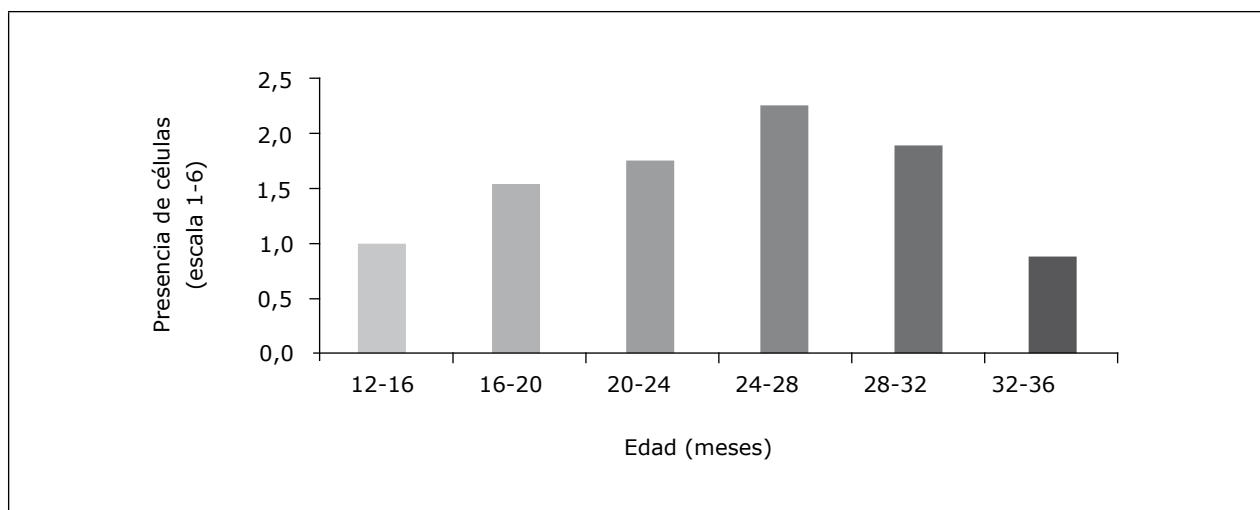
lo que demostró su presencia en un 48,10 % de los eyaculados en edades entre los 12 y los 16 meses (figura 8).

**Figura 4. Microfotografía de un extendido del eyaculado de un macho de la raza Guzerat en etapa prepuberal**



*Nota.* Las flechas indican la presencia de las células redondeadas polimorfo-nucleares (neutrófilos), coloreadas con la técnica de H&E y en 1000X.

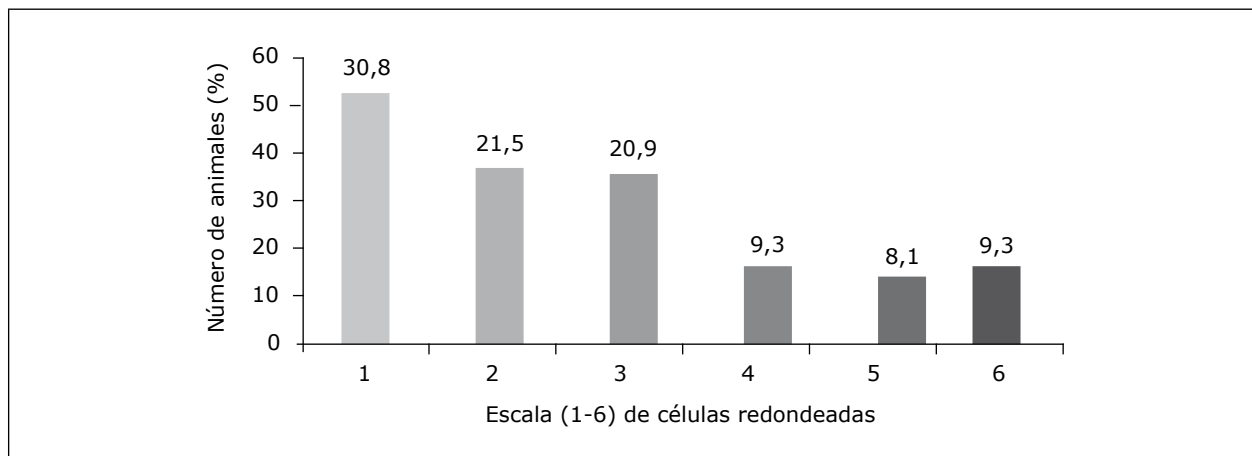
**Figura 5. Presencia de células redondeadas en la evaluación espermática en los diferentes grupos etarios de toros jóvenes (n = 194) de la raza Guzerat**



En la medida que la edad de los animales avanzó, se incrementó gradualmente el porcentaje de espermatozoides con morfología normal (figura 9). Adicional

a esto, en el grupo de machos en el rango entre los 28 y los 32 meses, el porcentaje de anomalías espermáticas en el eyaculado no superó el 30 %.

**Figura 6. Número y frecuencia de animales de acuerdo con la escala de clasificación para la presencia de células redondeadas en el eyaculado de toros jóvenes de la raza Guzerat**



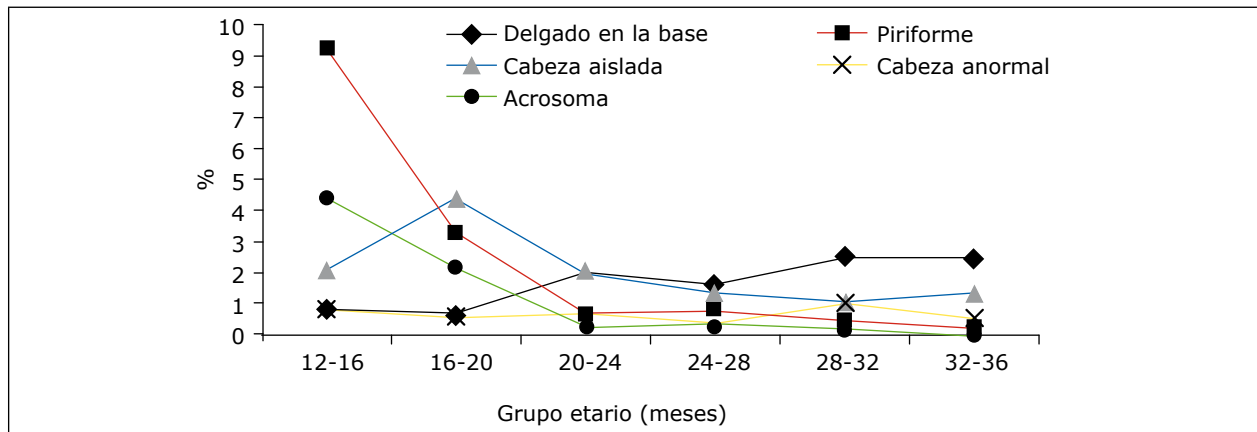
**Tabla 2. Frecuencia de los defectos morfológicos en toros jóvenes de la raza Guzerat en diferentes grupos de edades (%)**

Variable (%)	Grupo de edad (meses)					
	12-16	16-20	20-24	24-28	28-32	32-36
Delgado	0,86	0,69	1,98	1,61	2,53	2,49
Piriforme	9,29	3,31	0,69	0,80	0,51	0,27
Pequeño	0,14	0,00	0,38	0,18	0,02	0,00
Gigante	0,00	0,00	0,00	0,04	0,00	0,04
Cabeza subdesarrollada	0,29	0,92	0,26	0,09	0,15	0,00
Cabeza suelta	2,14	4,44	2,02	1,39	1,10	1,35
Acrosoma	4,43	2,22	0,26	0,36	0,19	0,02
Cabeza anormal	0,86	0,61	0,69	0,36	1,02	0,55
Cabeza doble	0,00	0,00	0,00	0,00	0,00	0,00
Inserción retroaxial	0,29	0,03	0,14	0,39	0,69	0,20
Abaxial	1,29	1,42	0,57	0,25	0,24	0,14
Pieza intermedia irregular	15,86	13,89	2,50	0,58	0,61	0,12
Pieza intermedia doblada	2,00	2,58	2,50	1,91	1,48	0,61
GC proximal	48,14	41,42	28,10	15,95	3,92	3,43
GC distal	0,29	1,06	1,79	1,63	1,38	1,80
PP doblada	0,14	1,22	4,17	2,24	1,00	1,08
PP enrollada	0,00	1,97	4,83	1,78	0,71	0,80
CDGCP	4,86	0,92	0,33	0,22	0,52	0,00
EPTZ normales %	15,71	24,00	46,98	68,81	82,89	87,02

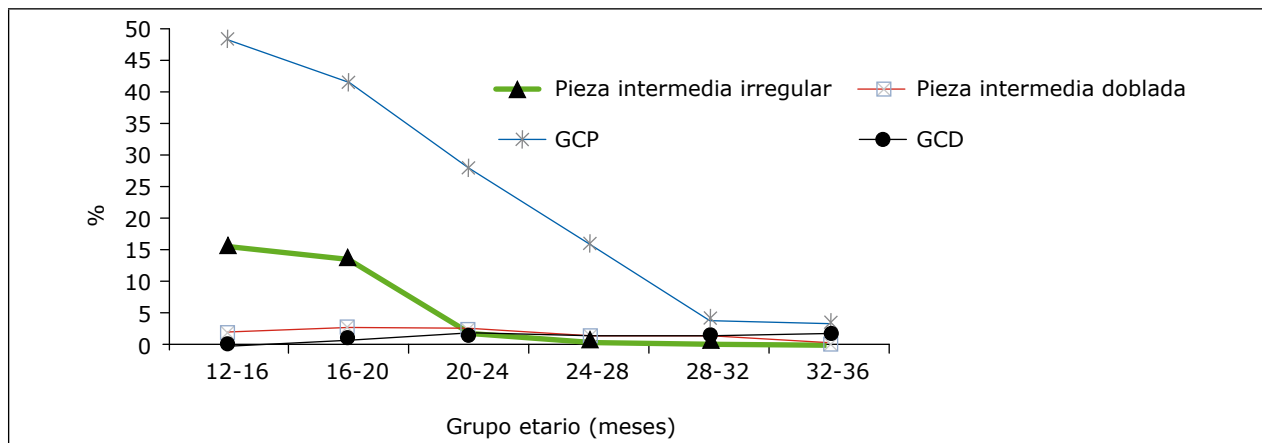
GC: gota citoplasmática; PP: pieza principal; CDGCP: cabeza delgada con GC proximal; EPTZ: espermatozoides.



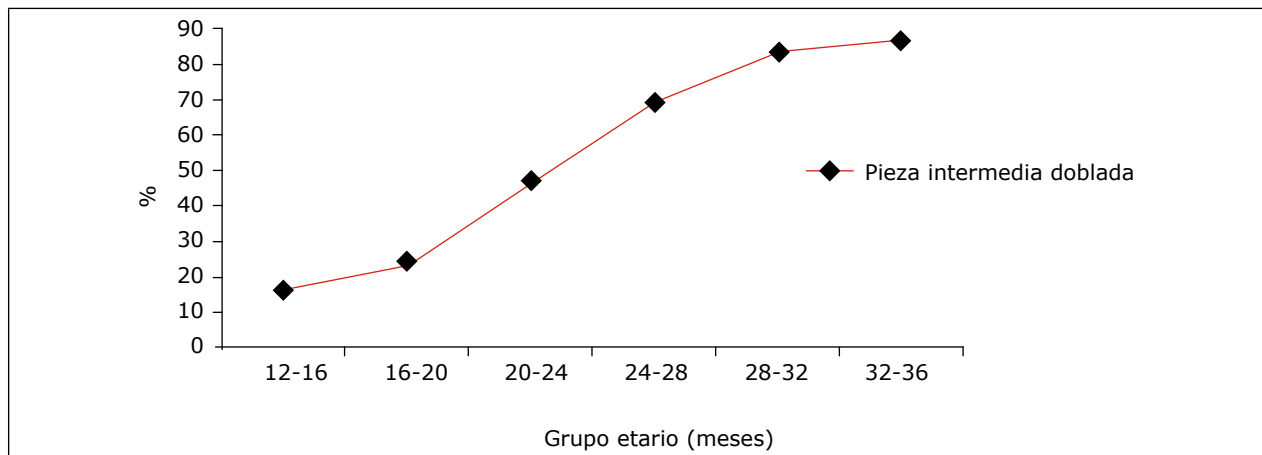
**Figura 7. Tasa de defectos morfológicos (cabeza y acrosoma) en los diferentes grupos etarios en toros jóvenes de la raza Guzerat**



**Figura 8. Porcentaje de defectos morfológicos (pieza intermedia) en los diferentes grupos etarios en toros jóvenes de la raza Guzerat**



**Figura 9. Porcentaje de espermatozoides con morfología normal en los diferentes grupos etarios de toros jóvenes de la raza Guzerat**



En este trabajo los machos jóvenes Guzerat presentaron correlaciones altas y positivas ( $p < 0,0001$ ), de las variables edad, motilidad progresiva, vigor y concentración espermática con la circunferencia escrotal ( $r = 0,97$ ;  $r = 0,94$ ;  $r = 1,00$  y  $r = 0,94$ , para las variables respectivamente). Además de ello, la circunferencia escrotal presentó correlaciones altas y negativas ( $p < 0,0001$ ) con anormalidades espermáticas como los defectos de la cabeza ( $r = -0,94$ ) y la pieza intermedia ( $r = -0,98$ ). Sin embargo, en cuanto a la presencia de células redondeadas en el eyaculado, no se encontraron asociaciones con las diferentes variables estudiadas.

## DISCUSIÓN

Durante la selección de los animales futuros reproductores en los hatos la aplicación de una herramienta de fácil manejo como la CE en campo podría ser útil para la determinación de la precocidad en la aparición y la calidad del semen en animales que no han alcanzado la madurez sexual. La circunferencia escrotal es una característica importante que ha sido utilizada durante la evaluación del potencial reproductivo en los toros adultos, ya que presenta correlaciones con determinadas características seminales (24).

En los machos jóvenes Guzerat evaluados desde que alcanzaron la pubertad, sus características de motilidad, vigor y concentración espermática incrementaron gradualmente hasta los 36 meses de edad. Estos cambios en las características se han reportado en otros machos pospuberales como es el caso de los *Bos taurus taurus* (10,25,26) y también en los machos *Bos taurus indicus* (27-29). En la población analizada a partir del grupo etario de 24 a 28 meses en adelante se encontró que los valores de la motilidad progresiva espermática y el vigor alcanzaron un nivel que se considera ideal para que el macho bovino entre a la reproducción (19).

Los machos de razas *Bos taurus taurus* presentan valores aceptables para la motilidad progresiva espermática a edades más tempranas, como los 9 y 12 meses (26,30,31), comparados con machos de las razas *Bos taurus indicus*, los cuales tardan más meses en lograrlo, y de los 20 a 25 meses en varias razas *Bos taurus indicus* (17,27,28).

La concentración espermática presentó valores crecientes hasta la última categoría evaluada, lo que podría sugerir que se llega a un nivel máximo a los 36 meses. Sin embargo, esta sugerencia debe ser evaluada con reserva, debido al método de colecta de semen (electroeyaculación), el cual, dependiendo el estímulo eléctrico y la sensibilidad del animal, podría cambiar la concentración espermática del eyaculado. Sumado a esta observación, se debe tener en cuenta el sistema de evaluación subjetivo utilizado para la misma. Adicionalmente, la concentración también está influenciada por la duración del reposo sexual previo a la colecta, dependiente de la veracidad de lo suministrado por los propietarios en las ganaderías. En las razas taurinas la meseta en la concentración de espermatozoides se logra cuando los machos llegan a un rango de edad entre los 20 y los 22 meses (32) y en las razas cebuínas se prolonga hasta los 40 meses (33).

En los machos evaluados los porcentajes de anormalidades espermáticas fueron mayores recién llegaron a la pubertad, a los  $19,60 \pm 3,90$  meses de edad, con un peso aproximado de  $250,60 \pm 47,04$  kg y una CE de  $19,60 \pm 3,90$ . Entre las anormalidades de la morfología espermática, la gota citoplasmática proximal fue la más frecuente, seguida por los defectos de la pieza intermedia (irregular), la cabeza piriforme, la cabeza aislada y los defectos del acrosoma. Las anormalidades que van disminuyendo con el incremento en la edad del macho estarían indicando que estos procesos de producción requieren un tiempo para estabilizar la calidad

en la producción espermática. Este nivel alto en el porcentaje de gotas citoplasmáticas también se ha reportado en otras investigaciones con animales de origen cebuino (17,34,35). El aumento en el porcentaje de espermatozoides con gota citoplasmática proximal podría indicar una deficiencia en el proceso de maduración espermática que ocurre en el epidídimo. Entre las anomalías en la morfología espermática encontradas, esta fue la última en disminuir a niveles que se consideran aceptables, lo cual podría sugerir que el equilibrio en el proceso de la espermatogénesis precede al funcionamiento perfecto de la maduración del espermatozoide, que ocurre normalmente a través de los diferentes segmentos del epidídimo, que lo llevan a adquirir su habilidad fertilizante (36).

La espermatogénesis se activa en el macho por un aumento en la frecuencia de picos en la concentración de testosterona en el plasma sanguíneo (37). Las gonadotropinas (LH y FSH) controlan la secreción de las células de Sertoli y de Leydig en la fase posnatal, por lo que los esteroides y los factores de crecimiento secretados por estas células tienen acción directa o indirecta sobre el desarrollo de las células germinales. Específicamente en la especie bovina, la pubertad se asocia con la habilidad que adquieren las células de Leydig para responder al estímulo de la LH (38), lo que produce mayores cantidades de testosterona, que a su vez impactan las células de Sertoli (39,40). También se ha demostrado que la liberación de las gonadotropinas y consecuentemente la producción de testosterona es un proceso gradual y logra un equilibrio en los animales adultos (37). Aunque no fue evaluada, esta maduración del proceso de liberación hormonal se debería reflejar en la producción espermática, como un aumento gradual de la calidad y la concentración de espermatozoides, situación característica en los resultados obtenidos en este grupo de machos jóvenes Guzarat evaluados.

El inicio en la producción de espermatozoides en Guzarat y en cebuinos en general se ha encontrado en el rango de los 12 a los 20 meses de edad (17,34,35), comparada con animales de origen taurino reportadas en los rangos de 6 a 9 meses (10,25,31), posiblemente relacionado con una maduración más tardía del eje hipotálamo-hipofisario-gonadal en los animales cebuinos (41).

En el grupo etario de 24 a 28 las anomalías espermáticas evaluadas se encontraban en porcentajes muy bajos con excepción de la gota citoplasmática proximal que aún se encontraba alta. Este hallazgo podría indicar que en cuanto a lo que se refiere al proceso de madurez espermática, se alcanzó entre los 24 a 28 meses de edad, y este parámetro podría servir como referencia para la selección de animales con mayor precocidad en alcanzar una morfología espermática normal. Posterior a este grupo etario, la incidencia total de anomalías espermáticas de este estudio se encontraron dentro de los límites recomendados (19) y no sobrepasaron el total del 30 % de anomalías totales.

La motilidad, el vigor y la concentración de espermatozoides aumentaron gradual y linealmente con el tamaño de la circunferencia escrotal en el rango de los 18 a los 32 cm. Estos tres valores se consideraron aceptables cuando se alcanzó un perímetro cercano a los 32 cm. En este mismo rango de perímetro escrotal se observó disminución lineal en la incidencia de anomalías de la cabeza, pieza intermedia y pieza principal. Los defectos de la cabeza (suma de todos los tipos), al comienzo del proceso de espermatogénesis, se consideran valores anormales comparados con los que se esperan en los reproductores adultos. La incidencia de las anomalías en esta población de machos Guzarat jóvenes evaluados ya presentaba valores cercanos a lo deseado (< 10 %) cuando llegaron a una circunferencia escrotal de 24 cm.

La circunferencia escrotal presentó una correlación alta y positiva con las variables edad, motilidad progresiva y vigor, y la CE presentó correlaciones altas y negativas con anomalías de los defectos de la cabeza y la pieza intermedia. Por lo tanto, la incidencia de anomalías de la cabeza del espermatozoide, la de la gota citoplasmática en función de una edad determinada y la circunferencia escrotal podrían ser utilizadas como parámetros para analizar la precocidad en la espermatogénesis y la maduración espermática en el epidídimo. Una medida de CE de  $28,4 \pm 3,3$  podría ser utilizada para estas dos características espermáticas, en los que se compare el grado de la maduración en la producción espermática entre machos contemporáneos.

Desde el inicio y alrededor de la pubertad se observaron células redondeadas en el eyaculado. En algunos machos la presencia de estas células se reportó incluso antes de demostrar la presencia de células espermáticas. Se podría especular que la incidencia de estas células, por grupo etario, sería un evento transitorio relacionado con el proceso de pubertad. Este tipo de células se identificaron por microscopía de luz convencional como compatibles con neutrófilos polimorfo-nucleares (células de defensa). No se asoció su presencia con ninguna clase de proceso inflamatorio en los segmentos de los órganos reproductivos. En humanos y en animales la presencia de este tipo de células se asocia con procesos inflamatorios de partes del sistema reproductivo (42,43).

Teniendo en cuenta la presencia transitoria de las células redondeadas, y que no se identificaron en edades avanzadas o con circunferencia escrotal superior a los 32 cm, se podría especular que su presencia se relaciona con una fase de ajuste del sistema reproductivo a la presencia de espermatozoides en los conductos del sistema genital o por donde

transitan las células espermáticas. Por las características tan particulares de los espermatozoides que los hacen diferentes a las células somáticas del organismo, podrían ser considerados como células “extrañas” al mismo y originar un incremento temporal de células del sistema inmune.

Se recomienda estudiar más a fondo el origen de estas células polimorfo-nucleares, lo cual ayudaría entender los mecanismos de acción y los significados de su presencia. Teniendo en cuenta las observaciones del presente trabajo, los eyaculados en los machos jóvenes que presentan una circunferencia escrotal por encima de los 28 cm deberían tener poca presencia de este tipo celular, o estar libres de esta.

## CONCLUSIONES

Las características de motilidad, vigor, concentración espermática, anomalías de cabeza del espermatozoide, pieza intermediaria, presencia de gotas citoplasmáticas y de células redondas en el eyaculado fueron las características asociadas al proceso de maduración de la producción espermática, posterior a la llegada de los animales a la fase de la pubertad.

Las características de motilidad, vigor, concentración espermática, las alteraciones en la cabeza de los espermatozoides, en la pieza intermediaria, la presencia de gota citoplasmática proximal y la presencia de células redondas pueden variar con la edad y la circunferencia escrotal en el período pospuberal de los animales.

La presencia de espermatozoides con gota citoplasmática proximal, células redondas y defectos de cabeza tienen las características espermáticas de evaluación objetiva que pueden ser utilizadas para la selección de precocidad, en la producción espermática de machos bovinos de raza Guzarat.

## REFERENCIAS

1. Corrêa B, Vale Filho VR, Correa GSS, Andrade VJ, Silva MA, Dias JC. Características do sêmen e maturidade sexual de touros jovens da raça Tabapuã (*Bostaurus indicus*) em diferentes manejos alimentares. Arq Bras Med Vet Zootec. 2006;58(5):823-30.
2. Devkota B, Koseki T, Matsui M, Sasaki M, Kaneko E, Miyamoto A, Amaya-Montoya C, Miyake I. Relationships among age, body weight, scrotal circumference, semen quality and peripheral testosterone and estradiol concentrations in pubertal and postpubertal Holstein bulls. J Vet Med Sci. 2008;70(1):119-21.
3. Silva AEDF, Dode MAN, Unanian MM. Capacidade reproductiva do touro de corte: funções, anormalidades e outros fatores que a influenciam. Campo Grande, Brasil: EMBRAPA-CNPGC; 1993.
4. Coulter GH, Rounsaville TR, Foote, RH. Heritability of testicular size and consistency in Holstein bulls. J Anim Sci. 1976;43(1):9-12.
5. Silva MR, Pedrosa VB, Silva JCB, Eler JD, Guimarães JD, Albuquerque LG. Testicular traits as selection criteria for young Nelore bulls. J Anim Sci. 2011;89(7):2061-67.
6. Bergmann AG, Quirino CR, Vale Filho VR, Andrade VJ, Fonseca C G. Herdabilidades e correlações genéticas entre medições testiculares e características espermáticas em touros Nelore. Arch Latinoam Prod Anim. 1997;5(Suppl 1):473-5.
7. Dias LT, Faro LEL, Albuquerque G. Estimativas de herdabilidade para circunferência escrotal de animais da raça Nelore. R Bras Zootec. 2003;32(Suppl 2):1878-82.
8. Boligon AA, Silva JAV, Sesana RC, Sesana JC, Junqueira JB, Albuquerque LG. Estimation of genetic parameters for body weights, scrotal circumference, and testicular volume measured at different ages in Nelore cattle. J Anim Sci. 2010;88:1215-9.
9. Gressler SL, Bergmann JAG, Pereira CS, Penna VM, Preira JCC, Gressler MGM. Estudo das associações genéticas entre perímetro escrotal e características reprodutivas nas fêmeas Nelore. Rev Bras Zootec. 2000;29(2):427-37.
10. Lunstra DD, Ford JJ, Echterkamp SE. Puberty in beef bulls: Hormone concentration, growth, testicular development, sperm production and sexual aggressiveness in bulls of different breeds. J Anim Sci. 1978;46(4):1054-62.
11. Aman R. Reproductive capacity of dairy bulls. IV. Spermatogenesis and testicular germ cell degeneration. Am J Anat. 1962;110(1):69-78.
12. Kastelic JP, Cook RB, Pierson RA, Coulter GH. Relationships among scrotal and testicular characteristics, sperm production, and seminal quality in 129 beef bulls. Can J Vet Res. 2001;65(2):111-5.
13. Palasz AT, Cates WF, Barth AD, Mapletoft RJ. The relationship between scrotal circumference and quantitative testicular traits. Theriogenology. 1994;42(4):715-26.
14. Hahn J, Foote RH, Seidel GE. Quality and freezability of semen from growing and aged dairy bulls. J Dairy Sci. 1969;52(11):1843-8.
15. Bertschinger HJ, Ehrt WJ, Wood R. Beer bull performance, scrotal circumference and semen quality. En: International Congress on Animal Reproduction. The Hague; 1992.
16. Trocóniz JF, Beltrán J, Bastidas H, Larreal H, Bastidas P. Testicular development, body weight changes, puberty and semen traits of growing. Theriogenology. 1991;35(4):815-26.
17. Torres-Júnior JRS, Henry M. Sexual development of Guzerat (*Bos taurus indicus*) bulls raised in a tropical region. Anim Reprod. 2005;2(2):114-21.
18. Henry M, Carmo AS, Osorio JP. Avaliação da biometria e morfologia testicular em machos Guzerá criados em região de cerrado a pasto com suplementação volumosa na seca. En Congresso Brasileiro de Reprodução Animal, Curitiba, Brasil; 2007.
19. CBRA. Manual para exame andrológico e avaliação de sêmen animal. 2a ed. Belo Horizonte: Colégio Brasileiro de Reprodução Animal; 1998. p. 49.

20. Hancock JL. The morphology of boar spermatozoa. *J R Microsc Soc.* 1957;76(3):84-97.
21. Garcia JM, Pinheiro LEL, Okuda HT. Body development and semen physical and morphological characteristics of young Guzera bulls. *Arch Vet.* 1987;3:47-53.
22. SAS, SAS/STAT User's Guide. Statistical Analysis System Institute, USA: Inc, Cary, NC; 1996.
23. Sampaio IBM. Estatística aplicada à experimentação animal. 2a ed. Belo Horizonte: FEP-MVZ; 2002. p. 265.
24. Gilardi SGT, Pinho TG, Martins CB. Perímetro escrotal características do sêmen de touros Nelore aos 18 meses de idade. *Rev Bras Cienc Vet.* 2001;8:13-15.
25. Wolf FR, Almquist JO, Hale EB. Prepubertal behavior and pubertal characteristics of beef bulls on high nutrient allowance. *J Anim Sci.* 1965;24:761-5.
26. Chase JC, Chenoweth CC, Larsem RE, Olson TA, Hammond AC, Menchaca MA, Randel RD. Growth and reproductive development from weaning through 20 months of age among breeds of bulls in subtropical Florida. *Theriogenology.* 1997;47(3):723-45.
27. Vale-Filho VR, Fonseca VO, Freneau GE. Desenvolvimento testicular e maturidade sexual em bovinos. *Cad Tec Esc Vet UFMG.* 1997;8:63-75.
28. Cartaxo WO, Peña-Alfaro CE, Bacalhau A, Albuquerque RPF, Silva MAV, Azevedo Neto J, Bakke AO, Souza NL, Torres LL, Guedes PL, Guedes PL. Parâmetros seminais e perímetro escrotal de touros jovens da raça Guzera criados no Estado da Paraíba. *Rev Bras Reprod Anim.* 2001;25:214-5.
29. Torres Júnior JR, Henry M. Sexual development of Guzera (*Bos Taurus indicus*) bulls raised in a tropical region. *Anim Reprod.* 2005;2(2):114-21.
30. Evans ACO, Davies FJ, Nasser LF, Bowman P, Rawlings NC. Differences in early patterns of gonadotrophin secretion between early and late maturing bulls, and changes in semen characteristics at puberty. *Theriogenology.* 1995;43(3):569-78.
31. Jiménez-Severiano H. Sexual development of dairy bulls in the Mexican tropics. *Theriogenology.* 2002;58(5):921-32.
32. Taylor JF, Bean B, Marshall CE, Sullivan JJ. Genetic and environmental components of semen production traits of artificial insemination Holstein bulls. *J Dairy Sci.* 1985;68(10):2703-22.
33. Quirino CR, Bergmann JAG, Vale-Filho VR, Andrade VJ, Pereira J C. Evaluation of four mathematical functions to describe scrotal circumference maturation in Nelore bulls. *Theriogenology.* 1999;52(1):25-34.
34. Schmidth-Hebbel J, Toniollo GH, Leite FG, Ferraudo AS, Perecin D, Figueiredo LA, Razook AG, Ruggieri AC, Mercadante ME, Santos JN, Gonçalves JNS. Desenvolvimento reprodutivo e alterações do peso corporal em touros jovens das raças Gir, guzerá, Nelore (*Bos taurus indicus*) e Caracu (*Bos taurus taurus*) I. Biometria testicular. *Ars Vet.* 2000;16:178-87.
35. Freneau GE, Vale-Filho VR, Marques Jr AP, Maria AP. Puberdade em touros Nelore criados a pasto no Brasil: características corporais, testiculares, seminais e índice de capacidade andrológica por pontos (ICAP). *Arq Bras Med Vet Zootec.* 2006;58(6):1107-15.
36. Caballero J, Frenette G, Sul R. Post testicular sperm maturational changes in the bull: Important role of the epididymosomes and prostasomes. *Vet Med Int.* 2011;Oct.;ID 757194.
37. Rawlins N, Evans ACO, Chandolia RK, Bagu ET. Sexual maturation in the bull. *Reprod Domest Anim.* 2008;43(suppl. 2):295-301.
38. Boockfor FR, Barnes MA, Dickey JF. Effects of unilateral castration and unilateral cryptorchidism of the Holstein bull on in vitro Leydig cell response. *J Anim Sci.* 1983;56(6):1386-92.
39. Griffin, JE. Male reproductive function. En: *Textbook of endocrine physiology.* Nueva York: Oxford University Press; 1988. p. 165-85.
40. Brito LF. Nutrition, metabolic hormones, and sexual development in bulls. *Saskatoon: 179f Doctorado;* 2006.

41. Brito LF, Silva AE, Unanian MM, Dode MA, Barbosa R. Sexual development in early and late maturing *Bos indicus* and *Bos indicus* x *Bos taurus*. *Theriogenology*. 2004;62(7):1198-217.
42. Johanisson E, Campna A, Luthi R, Agostini AD. Evaluation of round cells in semen analysis: a comparative study. *Hum Reprod Update*. 2000;6(4):404-12.
43. Hess RA, Hughes BL, Thurston RJ. Frequency and structure of macrophages and abnormal sperm cells in guinea fowl semen. *Reprod Nutr Dev*. 1986;26(1A):39-51.

