

# Disfagia orofaríngea en el perro: reporte de dos casos<sup>1</sup>

Paula Carolina Patiño Escobar\* / Sergio Eduardo Linares Villalba\*\*  
Jorge Mario Cruz Amaya\*\*\*

## RESUMEN

Se describen dos casos clínicos, que fueron presentados a consulta en el Hospital Veterinario Diego Villegas Toro de la Universidad de Caldas, con un cuadro neumónico grave; luego del examen físico y de realizar diversas pruebas, se concluyó que los diagnósticos más probables incluían acalasia cricofaríngea (AC) y disfagia faríngea (DF). Se discuten las alternativas terapéuticas y la evolución clínica de los pacientes. Se menciona el ensayo terapéutico realizado en uno de los pacientes de acuerdo con lo sugerido por la literatura.

**Palabras clave:** acalasia cricofaríngea, disfagia faríngea, caninos, miotomía.

## OROPHARYNGEAL DYSPHAGIA IN DOG: REPORT OF TWO CASES

### ABSTRACT

This report describe 2 cases, which were submitted to the “Diego Villegas Toro” Veterinary Hospital of the Caldas University, with severe pneumonia. After physical examination and various tests, it was concluded that the most likely diagnoses included: cricopharyngeal achalasia (AC) and pharyngeal dysphagia (DF). We discuss the therapeutic alternatives and the clinical course of patients and mention the therapeutic essay realized in a patient according to literature suggestions.

**Keywords:** cricopharyngeal achalasia, pharyngeal dysphagia, canine, myotomy.

<sup>1</sup> Estudio realizado por integrantes del grupo de investigación en Ciencias Veterinarias (CIENVET), categoría A de Colciencias, Universidad de Caldas.

\* Estudiante de Medicina Veterinaria y Zootecnia de la Facultad de Ciencias Agropecuarias, Universidad de Caldas. Correo electrónico: vampiryumspectrum@hotmail.com

\*\* Médico veterinario, Universidad de La Salle. M.Sc. en Administración de Empresas, Universidad Santo Tomás. Docente del Departamento de Salud Animal del programa de Medicina Veterinaria y Zootecnia, Universidad de Caldas. Correo electrónico: sergio.linares@ucaldas.edu.co

\*\*\* Médico veterinario, Universidad de Antioquia. Ph.D. Universidad Complutense de Madrid. Docente del Departamento de Salud Animal del programa de Medicina Veterinaria y Zootecnia, Universidad de Caldas. Correo electrónico: jruzamaya@yahoo.es

Fecha de recepción: mayo 12 de 2009

Fecha de aprobación: octubre 5 de 2009

## INTRODUCCIÓN

La *disfagia* se define como una deglución dolorosa o difícil, puede ser debida a procesos dolorosos durante la deglución, obstrucción mecánica de la orofaringe o desorden neuromuscular que resulta en una deglución débil o incoordinada. La disfagia se clasifica en tres categorías: disfagia oral, disfagia faríngea y disfagia cricofaríngea. En el primer caso existe dificultad para aprehender y formar un bolo de alimento en la base de la lengua; el segundo involucra una disfunción del movimiento involuntario del bolo alimenticio a través de la orofaringe y, por último, la disfagia cricofaríngea es una falla en la relajación de este esfínter (Fleming, 2005).

Muchas enfermedades esofágicas en el perro pueden causar regurgitación y la subsecuente broncoaspiración, sin embargo, la lista de condiciones que producen regurgitación en el momento de la deglución es más pequeña y, usualmente, los diagnósticos diferenciales que deben tenerse en cuenta, una vez descartados los cuerpos extraños, incluyen: la acalasia cricofaríngea (AC) y la disfagia faríngea (DF). En ambas condiciones, el signo cardinal es la disfagia con imposibilidad de movilizar el bolo alimenticio hacia el esófago; adicionalmente se observa regurgitación, salida de alimento por los ollares, sialorrea y bronco aspiración (Willard, 2003).

Con frecuencia los perros que padecen disfagia o regurgitación son presentados a consulta porque el propietario observa "vómito y tos". No es raro que en el momento del examen físico se descubran grados variables de compromiso respiratorio por broncoaspiración y neumonía secundaria vinculada a la descomposición de alimentos en la vía aérea.

Una historia clínica completa es esencial para localizar el origen de la disfagia. El examen de la cavidad oral generalmente requiere sedación y es muy importante para descartar cuerpos extraños, masas, es-

tomatitis o abscesos de las raíces dentales. También es importante una valoración neurológica, que establezca la integridad del paso y los nervios craneales y periféricos (Fleming, 2003).

El plan diagnóstico debe incluir radiografía simple de cabeza, cuello y tórax, endoscopia y fluoroscopia con medio de contraste, si se dispone de estas ayudas (Fleming, 2003).

El cuadro clínico de la AC y de la DF es similar. Si bien la DF es un disturbio adquirido que afecta a animales gerontes, dentro del cual las neuropatías, miopatías y unionopatías (por ejemplo, *miastenia gravis* localizada) parecen ser las principales etiologías; la AC, definida como un trastorno motor primario del sistema nervioso entérico, caracterizado por la pérdida selectiva de neuronas inhibitorias del plexo mientérico, es básicamente un trastorno congénito que se presenta en animales jóvenes.

A pesar de las diferencias establecidas en cuanto a la edad de presentación para estas enfermedades, no es factible establecer un diagnóstico definitivo con base en este antecedente: se hace necesario realizar un estudio de fluoroscopia (Hedlund & Fossum, 2007; Kyles, 2003).

El objetivo de este artículo es describir dos casos clínicos de disfagia orofaríngea presentados al área de consulta externa del Hospital Veterinario Diego Villegas Toro de la Universidad de Caldas, y discutir las posibilidades diagnósticas y las alternativas terapéuticas sugeridas para estos pacientes.

### CASO 1

Anamnesis: canino hembra de 15,5 kilogramos, mestizo, de un año de edad, que se presenta a consulta con sialorrea, anorexia, dificultad para la deglución y vómito intermitente de ocho días de evolución; además, tos productiva y disnea inspiratoria. El paciente

fue tratado previamente por otro médico veterinario con penicilina y flunixin meglumine. Es un animal callejero, al cual no se le ha instaurado ningún plan vacunal y de vermifugaciones.

**Hallazgos físicos:** en el examen clínico se aprecia un animal deshidratado (8%), mucosas pálidas, condición corporal pobre, frecuencia cardíaca de 132 latidos por minuto y frecuencia respiratoria de 24 respiraciones por minuto. El pulso era débil y la temperatura corporal de 38,3 grados centígrados.

En la auscultación se encontraron estertores en ambos campos pulmonares, reflejo tusígeno positivo, respiración ruidosa, al parecer por secreción mucosa en laringe, y secreción nasal y ocular de carácter bilateral de aspecto purulento.

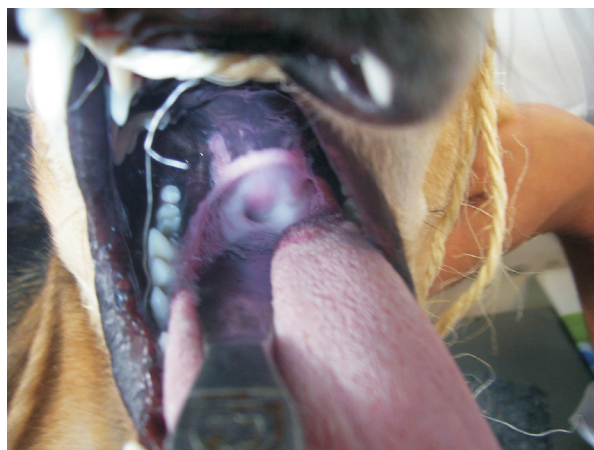**Ayudas diagnósticas:** se recomendó un hemoleucograma completo, y se encontró leucocitosis neutrofílica con bandas y ligera anemia. Se diagnosticó una infección respiratoria.

**Plan terapéutico y seguimiento:** se inició terapia hidroelectrolítica con Ringer lactato intravenoso, a un volumen de mantenimiento de 750 ml, y un volumen de reposición de 1.200 ml; el volumen total se infundió en veinticuatro horas. Adicionalmente, se comenzó la terapia antibiótica con ampicilina sulbactam 20 mg/kg cada doce horas por vía IV y enrofloxacin a 10 mg/kg cada veinticuatro horas vía S.C. También se medicó bromhexina 8 mg cada ocho horas vía oral y teofilina a 6 mg/kg cada ocho horas vía IV. Después de 48 horas, se reportó una mejoría sintomática del cuadro respiratorio, y se reinició la oferta de alimento; el animal presentó buen apetito, pero se observó dificultad para la deglución y la salida de líquidos por los orificios nasales; además, accesos violentos de tos y respiración estertorosa. Se sospechó de alguna enfermedad que producía disfa-

gia orofaríngea y se recomendó evaluación de la función laríngea bajo anestesia general superficial con propofol (4 mg/kg IV), además, al despertar se realizó una radiografía simple latero-lateral de cabeza y cuello y una radiografía latero-lateral de cabeza y cuello con medio de contraste (sulfato de bario).

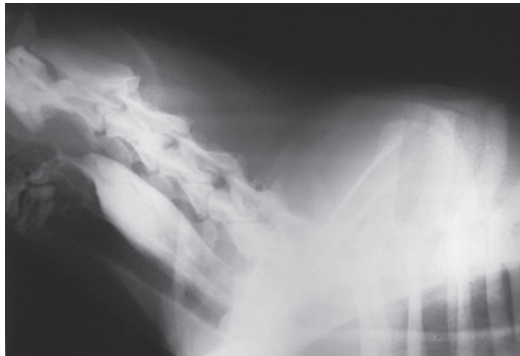Durante la anestesia general se observaron residuos de alimentos en la faringe y en la entrada laríngea, con salivación abundante. Los movimientos fisiológicos del cartílago aritenoides efectuados durante la inspiración y la espiración, estaban disminuidos (figura 1).

**Figura 1. Bajo anestesia superficial con propofol, se observa abundante saliva en la rima glotidis y movimiento abductorio disminuido de los cartílagos aritenoides; estos hallazgos indican un posible trastorno neurológico o motor de la deglución correspondiente al caso 1.**



En la radiografía simple se observó aire en el esófago, y en la radiografía con medio de contraste (la cual se tomó quince minutos después de suministrarlo) se aprecia retención de bario en la porción inicial del esófago y reflujo de éste hacia la laringe y la faringe (figura 2).

**Figura 2. Radiografía latero-lateral de cuello con medio de contraste. Se observa retención de bario y reflujo del mismo hacia la laringe y la faringe, en el caso 2.**



Debido a complicaciones del proceso neumónico y a que se trataba de un animal callejero, sin un propietario que se hiciera cargo de los costos de su tratamiento, se realizó eutanasia con pentobarbital (Euthanex®, laboratorio Intervet).

## CASO 2

Anamnesis: canino hembra, mestizo, de 15 kilogramos, de ocho meses de edad, presentado a consulta con un cuadro respiratorio agudo caracterizado por secreción nasal mucosa de carácter bilateral de ocho días de evolución, acompañado de salivación profusa y dificultad para la deglución los últimos tres días; tuvo

tratamiento previo con enrofloxacin y bromhexina; los propietarios reportan que la dificultad para la deglución se inició posteriormente a la administración del expectorante. El paciente convive con seis caninos más, sin sintomatología alguna; ninguno presenta registro de vacunación o desparasitación.

Hallazgos físicos: en el examen clínico se observa un animal en mal estado corporal y con un porcentaje de deshidratación de 10%, mucosas pálidas y tiempo de relleno capilar de tres segundos; el animal presenta una frecuencia cardíaca de 168 latidos/minuto, frecuencia respiratoria de 60 respiraciones/minuto, con una temperatura corporal de 38,4 grados centígrados.

Se aprecia disnea inspiratoria en la inspección; durante la auscultación se escuchan abundantes estertores y estridores en ambos campos pulmonares. Secreción nasal y ocular de coloración verdosa y carácter bilateral. Existe aleteo nasal constante. El animal consume agua y la devuelve por ambas fosas nasales. El apetito es normal pero la incapacidad para la deglución es permanente, no hay evidencia de odinofagia.

Ayudas diagnósticas: se realizó hemoleucograma y se encontró leucocitosis neutrofílica (tabla 1).

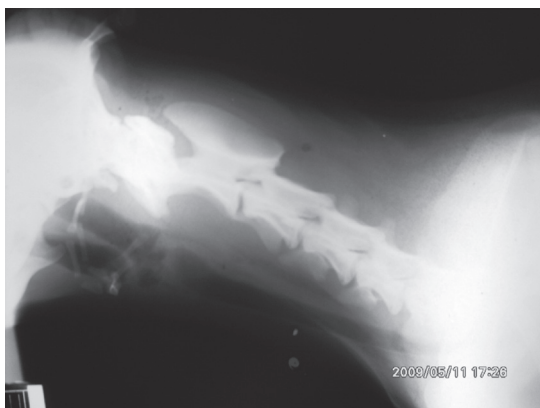
**Tabla 1. Hemoleucograma caso 2.**

Parámetro	Resultado	Valor de referencia		
Hemoglobina	15,9 g/dl	12-18g/dl		
Hematocrito	48%	37-55%		
Proteínas totales	7,4g/dl	5,5-7,5 g/dl		
Recuento de leucocitos	27.200	6.000-14.000 mm <sup>3</sup>		
Diferencial	Valor Relativo	Valor absoluto	Valor relativo	Valor absoluto
Neutrófilos	88%	23.936 mm <sup>3</sup>	55-75 %	3,3-10,0 mm <sup>3</sup>
Linfocitos	8%	2.176 mm <sup>3</sup>	12-30%	1,0-4,5 mm <sup>3</sup>
Monocitos	3%	816 mm <sup>3</sup>	1-7%	0,1-0,7 mm <sup>3</sup>
Eosinófilos	1%	272 mm <sup>3</sup>	1-10%	0,1-1,5 mm <sup>3</sup>
Basófilos	%	mm <sup>3</sup>	0-1%	0-0,2 mm <sup>3</sup>
Bandas	%	mm <sup>3</sup>	0-3%	0-0,3 mm <sup>3</sup>
Recuento de reticulocitos	%		%	
Recuento de plaquetas	286.200 mm <sup>3</sup>		200.000-500.000 mm <sup>3</sup>	

Se evaluó la función laríngea utilizando el mismo protocolo anestésico que en el caso 1. Se encontró abundante secreción muco-purulenta y salivación sobre la entrada laríngea, con ausencia de movimientos abductorios del cartílago aritenoides.

Se realizó radiografía simple latero-lateral de cabeza y cuello, y la misma proyección con medio de contraste (sulfato de bario), tomada inmediatamente después de la ingestión del bario. En la primera se observó aire en el esófago superior (figura 3), en la segunda se encontró un remanente de bario en el tercio superior del esófago y evidencia de este medio de contraste en la cavidad faríngea.

**Figura 3. Radiografía simple latero-lateral de cuello. Se observa aire en el esófago, lo que hace sospechar de un trastorno en la motilidad del órgano. Caso 1.**



Plan terapéutico y seguimiento: se inicia terapia hidroelectrolítica con Ringer lactato vía intravenosa con un volumen de mantenimiento de 750 ml y un volumen de reposición de 1.500 ml; el volumen total fue infundido en veinticuatro horas. Durante las primeras tres horas se infundieron 1,5 litros del cristaloides calculado; en las siguientes veintiún horas se aplicaron los 750 ml restantes del total de fluidos. A partir del segundo día se modifica a NaCl 0,9% + dextrosa 0,5%, infundiéndose solo el volumen de mantenimiento. De forma concomitante se inicia te-

rapia antibiótica con cefazolina 20 mg/kg cada doce horas, también se emplea aminofilina 5 mg/kg vía IV cada doce horas durante los cuatro primeros días. Se observa mejoría sintomática del cuadro respiratorio.

Ante la sospecha de acalasia cricofaríngea se incluye dentro del plan terapéutico verapamilo a 4,4 mg/kg vía oral cada ocho horas. Debido a la imposibilidad para deglutir, se realiza anestesia superficial con 0,03 mg/kg de acepromacina vía IM y 10 mg/kg de ketamina vía IV. Se introduce sonda esofágica número 6 y se administra el medicamento. Debido a que no es posible suministrar el fármaco sin realizar sondaje bajo anestesia previa, se suspende la medicación. Sin embargo, se observa mejoría considerable durante los dos días posteriores al procedimiento; la paciente ingiere cantidades mínimas de alimento y se reanuda medicación con verapamilo a 4 mg/kg vía oral cada ocho horas.

El cuadro neumónico empeoró los días subsiguientes. El propietario rechazó la posibilidad de realizar el procedimiento quirúrgico y retiró el paciente de la clínica. Tres días después, los propietarios se comunicaron e informaron el fallecimiento del paciente.

## DISCUSIÓN

Como se mencionó anteriormente, las dos causas más comunes de disfagia en el momento de la deglución en el canino son la AC y la DF. En ambas entidades se presenta imposibilidad para movilizar el bolo alimenticio a través del esófago, salida de alimentos o líquidos por los ollares y bronco-aspiración. Los dos pacientes evaluados en este reporte presentaron estos signos. En el caso 1, los signos respiratorios en la consulta inicial eran tan notorios que el diagnóstico inicial fue de neumonía. Esta confusión es muy frecuente en las enfermedades del esófago en las cuales existe disfagia o regurgitación con bronco-aspiración: el diagnóstico inicial suele orientarse hacia una condición respiratoria, cuando la causa primaria reside en el esófago.

En humanos, la acalasia es el desorden motor más común del esófago. En las personas se observa incapacidad para relajar el esfínter esofágico inferior, lo que imposibilita la entrada de alimentos al estómago (Finley *et ál.*, 2008). En el canino, en cambio, la gran mayoría de reportes describen incoordinación para relajar el esfínter esofágico a la entrada del mismo, lo que se relaciona con devolución del bolo alimenticio a la faringe y la cavidad nasal (Pfeifer, 2003). Si bien, se han descrito casos en los cuales la situación es similar en las personas, Boria *et ál.* (2003) describieron el caso de un perro labrador que presentó regurgitación, al cual se le diagnosticó ausencia de relajación del esfínter inferior durante la deglución mediante fluoroscopia.

El esfínter gastroesofágico no es un verdadero esfínter, ya que no posee una gruesa capa de músculos. Su función consiste en relajarse durante la deglución para permitir el paso de los alimentos. La AC es una enfermedad de etiología desconocida en la cual no se produce dicha relajación (Pfeifer, 2003; Willard, 2003). Los dos casos descritos en este reporte coinciden con AC, ya que afectaron a animales jóvenes y estos retuvieron el medio de contraste en el primer tercio del esófago. No obstante, lo ideal sería realizar una fluoroscopia, que permite una evaluación dinámica de la función esofágica, estableciendo el diagnóstico diferencial entre DF y AC.

Las fibras del nervio vago median la relajación del esfínter gastroesofágico durante la deglución. Inmediatamente después del paso del bolo al estómago, este esfínter se contrae para evitar el reflujo de los alimentos. Aunque la AC es un desorden motor, en el cual se ha identificado daño nervioso y muscular, se cree que es primariamente una lesión de carácter neuronal que involucra las fibras del nervio vago, responsables de la relajación del esfínter esofágico superior en el canino y estructuras nerviosas adyacentes (Boria *et ál.*, 2003). Además, la estimulación eléctrica del nervio vago en un modelo animal de-

mostró que revierte los signos de AC (Khajanchee *et ál.*, 2003).

En el nivel terapéutico, se sugiere la infiltración con toxina botulínica, la administración de nitratos de acción prolongada, bloqueadores de los canales de calcio o la resolución quirúrgica a través de la miotomía del cricofaríngeo y tirofaríngeo (Heldlund & Fossun, 2007; Kyles, 2003). Sin embargo, no existe, por el momento, ningún tratamiento capaz de restaurar la función motora del esófago en humanos, aunque es un hecho ampliamente documentado que en algunas ocasiones se ha observado la reaparición (generalmente parcial) de la peristalsis del esfínter esofágico inferior mediante dilatación neumática o miotomía quirúrgica (Ruiz, 2003). En pequeños animales, la miotomía del cricofaríngeo y el cricofaríngeo es curativa (Heldlund & Fossun, 2007; Kyles, 2003).

La inyección intraesfinteriana de toxina botulínica es efectiva en el tratamiento a corto plazo, con una duración máxima de seis meses (Zapata, 1997). Se sugiere su utilización en pacientes con alto riesgo quirúrgico o aquellos que rehúsan otro tipo de terapias. La aplicación previa de toxina botulínica puede dificultar o disminuir la efectividad de la miotomía, debido a que se produce mayor fibrosis de la submucosa de la pared esofágica, lo que dificulta la identificación de los planos durante la cirugía y, además, suele asociarse con una mayor incidencia de perforación de la mucosa (Felmer & Cárcamo, 2006).

En el caso 2 se intentó la terapia paliativa con un bloqueador de los canales de calcio como el verapamilo. Debido a la imposibilidad de deglutir, el fármaco se suministró inicialmente bajo sedación y sonda gastroesofágica, pero este método no pudo mantenerse por largo tiempo, debido a su poca practicidad. La efectividad de esta propuesta terapéutica descrita en la literatura, no fue establecida en este paciente, debido a la falta de continuidad en la ingestión del medicamento.

Dentro del estudio imagenológico de la acalasia en humanos, la realización de un esofagograma baritado brinda 85% de especificidad, mostrando estenosis del esófago distal con una imagen típica en pico de pájaro o flauta, un grado variable de dilatación proximal y ausencia de burbuja gástrica (Felmer & Cárcamo, 2006). En medicina veterinaria no se ha reportado la especificidad del estudio radiográfico simple con medio de contraste, y se prefiere como prueba *gold standard* de la enfermedad la fluoroscopia (Fleming, 2005; Willard, 2003). En los pacientes de este reporte, el estudio radiográfico con medio de contraste arrojó información muy sugestiva de aca-

lasia, muy similar a la descrita en los esofagogramas humanos.

Los autores concluyen que los dos casos presentados son compatibles con acalasia cricofaríngea, basados en los signos clínicos, la edad de los pacientes y los hallazgos radiológicos. De otra parte, los ensayos terapéuticos por realizarse en pacientes con esta disfunción, cuando los propietarios rechazan la alternativa quirúrgica, deben hacerse con medicamentos vía parenteral dado la imposibilidad para deglutir que presentan los pacientes.

## BIBLIOGRAFÍA

- Boria, P. A., Webster, C. R. L., and Berg, J. "Esophageal achalasia and secondary megaesophagus in a dog". *Canadian Veterinary Journal* 44. 3 (2003): 232-234.
- Finley, R. J., Rattenberry, J., Clifton, J. C., Finley, C. J., and Yee, J. "Practical approaches to the surgical management of achalasia". *Am. Surg.* 74. 2 (2008): 97-102.
- Fleming, E. "Disphagia and regurgitation". Ettinger, S. and Feldman, E. (eds.). *Textbook of veterinary internal medicine*. 5 ed. St Louis: Elsevier, 2005. pp. 128-131.
- Gisbert, J. P., Losa, C., Barreiro, A., y Pajares J. M. "Acalasia esofágica. Revisión de sus aspectos clínicos, diagnósticos y terapéuticos". *Revista Clínica Española* 200. 8 (2000): 424-31.
- Hedlund, C. and Fossum, T. "Surgery of the digestive system". Fossum, T. (ed.). *Small animal surgery*. St. Louis: Elsevier, 2007. pp. 402-405.
- Khajanchee, Y. S., VanAngel, R., Jobe, B. A., Barra, M. J., Hansen, P. D., and Swenstrom, L. L. "Electrical stimulation of the vagus nerve restores motility in an animal model of achalasia". *Journal Gastrointestinal Surgery* 7. 7 (2003): 843-9
- Kyles, A. "Esophagus". Slatter, D. (ed.) *Textbook of small animal surgery*. 3 ed. Philadelphia: Saunders, 2003. pp. 573-591.
- Orlando, F. E. y Carlos, I. "Acalasia de esófago. Informe de un caso y revisión de la literatura". *Cuadernos de Cirugía* 20. (2006): 52-58.
- Pfeifer, R. "Cricopharyngeal achalasia in a dog". *Canadian Veterinary Journal* 44. 12 (2003): 993-995.
- Ruiz, A. "Alternativas terapéuticas en acalasia". *Revista Española de Enfermedades Digestivas* 95. 1 (2003): 5-8, 9-12.
- Willard, M. "Enfermedades de la cavidad oral, faringe y esófago". Nelson, R. y Couto, G. (ed.). *Medicina interna de animales pequeños*. 3 ed. Buenos Aires: Inter-Médica, 2003. pp. 436-437.
- Zapata, R., Carvajal, S., Álvarez, M., González, R., Chianale, J., y Rollan, A. "Inyección intraesfintérica de toxina botulínica en pacientes con acalasia esofágica". *Revista Médica de Chile* 125. 8 (1997): 899-904.