

Neuropatía trigeminal idiopática en un *poodle*

Carlos Eduardo Aparicio*

RESUMEN

Un *poodle* macho de siete años presenta un cuadro agudo de parálisis de la mandíbula (mandíbula caída), salivación y dificultad para la aprensión y masticación; no evidencia otra alteración de pares craneales. La biopsia muscular descarta una miositis de los músculos masticadores. El trastorno se resuelve totalmente a las tres semanas, confirmando el diagnóstico de neuropatía trigeminal idiopática.

Palabras clave: auto limitante, cuadro agudo, nervio trigémino, parálisis de la mandíbula.

IDIOPATHIC TRIGEMINAL NEUROPATHY IN A POODLE

ABSTRACT

A seven years old, male poodle is examined presenting acute mandibular paralysis (dropped jaw), drooling and difficulty for the apprehension and chewing; not evidence of an other alteration of cranial nerves. The muscular biopsy rules out a myositis of masticatory muscles. The disorder is resolved completely in 3 weeks confirming diagnosis of idiopathic trigeminal neuropathy.

Key words: restrict, acute, trigemic nerve, mandibular paralysis.

* Médico veterinario, ULS. MSc (c). Colaborador del Departamento de Medicina y Cirugía Animal, Universidad de Córdoba (España). Correo electrónico: z92aporc@uco.es

Fecha de recepción: junio 8 de 2010

Fecha de aprobación: septiembre 13 de 2010

INTRODUCCIÓN

El nervio trigémino corresponde al quinto par craneal, y se divide en tres ramas o nervios: oftálmico, maxilar y mandibular (Oliver *et ál.*, 2003; Platt y Olby, 2004). El nervio trigémino hace parte de uno de los cinco pares craneales del sistema eferente visceral especial, y sus cuerpos neuronales se localizan en el núcleo motor trigeminal en el puente, cerca de los pedículos cerebelares rostrales, medial al núcleo sensorio trigeminal y dorsal al núcleo del cuerpo trapezoide (De Lahunta, 1983; Lorenz & Kornegay, 2004). Esta raíz motora se une a la raíz sensitiva y pasa a través del ganglio trigémino para después separarse de esta y atravesar el canal trigeminal del hueso petroso, formando el nervio mandibular que pasa por el foramen oval para distribuirse en los músculos de la masticación: masetero, temporal, pterigoideo, digástrico rostral y milohioideo (Lorenz y Kornegay, 2004).

La neuropatía trigeminal idiopática, neuritis trigeminal, síndrome trigeminal, síndrome de la mandíbula bloqueada o parálisis trigeminal corresponden a los nombres con los cuales se le conoce a la afección idiopática y autolimitante del nervio trigémino (Holleze, 1983; Carpenter *et ál.*, 1987; Pellegrino *et ál.*, 2003). Esta neuritis trigeminal se asocia con la lesión de su raíz motora (nervio mandibular) (De Lahunta, 1983; Mayhew *et ál.*, 2002), aunque también se reporta en algunos casos lesión del nervio oftálmico (síndrome de Horner) y rara vez del nervio facial (Panciera *et ál.*, 2002; Mayhew *et ál.*, 2002; Platt y Olby, 2004). En algunos casos se menciona afección motora y sensitiva (Pumarola *et ál.*, 1996; Saunders *et ál.*, 1998), así como un único caso de lesión solo sensitiva (Carmichael y Griffiths, 1981). Esta patología se caracteriza por una resolución espontánea entre tres y cuatro semanas (De Lahunta, 1983; Vite y Braund, 2003), con una media de veintidós días (Mayhew *et ál.*, 2002).

La etiología de la enfermedad es incierta (idiopática), pero se nombran algunas patologías que podrían desencadenar la afección de manera permanente como el virus de la rabia (Powell, 1991; Vite y Braund, 2003), *Neospora caninum*, polineuritis de origen desconocido (Mayhew *et ál.*, 2002), trauma (Pellegrino *et ál.*, 2003), neoplasias (Pfaff *et ál.*, 2000; Summers *et ál.*, 1995), neuropatías periféricas adquiridas tales como en la neuropatía hipotiroidea, neuropatía paraneoplásica y poliradiculoneuritis desmielinizante crónica (Cuddon, 2002), y algunos textos antiguos relacionan la enfermedad con perros que cargan objetos pesados en su boca (Platt y Olby, 2004). Las neoplasias a las que se relaciona la enfermedad son: linfosarcoma (Mayhew *et ál.*, 2002; Pfaff *et ál.*, 2000), rabdomiosarcoma parameningeo juvenil (Illanes, 2002), schwannoma trigeminal (Bagley *et ál.*, 1996; Saunders *et ál.*, 1998), schwannoma epitelial maligno (Pumarola *et ál.*, 1996) y leucemia mielomonocítica (Carpenter *et ál.*, 1987).

Los síntomas de la patología generalmente se relacionan con parálisis de la mandíbula (mandíbula caída) e incapacidad para cerrar la boca, salivación, atrofia leve de los músculos de la masticación, la cual aparece generalmente siete días después de la afección y la dificultad para la aprensión y masticación (Holleze, 1983; Lorenz & Kornegay, 2004). Se presenta en perros de edad avanzada, no hay aparente predisposición por sexo o raza (Vite y Braund, 2003), sin embargo, en un estudio se nombró al *golden retriever* como una raza con la mayor manifestación del mal (Mayhew *et ál.*, 2002).

El diagnóstico se realiza por medio del examen clínico, descartando la afección de otros pares craneales y realizando biopsia muscular para descartar la miositis de los músculos masticadores que corresponde al principal diagnóstico diferencial (Gatineau *et ál.*, 2008). La histopatología revela una ligera atrofia muscular sin la presencia de infiltrado celular

inflamatorio (Oliver *et ál.*, 2003), ya que realizar la biopsia del nervio trigémino (nervio mandibular) es complejo y generalmente solo se realiza post mórtem (Vite & Braund, 2003). También se ha usado la resonancia magnética como medio diagnóstico con un aumento del contraste del nervio (Schultz *et ál.*, 2007), pero en la actualidad ese método diagnóstico ha sido severamente cuestionado y refutado (Pettigrew *et ál.*, 2009). La electromiografía (EMG) generalmente revela trastornos inespecíficos de los músculos de la masticación (De Lahunta, 1983; Vite y Braund, 2003).


La lesión histológica clásica de la afección revela una neuritis no supurativa en la raíz motora trigeminal y el ganglio trigémino (Pancieria *et ál.*, 2002), asociada con desmielinización (Carmichael y Griffiths, 1981; De Lahunta, 1983), degeneración ocasional de fibras e infiltrado celular inflamatorio (macrófagos y linfocitos T y B), lo cual sugiere un componente autoinmune (Vite y Braund, 2003). En el nivel muscular se encuentra atrofia usualmente en ausencia de infiltrado celular inflamatorio. El tratamiento consiste principalmente en suministrar un soporte energético e hídrico al paciente mientras resuelve el cuadro (Platt y Olby, 2004). El uso de corticoides es controversial y no se ha demostrado que afecte en el curso de la enfermedad.

EVALUACIÓN DEL PACIENTE

Se presenta a la clínica un canino *poodle*, macho de siete años de edad, cuyo motivo de consulta fue la incapacidad para cerrar la boca y la dificultad para comer de manera súbita. Al examen clínico se observa frecuencia cardíaca: 145 l/m, frecuencia respiratoria: 36 r/m y temperatura 39,3 °C, mucosas rosadas, actitud levemente deprimida, deshidratación de 7%, parálisis mandibular con sialorrea, dificultad para la aprensión y la masticación (figura 1). El examen neurológico de los otros pares craneales y el sistema nervio (SNC) fue normal. Se realizan como ayudas

diagnósticas: hemograma, parcial de orina, ALAT y creatinina, y, posteriormente, biopsia del músculo masetero.

Figura 1. *Poodle* con neuropatía trigeminal idiopática que presenta parálisis de la mandíbula y salivación.



Fuente: elaboración propia.

El hemograma presenta: hematocrito 59,5%, leucocitos 7 820/mm³ y proteínas plasmáticas de 8 g/dl, lo cual sugiere deshidratación, al igual que el parcial de orina que presenta una densidad urinaria de 1 050, con presencia de cristales de estruvita (+++). La ALAT arroja un valor de 77 U/L y la creatinina de 1,1 mg/dl.

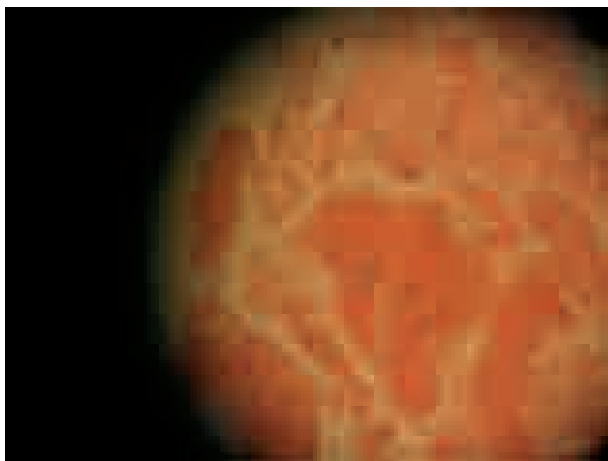
El examen histopatológico del músculo masetero mostró cambios degenerativos hialinos en las fibras musculares con pérdida de las estriaciones y la morfología normal (figura 2 y 3), ausencia de reacción inflamatoria (figura 3) y presencia de tejido graso escaso; diagnóstico: atrofia muscular (figura 4) con degeneración de Zenker.

Figura 2. Presencia de fibras musculares con mayor eosinofilia y pérdida de su aspecto estriado (degeneración hialina); H&E 10X.



Fuente: elaboración propia.

Figura 3. Fibras musculares con un color eosinófilo homogéneo (degeneración de Zenker) con ausencia de células inflamatorias; H&E 40X.



Fuente: elaboración propia.

Figura 4. Disminución del tamaño de las fibras musculares con aumento del tejido conectivo (atrofia); H&E 4X.



Fuente: elaboración propia.


TRATAMIENTO

Se restablece el balance hídrico y se sugiere el uso de una sonda de alimentación esofágica, pero los propietarios no aceptan y deciden suministrar alimentación asistida. El cuadro clínico se resuelve solo en el transcurso de tres semanas (figura 5); se realiza posteriormente un parcial de orina de control sin cambios patológicos aparentes.

DISCUSIÓN

Los síntomas del paciente: parálisis de la mandíbula, salivación y dificultad para masticar en ausencia de otros signos neurológicos, son altamente sugestivos de la enfermedad (Hoelze, 1983; Powell, 1991; Platt y Olby, 2004), así como la presentación aguda (De Lahunta, 1983). Generalmente la lesión se presenta en perros de edad avanzada (Vite y Braund, 2003) como en este caso, y desaparece en su totalidad en el transcurso de tres semanas como se nombra en la mayoría de la literatura.

Figura 5. *Poodle* con neuropatía trigeminal idiopática después de la resolución espontánea del cuadro clínico.



Fuente: elaboración propia.

La biopsia muscular es importante para el paciente, descartando una miositis de los músculos masticadores debido a la similitud de los cuadros clínicos (Gatineau *et ál.*, 2008), pero es importante resaltar que la biopsia del paciente evidenció atrofia muscular sin infiltrado celular inflamatorio como lo mencionan Vite y Braund (2003).

El diagnóstico de la enfermedad se realiza principalmente mediante los signos clínicos, los anamnésticos y la biopsia muscular, debido a la dificultad de realizar biopsia del nervio (Vite y Braund, 2003), la resonancia magnética no es concluyente (Pettigrew *et ál.*, 2009) y la electromiografía no es muy sensible para esta patología.

La deshidratación del paciente se debió a la incapacidad de consumir alimento y agua debido a la naturaleza de la afección.

CONCLUSIONES

La neuropatía trigeminal idiopática es un trastorno extraño en perros que se presenta de manera aguda y autolimitante, y generalmente se resuelve en el transcurso de tres a cuatro semanas. Los síntomas clásicos de la enfermedad son la imposibilidad de cerrar la boca, acompañada de salivación y dificultad para la aprensión.

El diagnóstico diferencial más importante de la enfermedad es la miositis de los músculos masticadores, la cual se realiza clínicamente por la diferencia en posición de la mandíbula; en la miositis, la mandíbula permanece cerrada y en la neuropatía permanece abierta, lo que se suma a los cambios histopatológicos. Entre otras enfermedades que pueden cursar con un cuadro similar, se tiene la anquilosis o luxación de la ATM (articulación temporo mandibular) y el tétano.

El tratamiento consiste principalmente en un soporte nutricional e hídrico del paciente debido a la dificultad de masticación.

AGRADECIMIENTOS

Agradezco la ayuda prestada por todo el personal del Centro Veterinario Mandalay, en especial al Dr. Jairo Franco. También al Dr. Fernando Villafañe, quien ha sido de gran apoyo para la consecución de este caso clínico.

BIBLIOGRAFÍA

- Bagley, R., Wheeler, S., Klopp, L., Sorionen, D., Thomas, W. *et ál.* "Clinical Features of Trigeminal Nerve-Sheath Tumor in a 10 Dogs". *Journal of American Animal Hospital Association* 34 (1). (1996): 19-25.
- Carmichael, S. and Griffiths, I. "Case of Isolated Sensory Trigeminal Neuropathy in a Dog". *Veterinary Record* 109 (13). (1981): 280-282.

- Carpenter, J., King, N. and Abrams, K. "Bilateral Trigeminal Nerve Paralysis and Horner's Syndrome associated with Myelomonocytic Neoplasia in a Dog". *Journal of American Veterinary Medical Association* 191 (12). (1987): 1594-1596.
- Cuddon, P. "Acquired canine peripheral neuropathies". *The Veterinary Clinics of North America, Small Animal Practice* 32 (1). (2002): 207-249.
- De Lahunta, A. *Veterinary Neuroanatomy and Clinical Neurology*. 2nd edition. Philadelphia: WB Saunders, 1983.
- Gatineau, M., El-Warrak, A., Marretta, S., Kamiya, D. and Moreau, M. "Locked Jaw Syndrome in Dogs and Cats: 37 Cases (1998-2005)". *Journal of Veterinary Dentistry* 25 (2). (2008): 85-89.
- Hoelze, R. "Idiopathic Trigeminal Neuropathy in a Dog". *The Veterinary Medical Small Animal Clinical* 78. (1983): 345-348.
- Illanes, O. "Juvenile Parameningeal Rhabdomyosarcoma in a Dog Causing Unilateral Denervation Atrophy of Masticatory Muscles". *Journal of Compendium Pathology* 126. (2002): 303-307.
- Lorenz, M. and Kornegay, J. *Handbook of Veterinary Neurology*. Fourth edition. St. Louis: WB Saunders, 2004.
- Mayhew, P., Bush, W. and Glass, E. "Trigeminal Neuropathy in Dogs: A Retrospective Study of 29 Cases (1991-2000)". *Journal of American Animal Hospital Association* 38 (3). (2002): 262-270.
- Oliver, J., Lorenz, M. y Kornegay, J. *Manual de neurología veterinaria*. Tercera edición. Barcelona: Multimedia, 2003.
- Pancieri, R., Ritchey, J. and Baker, J. "Trigeminal and Polyradiculoneuritis in a Dog Presenting with Masticatory Muscle Atrophy and Horner's Syndrome". *Veterinary Pathology* 39. (2002): 146-149.
- Pellegrino, F., Suraniti, A. y Garibaldi, L. *El libro de neurología para la práctica clínica*. Buenos Aires: Intermédica, 2003.
- Pettigrew, R., Rylander, H. and Schwarz, T. "Magnetic Resonance Imaging Contrast Enhancement of the Trigeminal Nerve in Dogs without Evidence of Trigeminal Neuropathy". *Veterinary Radiology and Ultrasound* 50 (3). (2009): 276-278.
- Pfaff, A., March, P. and Fishman, C. "Acute Bilateral Neuropathy Associated with Nervous System Lymphosarcoma in a Dog". *Journal of American Animal Hospital Association* 36 (1). (2000): 57-61.
- Platt, S. and Olby, N. *BSAVA Manual of Canine and Feline Neurology*. Third edition. England: BSAVA, 2004.
- Powell, A. Idiopathic trigeminal neuritis in a dog. *Canadian Veterinary Journal* 32 (1991): 265.
- Pumarola, M., Añor, S., Borrás, S. y Ferrer, I. "Malignant Epithelioid Schwannoma Affecting the Trigeminal Nerve of a Dog". *Veterinary Pathology* 33 (4). (1996): 434-436.
- Saunders, J., Poncelet, L., Clercx, C., Snaps, F., Flandroy, P., et ál. "Probable Trigeminal Nerve Schwannoma in a Dog". *Veterinary Radiology and Ultrasound* 39 (6). (1998): 539-542.
- Schultz, R., Tucker, R., Gavin, P., Bagley, R., Saveraid, T., et ál. "Magnetic Resonance Imaging of Acquired Trigeminal Nerve Disorders in Six Dogs". *Veterinary Radiology and Ultrasound* 48 (2). (2007): 101-104.
- Summers, B., Cummings, J. and De Lahunta, A. *Veterinary Neuropathology*. St. Louis: Mosby, 1995.
- Vite, C. and Braund, K. *Clinical Neurology in Small Animals: Localization, Diagnosis and Treatment*. Ithaca, New York: IVIS, 2003, <<http://www.ivis.org>>.