

Caso clínico-quirúrgico: hemivértebra en paciente canino raza *bulldog*¹

Javier Fernando Rivas Guerrero* / Pedro Pablo Martínez Méndez**

RESUMEN

La hemivértebra consiste en una malformación congénita que afecta principalmente a razas pequeñas y braquicefálicas, particularmente aquellas con cola corta y retorcida (atornillada). Su origen es probablemente hereditario. La hemivértebra resulta de un desarrollo embrionario inadecuado o incompleto de una vértebra, o bien, de trastornos en la vascularización y osificación de la misma. Las hemivértebras son cuerpos vertebrales en forma de cuña y su vértice puede estar dirigido dorsal, ventral o medialmente a través de la línea media. Ocurre comúnmente en la columna vertebral torácica. La sintomatología se manifiesta de varias formas: presencia de dolor, teniendo en cuenta que aparece más en animales jóvenes. Frecuentemente los síntomas comienzan a la edad de tres a cuatro meses, se inicia con debilidad en los miembros posteriores, puede haber dolor a la palpación de la espalda al nivel de la hemivértebra. En cachorros que muestran tales síntomas, la parálisis de los miembros traseros puede empeorar, los

músculos se atrofian y el control de la vejiga y los intestinos se puede perder. El diagnóstico definitivo de la hemivértebra se realiza mediante estudio radiológico de la columna vertebral, el tratamiento consiste en la descompresión del cuerpo vertebral afectado junto con un proceso de estabilización de la columna vertebral. En este trabajo se presenta el caso de un paciente *bulldog*, macho, de 6 meses de edad, el cual es llevado a consulta principalmente por dolor y sintomatología de tipo neurológico, luego de varios análisis clínicos y ayudas diagnósticas, se confirmó la presencia de una hemivértebra. El paciente fue sometido a cirugía para su tratamiento y se muestra todo el seguimiento del proceso quirúrgico.

Palabras clave: caninos, hemivértebra, cirugía

¹ Trabajo realizado por el grupo de investigación de medicina y cirugía animal, de la Universidad de la Salle, clasificado por Colciencias en categoría B.

* Médico Veterinario, Universidad de la Salle. Docente de cirugía de pequeños animales de la ULS. Correo electrónico: jrivas@lasalle.edu.co

** Médico Veterinario, Universidad de la Salle. Esp. Docente e investigador. Correo electrónico: pmartinez@lasalle.edu.co

Fecha de recepción: enero 11 de 2007

Fecha de aprobación: marzo 1 de 2007

CLINICAL-SURGICAL CASE: HEMIVERTEBRA IN A BULLDOG

ABSTRACT

Hemivertebra is a congenital malformation, that affects small and brachicephalic breeds particularly those with short and twisted tail. Its origin is hereditary. It becomes from an inappropriate or incomplete embryo development of a vertebrae or due to its vascularization or ossification. Hemivertebras are cuneiform vertebrae and its vertex may be lead dorsally, ventrally or medianly through the mean line. It happens mostly in thoracic vertebrae. Symptomatology is varied; the most important is pain, showed by young animals, three or four months of age with weakness of posterior limbs. It could be found pain at back when palpations near the hemivertebra. In puppies with those symptoms, the paralysis in posterior limbs gets worse; they can show muscular atrophy, and no control of bladder and intestines. Final diagnostic of hemivertebra must be done with

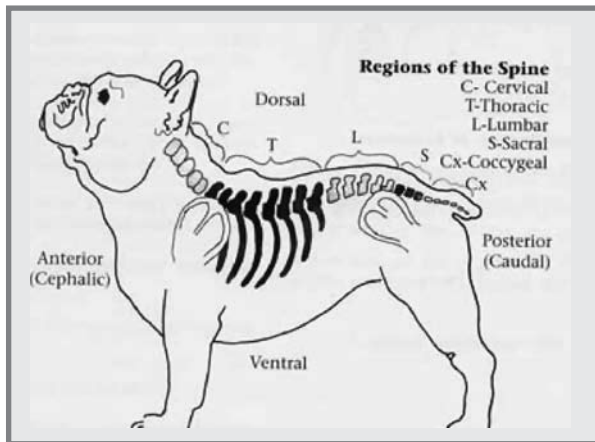
radiological studies of spinal column and the treatment consists in decompress the vertebral body involved and a stabilization of the spinal column. This study presents the case of a male Bulldog, six months old, which is taken to the clinic because of pain, and neurological symptomatology and after many clinical exams a hemivertebra was confirmed. The patient had a surgery for its treatment and all steps of the surgical process are shown.

Key words: canines, hemivertebra, surgery.

INTRODUCCIÓN

Las razas braquicefálicas y con cola atornillada (La braquicefalia y la cola corta son verdaderas deformidades del esqueleto incorporadas a estas razas), como el Bulldog Francés, Bulldog Inglés, Pug y Boston Terrier, sufren frecuentemente de dos problemas en la columna vertebral: malformaciones de las vértebras y degeneración de discos intervertebrales. Dentro de las malformaciones vertebrales, el problema más común y de mayor relevancia clínica es la **hemivértebra**. (Figura 1). También se han reportado algunos casos en perros Pekinés y West Highland White Terrier, de hecho las vértebras de la cola atornillada son hemivértebras. (<http://www.bulldogfrances.com/hemi.html>)

FIGURA 1. REGIONES DE LA COLUMNA BULLDOG



Fuente: "Healthy Frenchies: an Owner's Manual". ArDesign. USA.1998

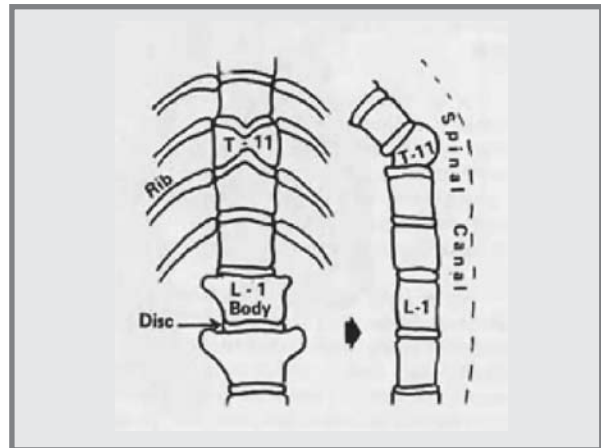
La hemivértebra es un defecto congénito (presente al nacimiento) con base genética (heredable), que consiste en el desarrollo incompleto de un cuerpo vertebral.

La edad más habitual de aparición de los signos clínicos es de unos pocos meses y con frecuencia se desencadenan a raíz de algún pequeño traumatismo.

La hemivértebra se forma cuando los dos extremos derecho e izquierdo de una vértebra no se desarrollan

correctamente, produciendo un cuerpo vertebral en forma de mariposa. Las dos mitades pueden crecer de forma desigual, produciendo un cuerpo vertebral en forma de cuña; (Figura 2) según el lado hacia donde se dirige la parte gruesa de la cuña puede causar una curvatura dorsal (cifosis) o lateral (escoliosis). Al deformarse el hueso, así mismo alterará el canal medular generando compresión de la médula espinal o de su aporte sanguíneo, lo cual provocará serias consecuencias para el paciente.

FIGURA 2. CUERPOS VERTEBRALES. VISTA DORSAL Y LATERAL EN CASO DE HEMIVÉRTEBRA



Fuente: "Healthy Frenchies: an Owner's Manual". ArDesign. USA.1998

Los animales afectados pueden carecer de síntomas (subclínicos) y si se presentan, se dan como síntomas de compresión de la médula espinal a nivel torácico o toracolumbar, con ataxia (incoordinación) y debilidad del tren posterior (patas traseras) (Ettinger, 2000).

Si la compresión directa de la médula espinal o un problema vascular producen daño de la médula espinal, el paciente puede mostrar dolor o pérdida de sensibilidad debido a la interrupción de los circuitos sensoriales. Si el nervio de los circuitos motores de la médula está afectado, el paciente podrá presentar debilidad o parálisis, sobre todo de los miembros posteriores. Cualquier parte del cuerpo que sea inervada

por el nervio lesionado puede ser afectada a partir de donde esté el daño en la médula espinal.

Diversos estudios reportan diferentes tipos de hemivértebra en perros. Las vértebras que tienen más incidencia de presentación son desde la novena hasta la onceava vértebra en la caja torácica. Aquí puede haber cambios secundarios a nivel de las costillas. Se presentan casos a menudo afectados solo por una hemivértebra, en los cuales no se han visto signos clínicos; siendo detectada esta malformación solo accidentalmente. Si más de una vértebra está afectada, la probabilidad de problemas clínicos se incrementa debido a un mayor grado de curvatura.

La hemivértebra es tan común que puede ser un inevitable efecto de la condición de condrodistrofia que caracteriza a la raza. Dado que la mayoría de las hemivértebra son detectadas debido a radiografías hechas por otras razones, está claro que son normalmente asintomáticas. El diagnóstico definitivo se realiza por medio de radiografía. Se tomarán radiografías en plano lateral y ventrodorsal. Las radiografías revelarán una deformación severa del cuerpo vertebral, afectando, generalmente, en un solo segmento entre la séptima y novena vértebra torácica. (Thrall, 2002)

El tratamiento de la hemivértebra es quirúrgico mediante la descompresión medular, igualmente complementando la técnica con algún método de estabilización en el caso que se necesite. (Fosum, 2004)

EVALUACIÓN DEL PACIENTE

ANAMNÉSICOS

En la Clínica Protectora de Animales sede Norte en Bogotá D.C., ingresa en la primera semana del mes de septiembre a consulta un paciente con las siguientes características:

Nombre: Bruno
Raza: Bulldog
Edad: 6 meses
Sexo: macho
Peso: 20 kilos (Figura 3)

El paciente presentaba cojera de miembro posterior izquierdo con déficit de propiocepción (no apoyaba sobre la superficie plantar si no que arrastraba la parte anterior del miembro posterior) desde hacia 15 días y fue llevado a un centro veterinario, donde se le diagnosticó displasia de cadera y se le sugirió ferular o enyesar el paciente y además, ante el déficit propioceptivo, también se le diagnosticó Distemper canino (Moquillo).

Ante esta respuesta, el propietario de Bruno se comunicó con la persona que se lo vendió, la cual le recomendó una cita en la Clínica Protectora de Animales para consulta especializada.

FIGURA 3. PACIENTE BULLDOG CON HEMIVÉRTEBRA



Fuente: Clínica Protectora de Animales

EXAMEN CLÍNICO

Al paciente se le practicó un examen clínico básico que incluyó el monitoreo de sus constantes fisiológicas y complemento de los anamnésticos con los propietarios con preguntas acerca del apetito, acti-

vidades del perro, etc., encontrándose todo normal, a excepción de la historia de la cojera, la cual para el momento de la consulta, ya se había complicado con déficit propioceptivo marcado del tren posterior (Figura 4).

FIGURA 4. PACIENTE CON DÉFICIT PROPIOCEPTIVO DE MIEMBROS POSTERIORES.



Fuente: Clínica Protectora de Animales

Luego se llevó a cabo un detallado examen neurológico y se encontró aumento en la sensibilidad de la región toracolumbar dorsal, lo cual junto con la sintomatología de tipo neurológico presentada en miembros posteriores, hizo sospechar de un problema de compresión medular en esa zona por lo que se decidió hacer un estudio radiológico.

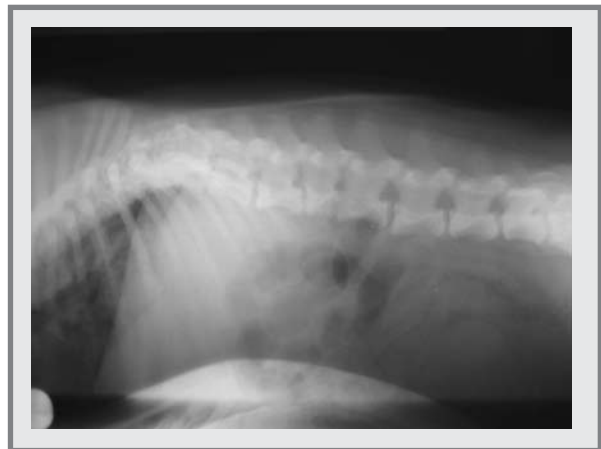AYUDAS DIAGNÓSTICAS

Se inician tomando placas radiográficas simples de la zona toracolumbar en vistas ventro-dorsal y latero-lateral, así mismo, teniendo en cuenta que al paciente se le había dado un diagnóstico previo de Distemper, se solicitó un prueba serológica para descartar la posibilidad que la sintomatología neurológica fuera causada por esta infección viral.

Al observar las radiografías, casi inmediatamente se nota la presencia de una alteración en el cuerpo vertebral de L3 evidentemente compatible con una hemivértebra. Así mismo, la prueba serológica para

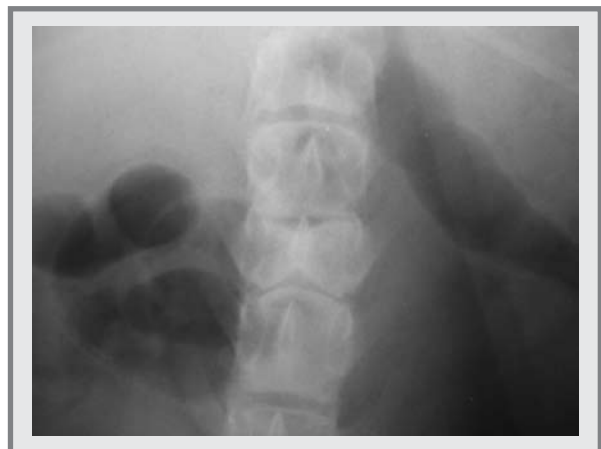Distemper dio resultado negativo, confirmando la hemivértebra como la causa de la sintomatología neurológica del paciente (Figuras 5 y 6)

FIGURA 5. PLACA RX VISTA L/L DONDE SE EVIDENCIA LA PRESENCIA DE HEMIVÉRTEBRA EN EL CUERPO VERTEBRAL DE L3.



Fuente: Clínica Protectora de Animales

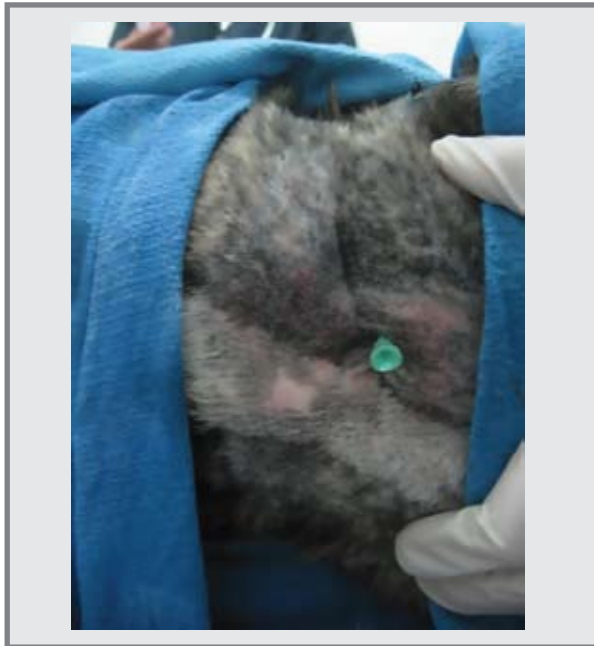FIGURA 6. PLACA RX VISTA V/D DONDE SE EVIDENCIA LA PRESENCIA DE HEMIVÉRTEBRA EN EL CUERPO VERTEBRAL DE L3 CON LA FORMA CARACTERÍSTICA DE MARIPOSA PARA ESTA VISTA RADIOGRÁFICA.



Fuente: Clínica Protectora de Animales

Para complementar el proceso diagnóstico, se realizó un estudio radiológico de mielografía cisternal para evaluar la posibilidad de compresión medular generada por la hemivértebra (Figura 7).

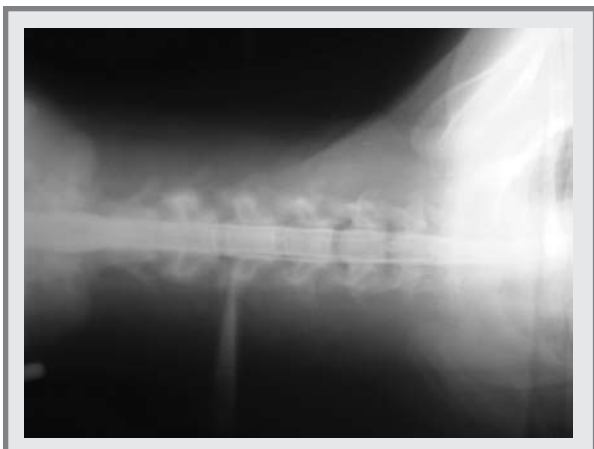FIGURA 7. MIELOGRAFÍA CISTERNAL



Fuente: Clínica Protectora de Animales

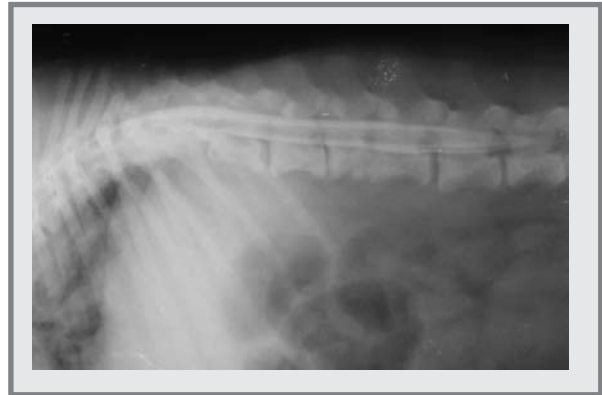Como resultado de esta prueba se encontró que afortunadamente en el paciente, el medio de contraste pasó muy bien a través del canal medular en la zona de la hemivértebra, (Figuras 8, 9, 10 y 11) lo que favorece su pronóstico de recuperación, una vez se realice el tratamiento quirúrgico.

FIGURA 8. RX VISTA V/D CON MEDIO DE CONTRASTE EN CANAL MEDULAR REGIÓN CERVICAL.



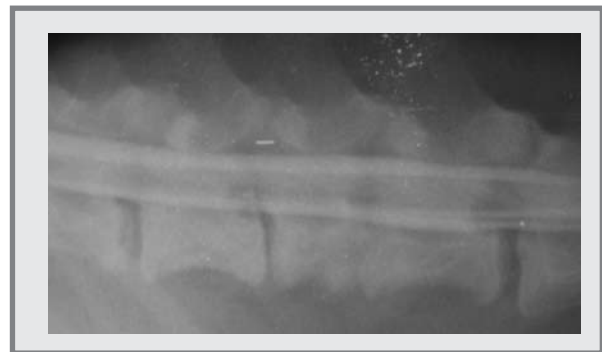
Fuente: Clínica Protectora de Animales

FIGURA 9. RX VISTA L/L CON MEDIO DE CONTRASTE EN CANAL MEDULAR. SE OBSERVA EL MEDIO PASANDO CORRECTAMENTE EN LA ZONA DE LA HEMIVÉRTEBRA.



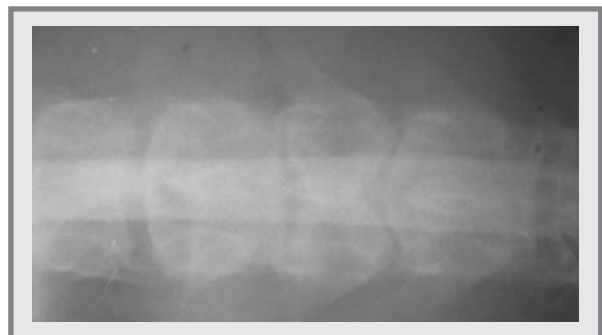Fuente: Clínica Protectora de Animales

FIGURA 10. RX VISTA L/L CON MEDIO DE CONTRASTE EN CANAL MEDULAR. SE OBSERVA EL MEDIO PASANDO CORRECTAMENTE EN LA ZONA DE LA HEMIVÉRTEBRA.



Fuente: Clínica Protectora de Animales

FIGURA 11. RX VISTA V/D CON MEDIO DE CONTRASTE EN CANAL MEDULAR. SE OBSERVA EL MEDIO PASANDO CORRECTAMENTE EN LA ZONA DE LA HEMIVÉRTEBRA.

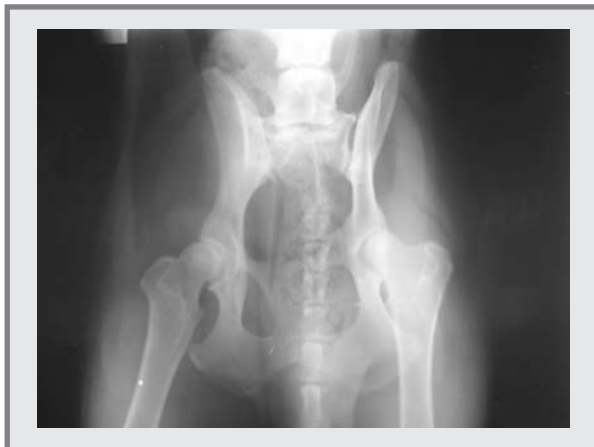

Fuente: Clínica Protectora de Animales

HALLAZGOS RADIOLÓGICOS

- ◆ Hemivértebra en ubicación L3.
- ◆ Cuerpo vertebral de L3 con morfología de mariposa (vista ventro-dorsal) y evidente reducción de tamaño en comparación con los demás cuerpos vertebrales.
- ◆ Mielografía en la cual se observa buen paso del medio de contraste por la zona afectada, a pesar de la malformación vertebral.
- ◆ En placa radiográfica V/D de la zona de la cadera no se hace evidente una displasia marcada que pueda causar la sintomatología que presenta el paciente (Figura 12).

FIGURA 12. PLACA RX VISTA V/D DE LA ZONA DE LA CADERA.



Fuente: Clínica Protectora de Animales.

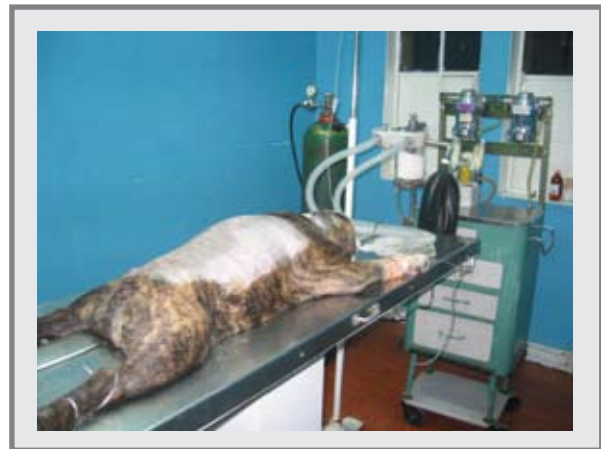TRATAMIENTO

El tratamiento de la hemivértebra consiste en la descompresión medular, y teniendo en cuenta que el proceso está ocurriendo en la vértebra lumbar 3 (L3), se hace estrictamente necesaria la estabilización de la columna vertebral en esta zona. (Fosum, 2004; Slatter, 2002)

Al paciente se le realiza una laminectomía dorsal completa del cuerpo vertebral L3 y se estabiliza la columna vertebral con clavos de Steinmann y metilmetacrilato.

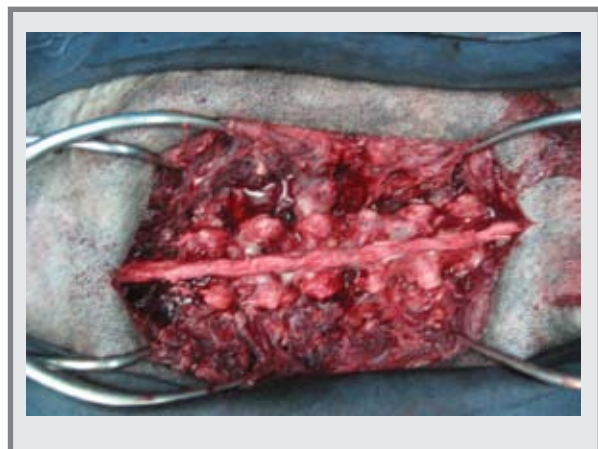
El abordaje quirúrgico se hace mediante una incisión en la línea media dorsal comprendida entre T12 y L5 aproximadamente, para permitir un abordaje central de L3. Con ayuda de elevadores de periostio se disecionan los músculos de los procesos espinosos dorsales, la lámina, facetas articulares y los pedículos del cuerpo vertebral afectado (Figuras 13 y 14)

FIGURA 13. PACIENTE PARA CIRUGÍA DE COLUMNA TORACOLUMBAR.



Fuente: Clínica Protectora de Animales.

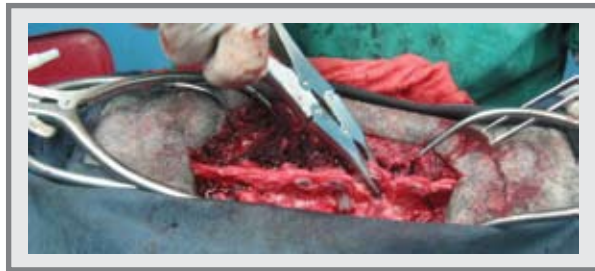FIGURA 14. PROCESOS ESPINOSOS DORSALES DE VÉRTEBRAS LUMBARES L1 A L5.



Fuente: Clínica Protectora de Animales.

Con retractores Gelpi se separan los músculos durante la disección para facilitar la visualización. Una vez expuesta completamente la vértebra afectada, se retira el proceso espinoso dorsal hasta la lámina propia con Roungers (Figura 15)

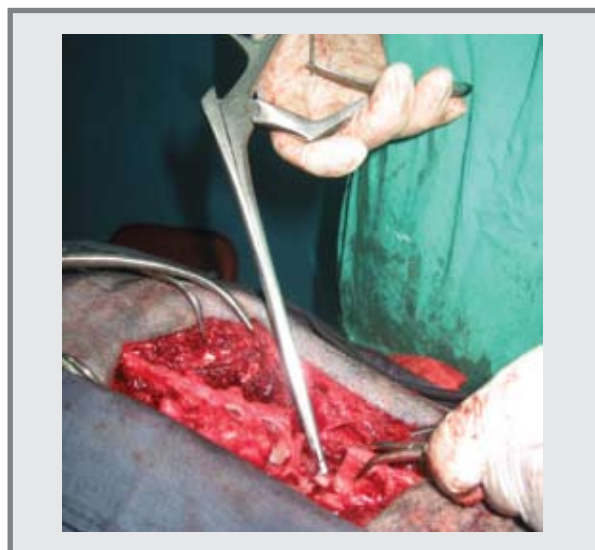
FIGURA 15. ELIMINACIÓN DEL PROCESO ESPINOSO DORSAL DE L3 (HEMIVÉRTEBRA) CON ROUNGERS.



Fuente: Clínica Protectora de Animales.

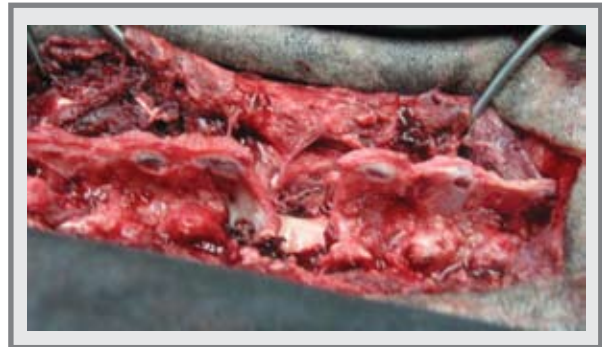Para abordar la capa interna cortical del cuerpo vertebral y terminar la laminectomía dorsal, se utilizan otras pinzas Roungers de corte más delicado, ya que en esta parte de la cirugía el contacto con la médula espinal es muy cercano y su manipulación por lo tanto debe ser muy delicada (Figura 16 y 17).

FIGURA 16. ABORDAJE A LA PARTE MÁS INTERNA DEL CANAL MEDULAR, EN CONTACTO CON LA MÉDULA ESPINAL, CON PINZAS ROUNGER DE CORTE PEQUEÑO.



Fuente: Clínica Protectora de Animales.

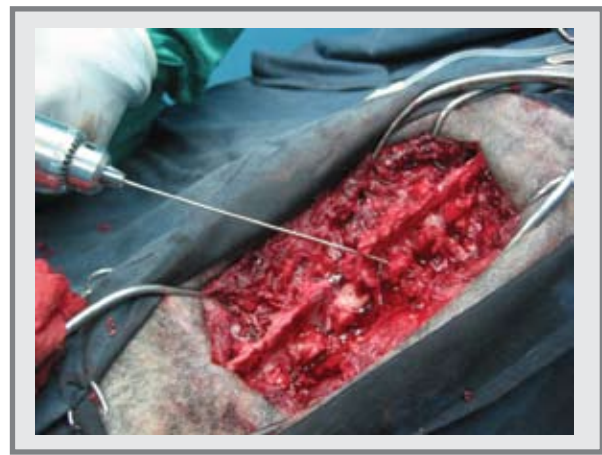FIGURA 17. LAMINECTOMÍA DORSAL DE VÉRTEBRA L3 (HEMIVÉRTEBRA).



Fuente: Clínica Protectora de Animales.

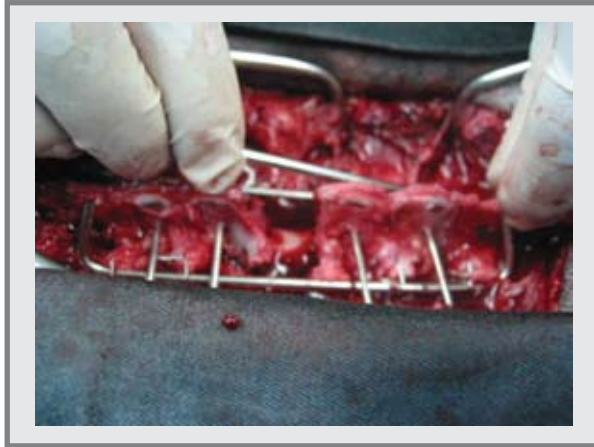
Como se mencionó anteriormente, debido a la ubicación de la lesión y al tratamiento quirúrgico, es necesario realizar una estabilización de la columna vertebral, para lo cual se fijaron clavos de Steinmann de forma paralela a cada lado de los cuerpos vertebrales desde L1 hasta L5. De manera transversal y a través de los procesos espinosos dorsales de L1, L2, L4 y L5 se pasaron pines de Steinmann que se soportaban sobre los dos pines paralelos ubicados inicialmente. Para asegurar un poco más esta estabilización, se ubicaron dos pines más de forma paralela a través de los transversos y una ubicación más medial (Figuras 18, 19 y 20) (Fosum, 2004; Slatter, 2002)

FIGURA 18. ESTABILIZACIÓN DE LA COLUMNA VERTEBRAL LUMBAR CON CLAVOS DE STEINMANN



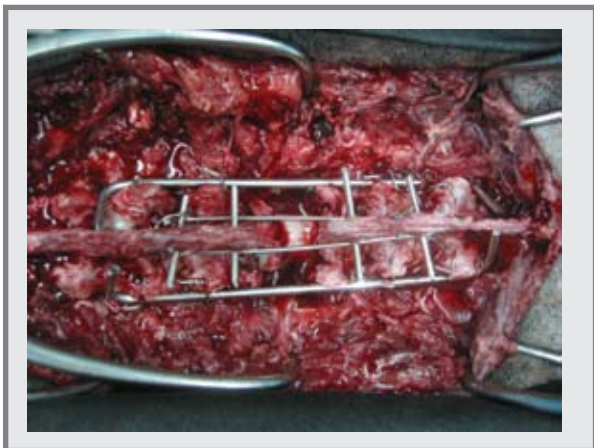
Fuente: Clínica Protectora de Animales.

FIGURA 19. ESTABILIZACIÓN DE LA COLUMNA VERTEBRAL LUMBAR CON CLAVOS DE STEINMANN



Fuente: Clínica Protectora de Animales.

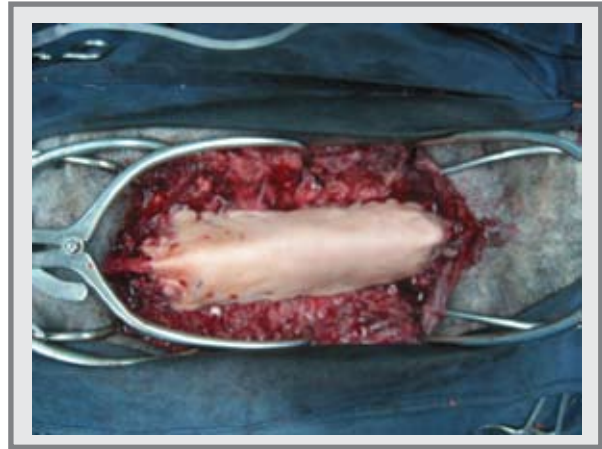
FIGURA 20. ESTABILIZACIÓN DE LA COLUMNA VERTEBRAL LUMBAR CON CLAVOS DE STEINMANN



Fuente: Clínica Protectora de Animales.

Una vez lista la estructura de soporte de pines de Steinmann, se procede a asegurarlo con metilmetacrilato, el cual en forma de cemento óseo terminará de darle firmeza a la estructura para la correcta y firme estabilización de la columna (Figura 21).

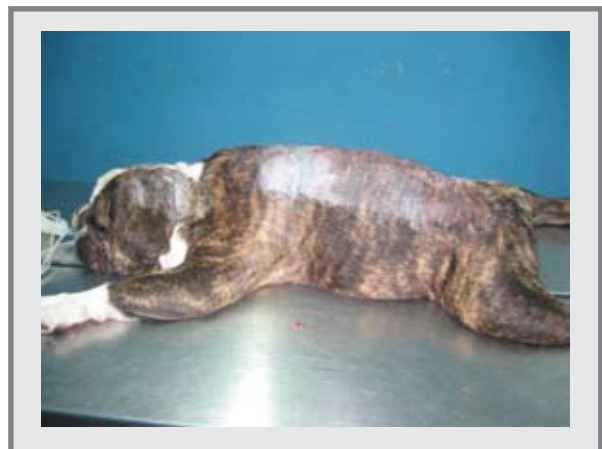FIGURA 21. ESTABILIZACIÓN DE LA COLUMNA VERTEBRAL LUMBAR CON CLAVOS DE STEINMANN Y METILMETACRILATO.



Fuente: Clínica Protectora de Animales.

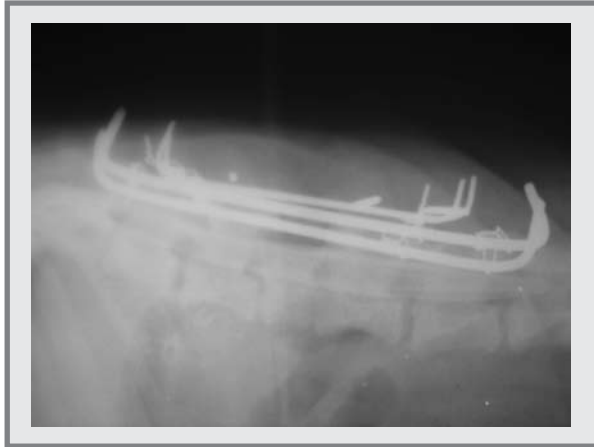Como complemento del tratamiento, en el postoperatorio se maneja antibioticoterapia, antiinflamatorios y limpieza de la herida quirúrgica (Figura 22). Inmediatamente terminada la cirugía se toman placas radiográficas para observar los implantes de la estabilización y confirmar su correcta ubicación. (Figuras 23 y 24). El paciente lleva en hospitalización aproximadamente 15 días desde la cirugía para mantener restricción de movimiento y así facilitar su recuperación.

FIGURA 22. PACIENTE AL FINAL DE CIRUGÍA DE TRATAMIENTO DE HEMIVÉRTEBRA.




Fuente: Clínica Protectora de Animales.

FIGURA 23. PLACA RX VISTA L/L POST-OPERATORIA CON LOS IMPLANTES DE ESTABILIZACIÓN DE LA COLUMNA VERTEBRAL.



Fuente: Clínica Protectora de Animales.

FIGURA 24. PLACA RX VISTA V/D POST-OPERATORIA CON LOS IMPLANTES DE ESTABILIZACIÓN DE LA COLUMNA VERTEBRAL.



Fuente: Clínica Protectora de Animales.

DISCUSIÓN

A pesar de que en Colombia ya son muy comunes las razas “de cola atornillada”, los casos de hemivértebra reportados son pocos, probablemente, debido a su leve sintomatología inicial, puede ser subdiagnosticado como displasia de cadera u otro problema de tipo ortopédico, ya que en estas razas frecuente-

mente se presentan lesiones de ese tipo. Al manejar un tratamiento analgésico y antiinflamatorio en estos pacientes, el dolor va a desaparecer y su condición mejorará, pero es necesario tener en cuenta que a pesar del problema, la mayoría de los pacientes solo presentarán sintomatología de dolor y no precisamente síntomas de compromiso medular, lo cual al final terminará, como se mencionó anteriormente, en casos clínicos subdiagnosticados.

Realmente es necesario ser concientes que es muy fácil para la mayoría de médicos veterinarios tratar los pacientes con terapia analgésica cuando el tratamiento más indicado es quirúrgico y no se realiza por desconocimiento de las técnicas o incluso por falta de una opinión de un colega con mas experiencia, ya que lo buscado es el bienestar de los pacientes.

En el momento de finalización de este trabajo, el paciente se encuentra caminando perfectamente bien y sin manifestaciones de dolor o alguna sintomatología de tipo neurológico.

CONCLUSIONES

- ◆ La hemivértebra es una alteración morfológica vertebral, común en los perros de “cola atornillada”.
- ◆ Para un correcto diagnóstico de hemivértebra es necesario tener en cuenta los anamnésticos y completo examen clínico.
- ◆ El diagnóstico definitivo de hemivértebra, se logra mediante el uso de ayudas diagnósticas, como el estudio radiológico completo del paciente.
- ◆ Es muy importante tener en cuenta el tipo de sintomatología que presenta cada uno de los pacientes, ya que éste puede variar desde simple dolor, hasta lesiones de compromiso neurológico.

- ◆ El estudio radiológico del canal medular con medio de contraste es de vital importancia para determinar la posibilidad de lesión medular y así mismo establecer el pronóstico de recuperación del paciente.
- ◆ Para el desarrollo del tratamiento quirúrgico, es necesario tener amplia experiencia y conocimien-

to de las técnicas quirúrgicas, lo cual definitivamente interviene en la exitosa recuperación del paciente.

- ◆ El correcto y estricto manejo post-operatorio definirá en alto porcentaje la evolución satisfactoria del paciente con hemivértebra.

BIBLIOGRAFÍA

Boyd, J.S. Atlas de Anatomía Clínica Canina y Felina. Grass ediciones. 1ª edición, 1996

Ettinger, S. Textbook of Veterinary Internal Medicine. W.B. Saunders Company. 5a edición. 2000. USA.

Fossum, T. Cirugía en Pequeños Animales. 2ª edición. Editorial Intermédica. Buenos Aires. Argentina. 2004.

Sánchez-Valverde, M. A.; González Cantalapiedra, A.; Pereira Espinel, J. L.; Barreiro Lois, A. Diagnóstico por imagen de la columna vertebral. Facultad de Veterinaria de la Universidad de

Murcia. Facultad de Veterinaria de la Universidad de Santiago de Compostela.

Slatter, D. Textbook of small animal surgery. 2a ed. W.B. Saunders. Philadelphia, Pennsylvania., 2002.

Thrall, D. Textbook of veterinary diagnostic radiology. 4a edición. Saunders Company. Philadelphia, Pennsylvania., 2002.

Consultas en Internet:

<http://www.upei.ca/cidd/Diseases/musculoskeletal/hemivertebra.htm>

<http://groups.msn.com/elrincondeloli/hemivertebra.msnw>

<http://www.bulldogfrances.com/hemi.html>