

***“Control de la Poliposis
Nasal con Microdesbridador
y tratamiento esteroideo
tópico”***

*Drs D. Alonso Párraga,
I. González Guijarro,
E. Pallas Pallas*

RESUMEN

Introducción.- La poliposis nasosinusal es una enfermedad crónica de causa desconocida, en la que intervienen diversos factores y se describen varias formas clínicas y clasificaciones. Su tratamiento ha ido evolucionando a lo largo del tiempo, en función de la incorporación de nuevos fármacos y técnicas. Describimos nuestro protocolo para el control de la poliposis.

Material y método.- Hemos incluido en el protocolo a 91 pacientes con edades comprendidas entre los 25 y 76 años, con el diagnóstico de Poliposis tipo III de nuestra clasificación. El tratamiento consiste en aplicar como primera medida el Microdesbridador, bajo endoscopia, con anestesia tópica y de forma ambulatoria, para permabilizar las fosas nasales. Utilizamos los días posteriores (7-9), mientras cicatriza la mucosa, pomadas o soluciones salinas. A continuación el paciente era tratado tópicamente con Budesonida a dosis de 200 microgramos en cada fosa nasal mañana y tarde durante el primer mes, los 3 meses siguientes 200 microgramos en cada fosa nasal una vez al día, los 6 meses siguientes 3 semanas seguidas y una de descanso y los 6 meses siguientes 15 días seguidos y 15 de descanso.

Resultados.- De 91 pacientes, 72 permanecieron con las fosas permeables y con respiración nasal durante 30 meses-. En 29 pacientes no se encontraron pólipos endoscópicamente y los 43 restantes poliposis tipo I.

Conclusiones.- La utilización del microdesbridador y el tratamiento tópico esteroideo nos ha permitido de una forma poco agresiva controlar la poliposis nasal.

Palabras claves: microdesbridador, poliposis nasal, budesonida.

ABSTRAC

Introduction.- The nasosinusal polyposis is a chronicle illness of unknown cause, in wich intervene many factors, and are described diversers clinics forms and clasifications. Its treatment has developed basef on the incorporation of news techniques and drugs. We describe our protocol for polyposis control.

Methods and subject.- We studied 91 patients with ages between 25 and 76 years old, with nasal polyposis grade III in our classification. The treatment is based on aplicate first the Microdebrider, by endoscopy, with topical anesthesia and ambulatory, to permeabilizate nasal airways. During 7-9 days, while mucous cicatrized we used topical cream or salines solutions. From then we used topical steroids, budesonide in a descendent way: 200 microgrames in each nasal hole twice a day the first month, next 3 months only once a way, in the morning, next 6 months, 3 following weeks and 1 of rest, and the last 6 months, during 15 following days and 15 days of rest alternatively.

Results.- Of the 91 patients, all of them had permeabilized nasal airway, with good nasal breath during the 30 months of control. In 29 there was no endoscopic polyps and the 43 leave, had polyposis grade I without clinic.

Conclussions.- The using of microdebrider and the topical steroid treatment has given to us a less agresive way of nasosinusal polyposis control.

Key Words: microdebrider, nasal polyposis, budesonide.

INTRODUCCIÓN

La poliposis nasosinusal (PNS) es una enfermedad crónica de origen multifactorial caracterizada por: la hiperplasia de la mucosa y submucosa nasal, presencia de quistes mucoides, y de un infiltrado inflamatorio constituido principalmente por eosinófilos, neutrófilos, células plasmáticas y linfocitos. Desconocemos a pesar de las recientes hipótesis (BERNSTEIN,¹) la génesis de la formación de los pólipos.

Existen varias clasificaciones en la literatura de la PNS, unas basadas en la forma de presentación clínica y otras en el grado de afectación nasosinusal. Con respecto a las formas clínicas podemos diferenciar las poliposis según se asocien a: Infección, Alergia, Asma e intolerancia a la aspirina, Discinesia mucociliar, Disfunción neurovascular, Alteraciones metabólicas, Estrés.

En cuanto al grado de afectación (Fig.1) nosotros las clasificamos en:

Tipo I.- Poliposis uni o bilateral con permeabilidad de la fosa.

Tipo II.- Poliposis uni o bilateral con obstrucción nasal parcial.

Tipo III.- Poliposis uni o bilateral con obstrucción total y afectación sinusal maxilar.

Actualmente, la clasificación mas aceptada de las rinosinusitis crónicas hiperplásicas es la propuesta por FRIEDMAN(²), quién establece cuatro tipos en función de los hallazgos con el TAC y la respuesta al tratamiento conservador, el IV se correspondería con el tipo III de nuestra clasificación.

El tratamiento de la PNS ha ido evolucionando a lo largo del tiempo en función de las mejores técnicas de diagnóstico, el empleo de corticoides tópicos y la incorporación de la cirugía endoscópica nasal (CEN). A pesar de todo, la recidiva suele ser la norma. Es por lo que se discute cada vez más la indicación del tratamiento quirúrgico (^{3,4}) planteándose nuevas actitudes terapéuticas.

La incorporación del microdesbridador en 1996 (^{5,6,7}) para el tratamiento de las poliposis procedente de su utilización por los traumatólogos en las artroscopias, nos proporciona una nueva opción terapéutica que ofrece unos excelentes resultados(^{8,9,10}) con una curación más rápida en comparación con las tradicionales técnicas endoscópicas(⁶).

Su utilización durante mas de dos años en nuestro Servicio nos ha permitido establecer una serie de indicaciones y adoptar una nueva actitud en el tratamiento de las poliposis.

MATERIAL Y MÉTODO

Incluimos en el presente trabajo los primeros 91 pacientes tratados con microdesbridador, quienes acudieron a la consulta por obstrucción nasal como principal síntoma, presentando poliposis tipo III. Se trataba de 36 mujeres y 55 hombres con edades comprendidas entre 25 y 76 años.

Utilizamos un equipo DYONIC-EP1 de Smith-Nephw, con terminales de 3,5 y 2,9 mm de diámetro, y el endoscopio de 0 grados (a veces el de 30 grados). Pretendíamos resolver lo antes posible la obstrucción nasal.

En 72 pacientes (79%) la poliposis era inflamatoria o alérgica, asociándose en 45 a Asma; en 18 (20%) se asociaba a la triada ASA; y uno presentaba una Discinesia ciliar.

La intervención se realiza en la consulta previa anestesia tópica con pulverización y/o algodón, con adrenalina y sin infiltración. Procedíamos a la aspiración de los pólipos comenzando con el terminal de 3,5 mm, alternativamente de una fosa a otra, sin continuar con ninguna otra técnica de la cirugía endoscópica nasosinusal. Al terminar, colocamos un taponamiento durante 24 h. en el 40% de los pacientes, mientras que no fue necesario en los restantes. Remitíamos a su domicilio con tratamiento tópico con soluciones salinas o agua de mar y una pomada cicatrizante y antiinflamatoria y con fecha de revisión entre 15 y 20 días. Comenzamos entonces con el tratamiento esteroideo en forma de Budesonida tópica micronizada en suspensión acuosa a dosis de 200 microgramos (mcg) dos veces al día, durante el primer mes; los 3 meses siguientes 200mcg una vez al día (mañanas); 6 meses más tres semanas seguidas con una de descanso; y otros 6 meses, 15 días de aplicación y 15 de descanso; luego continuamos según respuesta hasta conseguir mantener libre de síntomas con la dosis mínima de una semana de aplicación al mes.

RESULTADOS

Presentamos los resultados obtenidos utilizando únicamente el microdesbridador en pacientes afectos de poliposis difusas III para lograr restaurar la permeabilidad de la fosa nasal. Ello fue posible en 72 pacientes (Grupo A), extirpando totalmente los pólipos visibles endoscópicamente. En los 19 pacientes restantes (Grupo B) no lo conseguimos por dificultades en la técnica o por sangrado que obligaba a interrumpir la intervención. Los pacientes eran controlados a los 15

días, al mes y cada 3 meses, manteniéndoles con la terapia esteroidea tópica diaria establecida.

En el Grupo A no hubo necesidad de reintervenir en los dos años de seguimiento. En el tercer año se reintervinieron 5 pacientes (4 con triada ASA). En el Grupo B hubo que realizar nueva polipeptomía con microdesbridador a los 9 meses en cuatro pacientes (tres de ellos con triada ASA), a los 12 meses en tres (uno con ASA) y a los 18 meses en cuatro (tres ASA). 5 pacientes de este grupo precisaron la realización de Cirugía Endoscópica Nasal (CEN) por no conseguir su control con nuestro protocolo.

No tuvimos ninguna complicación, excepto en dos pacientes por sangrado durante la intervención, que requirieron mantener un taponamiento durante tres días. La cicatrización se produjo entre 7 y 9 días, sin sinequias y con mínima formación de costras. La respiración mejoró en el 100% y la recuperación del olfato en el 65% de todos los pacientes.

La polipeptomía bajo endoscopia y con microdesbridador según nuestra experiencia, es una técnica muy sencilla que debería practicarse a todos los pacientes con PNS que presenten obstrucción nasal, como primera medida para facilitar el tratamiento tópico esteroideo. Con esta metodología hemos conseguido en el 80% de los pacientes el control de la poliposis, sin modificar la anatomía.

DISCUSIÓN

La PNS difusa es una enfermedad crónica que nos plantea un importante reto en su tratamiento. Tanto los tratamientos quirúrgicos clásicos como los actuales endoscópicos (11,12,13,14,15,16), la recidiva de los pólipos es muy frecuente (11,14,17,18,19) por lo que actualmente no hay consenso en la actitud terapéutica que se debe adoptar. Algunos autores consideran esta enfermedad como exclusiva de tratamiento médico mientras que otros plantean una cirugía radical.

La incorporación de la endoscopia ha supuesto un importante avance en el diagnóstico y tratamiento. Por un lado nos permite el diagnóstico de la enfermedad en sus fases iniciales con lo que conseguimos con la terapia esteroidea el control de la misma. Por otro lado la cirugía endoscópica tiene menos morbilidad, mayor respeto por los tejidos sanos y evita las grandes intervenciones clásicas.

Autores como STAMMBERGER(11) proponen la anestesia local con infiltración para la cirugía endoscópica

aunque nosotros creemos como KLOSSEK(20) que para llevar a cabo una amplia extirpación de la mucosa etmoidal enferma es mejor la anestesia general para así poder extirparla lo más radicalmente posible y obtener los mejores resultados funcionales (18,22).

Hasta ahora hay pocas publicaciones sobre la utilización del microdesbridador, aunque en todas ellas se resaltan las ventajas que proporciona (5,6,7,8,9,10): en la extirpación de los pólipos y de la mucosa enferma, evitando lesionar la mucosa sana, induciendo un menor sangrado, favoreciendo la cicatrización y evitando la formación de costras. En el presente trabajo hemos podido comprobar estos hechos.

Una objeción expuesta al uso del microdesbridador era el no poder recoger el tejido aspirado para estudio anatomopatológico, ello ya ha sido resuelto por McGARRY(9) quien describe un método para su recogida, nosotros utilizamos aspiraciones independientes. Recientemente BERNSTEIN(22) presenta 40 casos con cinco meses de seguimiento, subrayando las ventajas que presenta la utilización del microdesbridador para la extirpación de los pólipos nasales en el curso de las cirugías endoscópicas, observando una cicatrización a los 7 días, una baja incidencia de sinequias, mínima formación de costras e incidencia de sangrado.

Creemos que el microdesbridador es un instrumento de fácil manejo en consulta para la extirpación de los pólipos (con anestesia tópica), permitiendo restablecer la permeabilidad de la fosa y mejorar la función respiratoria (23), y a la vez facilitar el acceso del tratamiento esteroideo. En función de su respuesta y la evolución de la enfermedad nos planteamos la CEN con anestesia general, utilizando el microdesbridador como primera maniobra quirúrgica.

CONCLUSIONES:

1. La PNS es una enfermedad multifactorial cuya génesis no es conocida por lo que nos plantea un importante reto su tratamiento. La frecuente recidiva en la cirugía ha originado un cambio en los criterios terapéuticos hacia los más conservadores. Y en el caso de decidir la cirugía, la técnica a utilizar es la CEN siendo lo más radical posible para obtener los mejores resultados funcionales.

2. La incorporación del Microdesbridador y la terapia esteroidea tópica se nos ha mostrado como un método muy útil en la terapia inicial, en consulta y con anestesia tópica (en un 80% de nuestros pacientes pudo realizarse completamente la extirpación de los pólipos),

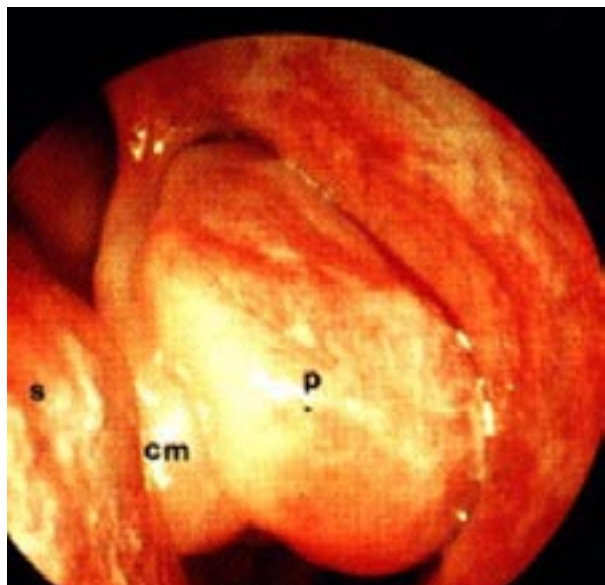
para restaurar la permeabilidad nasal y favorecer el drenaje de los senos, modificando nuestra actitud en el tratamiento de las PNS. Fueron los pacientes con triada ASA los que con más facilidad recidivaron.

3. En el caso de practicar la CEN debe utilizarse el microdesbridador como primera maniobra, pues evita la lesión de la mucosa sana y un menor sangrado facilitando las restantes técnicas.

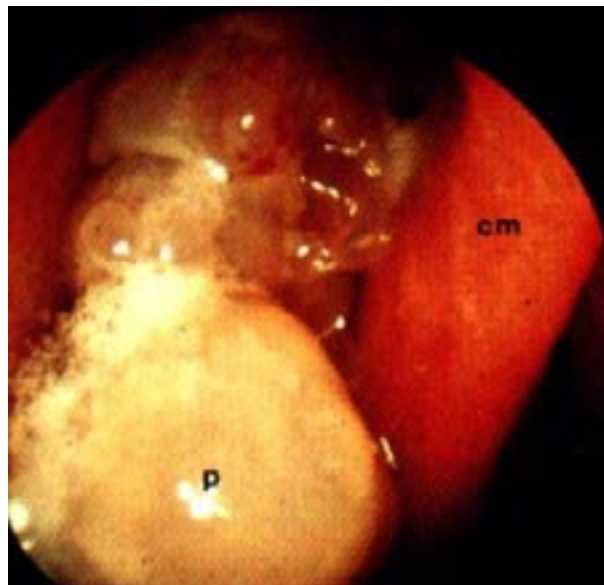
BIBLIOGRAFIA:

- Bernstein JM, Gorfien J, Noble B, Yankaskas JR. "Nasal polyposis: immunohistochemistry and bioelectrical findings (a hypothesis for the development of nasal polyps)." *Journal Allergy Clin Immunol* 1997 Feb 99:2, 165-175
- Friedman WH, Katsantonis GP, Sivore M , Kays S. " Tomography staging of the paranasal sinuses in chronic hyperplastic rhinosinusitis" *Laryngoscope* 1990; 100, 1161-5
- Bonfils P. " Medical treatment of paranasal sinus polyposis: a prospective study on 181 patients." *Ann Otol Chir Cervicofac* oct 1998 115:4, 202-204
- Rasp G, Bujía J. " Tratamiento médico de la poliposis nasal" *Acta Otorrinolaringol Esp* 1997 enero 48: 1, 37-40
- Christmas DA Jr, Krouse JH. " Powered instrumentation in functional endoscopic sinus surgery. I Surgical technique" *Ear Nose Throat J*, 1996 Jan 75: 1,33-36 39-40
- Krouse JH, Christmas DA Jr. " Powered instrumentation in functional endoscopic sinus surgery.II. A comparative study". *Ear Nose Throat J*, 1996 Jan 75:1 42-4
- Goode RL " Power microdebrider for functional endoscopic sinus surgery" *Otolaryngol Head Neck Surg*, 1996 apr 114:4 676-677
- Gunkel AR et al "Three-dimensional image-guided endonasal surgery with a microdebrider" *Laryngoscope*,1997 jun 107:6,834-8
- McGarry GW, Gana P, Adamson B. "The effect of microdebriders on tissue for histological diagnosis" *Clin Otolaryngol* 1997 aug 22:4, 375-6
- Hamels K, Morre TD, Clement PA. " The hummer, shaver or microdebrider" *Acta Otorhinolaryngol Belg* 1997 51:2, 89-91
- Stammberger H. " Endoscopic endonasal surgery : concepts in treatment of recurring rhinosinusitis, part I: anatomic and pathophysiologic considerations." *Otolaryngol Head Neck Surg* 1986 94:143-7
- Schaefer SD, Manning S, Close L. "Endoscopic paranasal sinus surgery : Indications and considerations". *Laryngoscope* 1989, 99 :1-5
- Levine HL " Functional endoscopic sinus surgery : evaluation surgery and follow-up of 250 patients" *Laryngoscope* 1990, 100:79-84
- Sprekelsen Gasso C, Bernal Sprekelsen M, Martinez Silla G. "Técnica de la cirugía nasosinusal endoscópica y microscópica combinadas". *Acta Otorrinolaringol esp* 1991, 42:8, 359-361
- Bernal M, Sprekelsen C. "Cirugía endoscópica nasosinusal. Aspectos técnicos". *Acta Otorrinolaringol esp* 1991 42:4, 227-232
- Matthews BL, Smith LE, Jones R, Miller C, Brooks Schmid JK. "Endoscopic sinus surgery: outcome in 155 cases ". *Otolaryngol Head Neck Surg* 1991, 104: 244-6
- Rice D. " Endoscopic sinus surgery: results at 2-year follow-up". *Otolaryngol Head Neck Surg* 1989, 101:477-9
- Friedman WH, Katsantonis GP. "Intranasal and transantral ethmoidectomy: a 20-year experience" *Laryngoscope*, 1990 apr 100:4, 343-8
- Kenedy DW. "Prognostic factors, outcomes, and staging in ethmoid sinus surgery". *Laryngoscope* 1992:102 (suppl):1-18
- Klossek JM, Peloquin L, Friedman WH, Ferrier JC, Fontanel JP. "Diffuse nasal polyposis: Postoperative long-term results after endoscopic sinus surgery and frontal irrigation" *Otolaryngol Head Neck Surg* oct 117:4, 355-61
- Jankoswki R, Pigret D, Decroocq F. "Comparison of functional results after ethmoidectomy and nasalization for diffuse and severe nasal polyposis" *Acta otolaryngol (Stockh)* 1997 jul 117:4 601-8
- Bernstein JM, Lebowitz RA, Jacobs JB. "Initial report on postoperative healing after endoscopic sinus surgery with the microdebrider" *Otolaryngol Head Neck Surg*, 1998 jun 118:6, 800-3

23. Srekelsen C. "Cirugía endoscópica nasosinusal"
Ponencia Oficial XXXI Reunión anual 1994 Ed.
Garssi 266-269.



TIPO II



TIPO III

Figura1. Clasificación endoscópica