

# SINDROME DE HEERFORDT. A propósito de um caso clínico.

Rui Silva Carvalho

Médico Interno de Especialidade do Serviço de ORL. Assistente Convidado da Disciplina de ORL da Faculdade de Medicina do Porto.

Luis Agrelos

Médico Interno de Especialidade do Serviço de Oftalmologia.

Jorge Pereira.

Assistente Hospitalar de Medicina Nuclear.

Manuel García Ribeiro

Médico Interno de Especialidade do Serviço de ORL.

M. Pais Clemente

Director do Serviço de ORL. Professor da Disciplina de ORL da Faculdade de Medicina do Porto.

Servicio de ORL. Hospital de S. João. Porto. Portugal.

## INTRODUÇÃO

A febre úveo-parotídea foi descrita pela primeira vez por Heerfordt em 1871.

Aparece com uma frequência variável nas diferentes localizações geográficas.

Segundo Leitner constitui cerca de 10% de todas as granulomatoses de células epitelióides. Wegner e Wurm observaram-na em 11 de 172 casos de Sarcoidose (6,4%) e Dufour e Bourquin observaram-na em 5 de 40.000 doentes oftalmológicos num período de 10 anos.

Diz-se que aparece com mais frequência nas regiões tropicais e muito mais raramente nos climas temperados.

Em virtude da escassez e do real interesse que este Síndrome representa para o Otorrinolaringologista, parece justificar-se a divulgação deste caso clínico.

## RESUMEN

La sarcoidosis es una enfermedad granulomatosa de etiología desconocida, que en ciertos casos se puede presentar bajo la forma de fiebre úveo-parotídea (síndrome de Heerfordt), constituido por una tríada sintomática resultante de la afectación simultánea de las glándulas salivares y de la úvea ocular anterior.

## RESUMO

A Sarcoidose é uma doença granulomatosa de etiologia desconhecida, que em certos casos pode apresentar-se sob a forma de febre úveo-parotídea (Síndrome de Heerfordt), constituído por uma tríada sintomática, resultante do antingimento simultâneo das glândulas salivares e da úvea ocular anterior.

## SUMMARY

Sarcoidosis is a systemic granulomatous disease of undetermined etiology. A Syndrome of fever, uveitis and salivary glands enlargement, is known as uveoparotid fever (Heerfordt's Syndrome).

## RESUMMEE

La Sarcoidose, est une affection granulomateuse multi-systémique d'etiologie unconnue. L'association fièvre et atteinte salivaire est designée habituellement par Syndrome de Heerfordt.

## CASO CLÍNICO

M.P.C., 45 anos, sexo feminino, natural de Santo Tirso.

Consulta de O.R.L. - queixandose-se de secura intensa da boca e dos olhos. (Proc. Nº 4469C85).

## HISTORIA CLÍNICA

Há cerca de dois anos aparecimento de lesão dermatológica nasal, dores articulares múltiplas e hipertermia moderada. Medicada com anti-inflamatórios, tendo melhorado.

Há cerca de oito meses, agravamento da lesão dermatológica nasal, início de xerostomia e diminuição da lacrimação.

Há cerca de seis meses aparecimento de tumefacção parotídea bilateral.

## EXAME OBJECTIVO

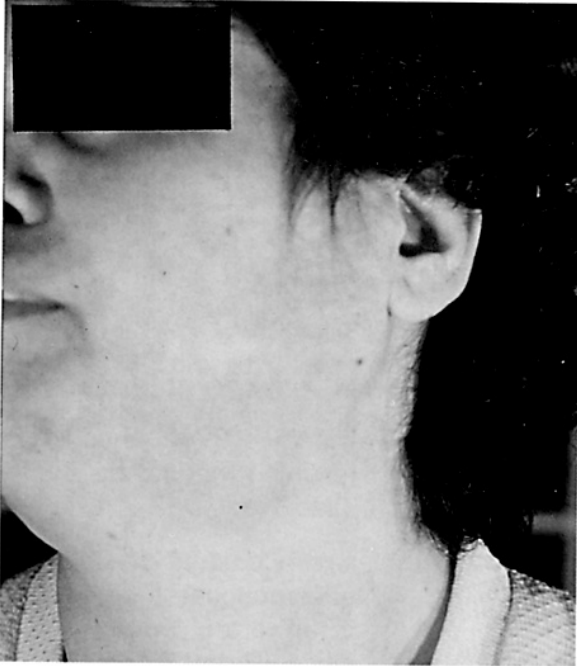
Tumefacção parotídea e submaxilar bilateral, com aumento difuso das

glândulas, de consistência dura e indolor. (Fig. 1).

Lesão dermatológica do vestibulo nasal, de aspecto eritematoso e infiltrante.

Lesão infiltrante de face interna do lábio inferior.

Restante exame objectivo: Normal.



**Fig. 1. Doente M.C.P.M.**  
Na figura pode observar-se a presença de tumefacção parotídea e submaxilar esquerdas

### DIAGNÓSTICO DIFERENCIAL

Síndrome de Sjogren.

Sarcoidose (Síndrome de Heerfordt).

Outros (Tuberculose, L.E.D., Leucemias, Doença de Hodgkin, etc.).

### PLANO DE ESTUDO

#### 1. Estudo Analítico:

Ureia, glicose, hemograma, velocidade de sedimentação, colesterol, triglicéridos, proteínas totais, transaminases, doseamento de imuno-globinas, cálcio, fosfatase alcalina, T3 e T4, FTA/ABS, RA teste, Hbs, ANA.

Estudo de coagulação.

Exame sumário de urina.

#### 2. Estudo Radiológico:

Teleradiografia do tórax

RX das mãos

RX dos seios perinasais

Sialografia parotídea.

#### 3. Estudo Radioisotópico:

Cintilograma das glândulas salivares.

#### 4. Estudo Anatomo-Patológico

Foi efectuada exérese cirúrgica da lesão do lábio inferior e pedido exame anatomo-patológico.

#### 5. Estudo oftalmológico:

Foi requisitada consulta de oftalmologia.

#### 6. Outros estudos:

Baciloscopia

Prova da Tuberculina

Provas funcionais respiratórias

Electrocardiograma

### RESULTADOS

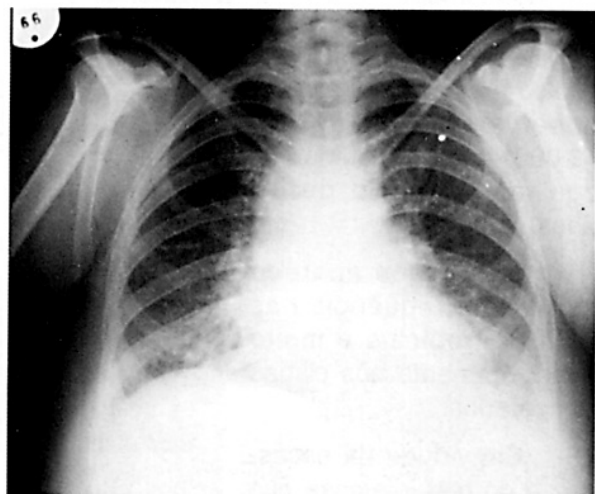
#### 1. Estudo Analítico

Todos os exames foram normais.

De salientar que o RA teste, ANA e imuno-globulinas estão alterados na maioria dos casos de Síndrome de Sjogren.

#### 2. Estudo Radiológico

RX TORAX:

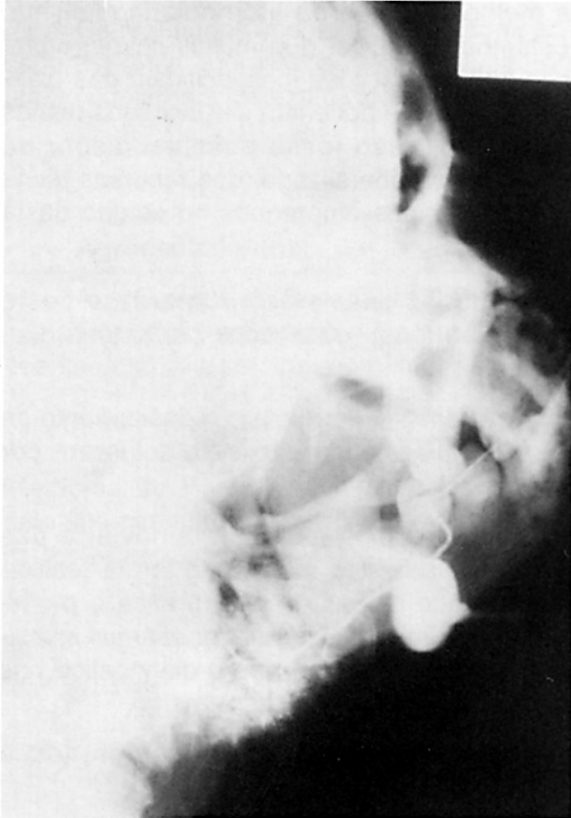


**Fig. 2.**  
Teleradiografia do Torax, mostrando alargamento do mediastino, sobretudo hilar, com identificação de adenopatias e lesões micronodulares do parenquima. (Sarcoidose estadio 2).

Adenopatia hilar bilateral com padrão retículo-nodular nas bases, aspecto característico de sarcoidose no estágio II. (Fig. 2).

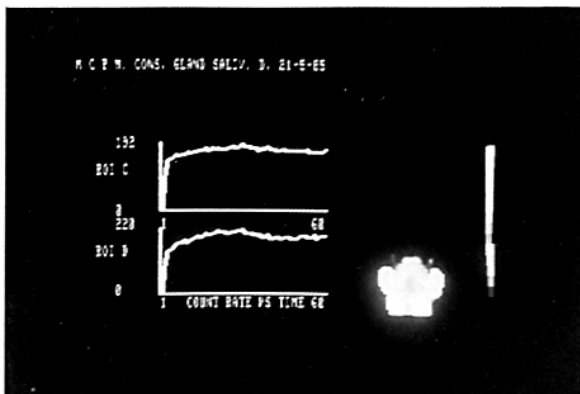
### SIALOGRAFIA PAROTÍDEA

Integridade do sistema canalicular com aumento difuso da glândula sem alterações estruturais. (Fig. 3)



**Fig. 3.** Sialografia Parotídea, mostrando integridade do sistema canalicular, com aumento difuso da glândula, sem alterações estruturais.

Os restante exames radiológicos foram normais.



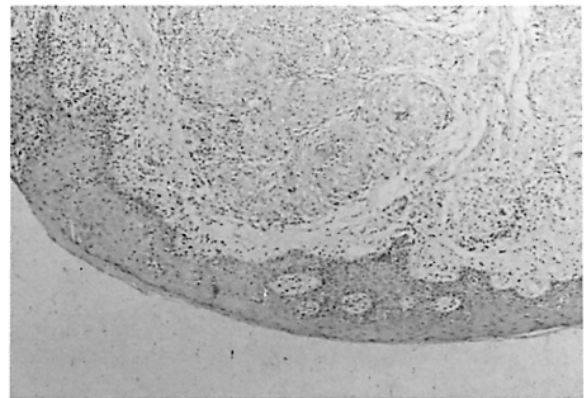
**Fig. 4. Exame Radioisotopo (tec. 21)**  
Na figura, podem observar-se as curvas computadorizadas de atividade/tempos referentes às glândulas parotídeas, mostrando marcada hipofunção de ambas, após estimulação.

### 3. Estudo Radioisotópico:

Observação do cintilograma salivar e curvas computadorizadas de atividade/tempo, mostra hipofuncionamento global de todas as glândulas salivares. (Fig. 4).

### 4. Estudo Anatomo-Patológico:

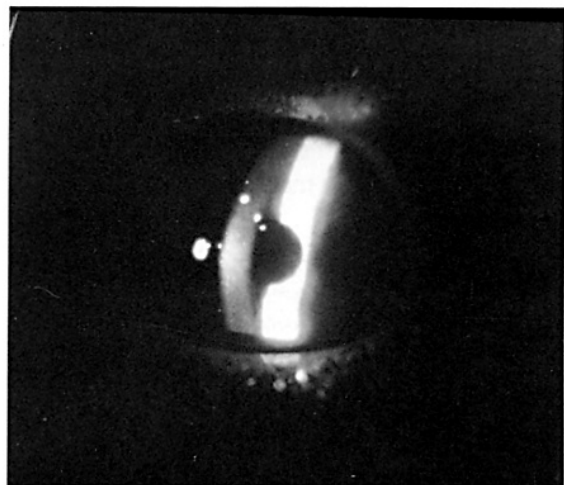
O exame histológico mostra múltiplos granulomas epitelióides sem necrose ou caseificação e escassas células de Langhans - reação sarcoidótica. (Fig. 5).



**Fig. 5.** No exame histológico, podem observar-se múltiplos granulomas epitelióides, sem necrose ou gaseificação, e escassas células de Langhans - Reacção sarcoidótica.

### 5. Estudo Oftalmológico:

O exame oftalmológico à biomicroscopia, mostra a existência de precipitados queráticos em gordura de carneiro, num quadro de iridociclite granulomatosa de acordo com diagnóstico clínico de Síndrome de Heerfordt. (Fig. 6).



**Fig. 6.** Exame Oftalmológico, à biomicroscopia com lâmpada de fenda, mostrando precipitados queráticos em gordura de carneiro.

#### 6. Outros exames:

Baciloscopia: Negativa.

Prova de Tuberculina: Negativa (anergia).

Provas funcionais respiratorias:  
Insuficiência respiratória de tipo restrictivo.

Electrocardiograma: Normal.

#### DIAGNÓSTICO:

Os resultados obtidos, apontam com clareza o diagnóstico de Sarcoidose (Rx Pulmonar, Exame Anatomo-Patológico, Exame Oftalmológico, Prova de Tuberculina, por exemplo).

Não existe nenhum resultado sugestivo dos diagnósticos diferenciais equacionados.

A Sarcoidose, pode atingir as glândulas salivares em cerca de 9% dos casos. (Quadro I).

#### TERAPÉUTICA

Prednisolona 40 mg/dia "per os" (20 mg de 12/12 horas).

#### EVOLUÇÃO

A doente melhorou rapidamente com

desaparecimento das tumefacções e lesão dermatológica nasal, recuperando também a lacrimação e salivação.

#### COMENTARIO

O atingimento das glândulas salivares por doenças multissistémicas, deve merecer a melhor atenção do otorrinolaringologista. Estamos convictos, que muitos casos rotulados de "tumefacções inespecíficas" das glândulas salivares poderiam ser incluídos nestas situações, caso fosse possível dispôr de modo mais generalizado, dos recursos técnicos e humanos empregues no estudo desta doente.

Alguns exames com interesse neste caso, não foram efectuados por razões diferentes.

A reacção de Kvein e o doseamento de lisozima plasmática não se efectuaram por impossibilidade técnica.

As biópsias hepática, sinovial e das glândulas salivares major, não foram realizadas, porque razões de ordem ética e profissional nos impedem de utilizar exames invasivos, numa doente em que o diagnóstico nos parece suficientemente esclarecido.

Por último, um breve comentario á terapêutica instituída.

Alguns autores defendem que os corticosteroides não devem ser utilizados na

#### PERCENTAGEM DE ENVOLVIMENTO DOS TECIDOS ORGÂNICOS NA SARCOIDOSE

Estudo de 122 casos (Duane. 1983)

Pulmonar e/ou mediastínico .....	83%
Ocular .....	40%
Pele .....	32%
Baço .....	20%
Coração .....	19%
Fígado .....	14%
Sistema Nervoso .....	11%
Glândulas Salivares.....	9%
Ossos .....	8%
Rins .....	5%
Nariz e Seios .....	5%

Quadro I

Sarcoidose, que muitas vezes melhora sem qualquer tratamento, sabendo-se ainda que após a corticoterapia, a doença pode recrudescer em formas mais violentas. No entanto, no caso concreto desta doente, a eminência da instalação de lesões graves do ponto de vista oftalmológico e pulmonar, levaram-nos a optar pela terapêutica clássica com prednisona 40 mg/dia.

Os resultados imediatos foram compensadores, resta agora saber se a evolução do tempo confirma a justeza da nossa opção.

#### **Agradecimentos:**

Aos Colegas do Serviço de O.R.L., pela sua participação no estudo e discussão desta doente durante o seu internamento.

Aos colegas do Laboratório da Anatomia Patológica da Faculdade de Medicina do Porto (Dra. Clara Sambade), pelo seu contributo decisivo no esclarecimento deste caso.

#### **BIBLIOGRAFIA:**

- 1.- *Carol J. Johns* -Sarcoidose- Harrison Med. Int. Cap. 261: 1039-143, 1983.
- 2.- *Duncan Postma, Terry L. Fry, Bruce T. Malenbaun* -The nose, minor salivary glands and sarcoidosis - Arch Otolaryngol 110: 28-30, 1984.
- 3.- *A. Busutil, J. M. Hopkinson* - Sarcoidosis of nasal mucosa - Journal of Laryngol and Otol - 95: 1265-1269, 1981.
- 4.- *J. H. Goldin, S.M.A. JAWAD, AP. REID* - Cutaneous nasal sarcoidosis treatment, by excision and split skin graftin - Journal of Laryngol and Otol 97: 1053-1056, 1983.
- 5.- *Thomas V. Mecaffrey, Thomas J. MacDonald* - Sarcoidosis of nose and paranasal sinusis-Laryngoscope, 93: 1281-1284, 1983.
- 6.- *Roger C. Hybels, DALEH RICE* - Neuro-Otologic manifestations of sarcoidosis - Laryngoscope 12: 1873-1877, 1976.
- 7.- *David D. Deweese, Willian H. Saunders* - Chronic granulomas of salivary glands - Textbook of Otolaryngology, Ch. 31: 433-434, 1982.
- 8.- *Paparella and Shumrick*- Inflammatory diseases of major salivary glands-Otolaryngology Chap. 20: 2235-2244, 1980.
- 9.- *J. Nobre Leitão, M. Andrea, E. Bispo, J. Paço, A. Furtado, J. Mendocha* - Doenças inflamatórias das glândulas salivares - Acta VIII Congresso Nacional de Otorrinolaringología: 93-109, 1981.
- 10.- *Thomas D. Duane* - Clinical Ophthalmology - Chp. 53: 6-11, 1983.
- 11.- *Robert J. Gorlin, Henry M. Goldman* - Doenças das glândulas salivares - Patología Oral - Cap. 22, 1059-1104.