

Túnel carpiano: Revisión de 212 casos

Introducción

El atrapamiento del nervio mediano en el túnel del carpo (STC) constituye una de las neuropatías periféricas más frecuentes. El diagnóstico clínico se hace con base en síntomas y signos. Los síntomas más frecuentes son: adormecimiento de la mano, dolor inicialmente en los dedos y luego en toda la mano, acentuados al hacer trabajos manuales (tejer, escribir, pintar, lavar, tallar, usar el computador) y debilidad al reposar durante el sueño. Los signos hallados en el examen consisten en Tinel positivo (al percutir en la muñeca sobre el recorrido del nervio mediano hay sensación de corrientazo proximal); al colocar en flexión forzada la muñeca por sesenta segundos se provocan parestesias (signo de Phalen) y a la inspección se puede observar hipotrofia de la región tenar.

Para confirmar el diagnóstico clínico y precisar que no se trata de una compresión radicular en las vértebras cervicales o en el tercio superior del antebrazo, se hace a los pacientes electromiografía y conducción nerviosa de los miembros superiores (EMG). Para el diagnóstico de STC, se tiene en cuenta la latencia distal para la neuroconducción motora, con valor normal para el nervio mediano, menor o igual a 4,0 milisegundos y la latencia antidrómica de la neuroconducción sensorial, con valor normal para el nervio mediano, menor o igual a 3,4 milisegundos.

El tratamiento quirúrgico basado en la liberación del nervio mediano, al seccionar por completo el ligamento anular del carpo, consigue resultados excelentes.

Materiales y métodos

Se examinaron de manera descriptiva, en retrospecto, los resultados obtenidos en el diagnóstico del síndro-

EMILIO AUN DAU
Médico Cirujano Plástico.
Profesor Facultad de Ciencias de la Salud UTP.

Resumen

*Se revisa la casuística personal de 212 casos con síndrome de Túnel Carpiano en 131 pacientes remitidos a la consulta externa del Hospital Universitario San Jorge y el Instituto del Seguro Social. Los resultados obtenidos con el tratamiento quirúrgico de este proceso patológico del nervio mediano mediante la liberación del ligamento anular del carpo son altamente satisfactorios. Se efectuó un análisis electrofisiológico antes del tratamiento quirúrgico y se realizó seguimiento clínico a los pacientes. **PALABRAS CLAVES:** Síndrome del Túnel del Carpo.*

Recibido para publicación: 21-08-2001
Aceptado para publicación: 21-11-2001

me del túnel carpiano con la ayuda de electromiografía y conducción nerviosa.

Se revisaron un total de 131 historias clínicas de igual número de pacientes, con signos y síntomas de 212 casos de síndrome del túnel carpiano, remitidos a la consulta de los Servicios de Cirugía Plástica del Hospital Universitario San Jorge e Instituto de los Seguros Sociales, en los años comprendidos entre 1996 y 1998. Algunos de estos pacientes recibieron tratamiento médico previo con AINES, multivitaminas y fisioterapia, sin obtener mejoría alguna.

Resultados:

De los 131 pacientes, 110 eran mujeres (84%) y 21 hombres (16%); la distribución por edad y género se especifica claramente en la tabla 1.

EDAD	MUJER	HOMBRE
<20	-	1
21 - 30	8	3
31 - 40	20	4
41 - 50	41	5
51 - 60	30	5
61 - 70	5	2
>71	6	1
TOTAL	110	21

Tabla 1. Distribución del STC según edad y género

Los 131 pacientes tuvieron impresión diagnóstica de 212 síndromes del túnel carpiano (81 bilaterales y 50 unilaterales) (figura 1). Para confirmar o negar esta sospecha diagnóstica, se solicitó a cada paciente EMG y conducción nerviosa de miembros superiores.

Para el diagnóstico se tuvieron en cuenta la latencia antidrómica de neuroconducción sensorial (normal, menor o igual a 3,4 milisegundos), y la latencia distal para la neuroconducción motora (menor o igual a 4 milisegundos) del nervio mediano (tablas 2 y 3).

STC DERECHO NEUROCONDUCCIÓN			
SENSITIVO PACIENTE		MOTOR PACIENTE	
<=3,4	16	<=4-0	24
3,41 - 6	75	4,1 - 6	24
6,1 - 9	3	6,1 - 9	22
>9	0	>9	3
SIN RESPUESTA	18	SIN RESPUESTA	2
TOTAL	112		112

Tabla 2. Latencia antidrómica de Neuroconducción sensorial y motora del STC derecho

STC IZQUIERDO NEUROCONDUCCION			
SENSITIVO PACIENTE		MOTOR PACIENTE	
<= 3,4	20	<= 4.0	22
3,41 - 6	61	4,1 - 6	57
6,1 - 9	9	6,1 - 9	16
> 9	0	>9	3
SIN RESPUESTA	9	SIN RESPUESTA	1
TOTAL	99		99

Tabla 3. Latencia antidrómica de neuroconducción sensorial y motora STC izquierdo

El STC derecho sospechado clínicamente no pudo ser confirmado en el 14% por neuroconducción sensorial y en el 25% por neuroconducción motora; igual ocurrió en el síndrome del túnel carpiano izquierdo, el 20% por neuroconducción sensorial y el 22% por neuroconducción motora. Esto no quiere decir ausencia total de anomalía neurológica. Puede ser que la lesión en el STC sea muy leve y no ha alterado aún significativamente la neuroconducción o que se trata de una compresión en el tercio superior del antebrazo o en la columna cervical, por lo que se deben solicitar otros exámenes complementarios, como neuroconducción más proximal y exploración radiológica de co-

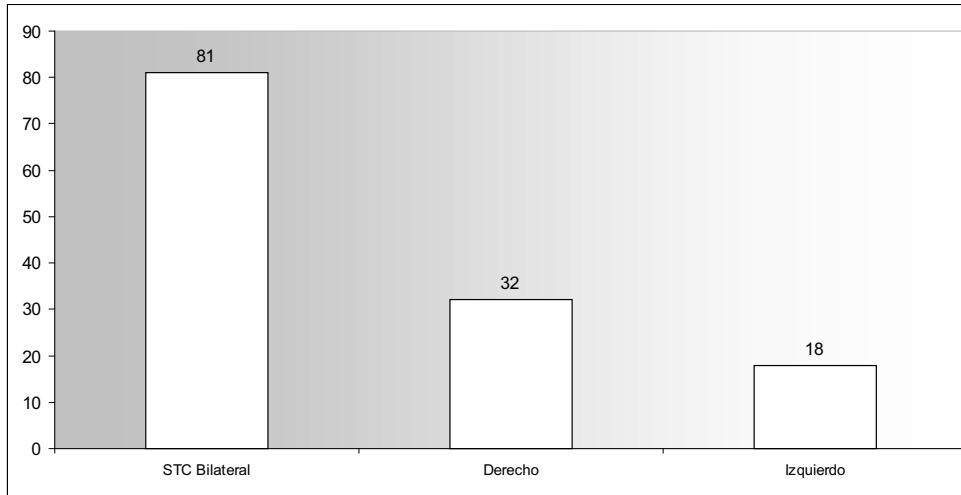


Figura 1. Distribución de casos según miembro afectado.

lumna cervical.

Las consultas fueron hechas más o menos temprano, pues un poco más de las $\frac{3}{4}$ partes de los síndromes del túnel carpiano confirmados por electromiografía y conducción nerviosa, estuvieron en el primer rango diagnóstico de 3.41 a 6 milisegundos y de 4.1 a 6 milisegundos, sensitiva y motora respectivamente.

El deterioro del nervio fue mayor para la conducción sensitiva: en el 13% no hubo ninguna respuesta y el 1% no respondió a la neuroconducción motora. Paradójicamente, liberado quirúrgicamente el nervio mediano en el carpo, la recuperación de la conducción sensitiva se hizo tempranamente mientras la recuperación de la conducción motora (o no) se logró o se hizo tardíamente.

Conclusión

El STC es la neuropatía periférica más frecuente, se desarrolla como consecuencia de cualquier proceso, local o sistémico, que produzca una compresión a nivel del canal del carpo. Ello provoca una situación de


aumento de la presión y la consiguiente isquemia sobre el nervio mediano. La mayoría es de etiología idiopática.

El diagnóstico se basa en la historia clínica y en la exploración donde puede encontrarse una serie de síntomas que definen este cuadro como son el dolor, las parestesias, la debilidad, la atrofia de la eminencia tenar y los signos de Tinel y Phalen. Posteriormente se realiza la exploración electromiográfica con el objeto de confirmar el diagnóstico a pesar de que no está clara la relación entre el electromiograma y la severidad del STC, con ellas solo pueden detectarse alteraciones pero no permite valorar su gravedad.

En mi experiencia, una vez confirmado el diagnóstico se programa el paciente para la liberación quirúrgica del Túnel Carpiano; se prefiere hacerlo con anestesia troncular y de manera ambulatoria y el abordaje palmar deja una secuela cicatricial mínima y consigue un resultado óptimo con escasa morbilidad, pues existe una mínima presencia de complicaciones que incluyen apertura incompleta del ligamento anular, cicatriz dolorosa, lesión de ramas del mediano, lesión del arco palmar o tendones y la distrofia simpaticorrefleja.

Referencias bibliográficas

1. Agee J. M., McCarrol H. R. Jr., tortosa R. D., Berry D.A., Szabo R. M., Peimer C.A. Endoscopic release of the carpal tunnel: a randomized, prospective and multicenter study. *J Hand Surg.* 1992; 17^a: 987.
2. American Association of Electrodiagnostic Medicine. American Academy of Neurology, Electrodiagnostic Medicine. American Academy of Physical Medicine and rehabilitation: Practice parameter for electrodiagnostic studies in carpal tunnel syndrome: Summary statement. *Muscle and Nerve.* 1993; 16: 1390-1391.
3. Braun R. M., Jackson W.J.: Electrical studies as a prognostic factor in the surgical treatment of carpal tunnel syndrome. *J Hand Surg.* 1997; 19 A: 83-900.
4. Brown M. G., Keyser B., Rothenberg E.S. Endoscopic carpal tunnel release. *J Hand Surg.* 1992; 17^a: 1009.
5. Chow J. C. Y. Endoscopic release of the carpal ligament: A new technique for carpal tunnel syndrome. *Arthroscopy* 1989; 5 (1): 19-24.
6. Chow J. C. Y.: Endoscopic release of the carpal ligament for carpal tunnel syndrome: 22- month clinical results. *Arthroscopy*; 6: 288-296, 1990.
7. Kessler F. B. Complications of the management of carpal tunnel syndrome. *Hand Clinic* 1986; 2: 401.
8. Luchetti R., Schoenhulier R., Lnade A.: Assessment of sensory nerve conduction in carpal syndrome before, during and after operation. *J Hand Surg.* 1986; 13B: 386-390.
9. MacDonald R. I., Lichtman D.M., Hanlon J.J., Wilson J.N. Complication of surgical release for carpal tunnel syndrome. *J Hand Surg.* 1978; 3(1):70.
10. Quetglas Marimón A.: Sección del mediano con el uso de la incisión corta palmar de Serra en la liberación del túnel carpiano. *Cir Plástiberlatíamer.* 1999; 25(1):67-69.



Jupiter y sus manchas