

# CASO CLÍNICO DE DERMATITIS PERIESTOMAL Y DEHISCENCIA EN UNA COLOSTOMÍA

CASE OF PERISTOMAL DERMATITIS AND DEHISCENCE IN A COLOSTOMY

**Autores:** Pedro Pita Miño<sup>1</sup>, Paula Seco Ramos<sup>2</sup>, Manuela Cupeiro García<sup>2</sup>, María del Carmen Castañeda Cuevas<sup>2</sup>, Alexandra López Leira<sup>2</sup>, María del Carmen Aramburu García<sup>2</sup>

(1) Supervisor de Cirugía General. Complejo Hospitalario Universitario de Ferrol  
(2) Enfermeras de Cirugía General. Complejo Hospitalario Universitario de Ferrol

**Contacto:** [pedro.pita.mino@sergas.es](mailto:pedro.pita.mino@sergas.es)

Fecha de recepción: 20/02/2015  
Fecha de aprobación: 15/03/2015

## RESUMEN

Mujer de 68 años intervenida de tumor maligno de recto. Transcurridos 6 días desde la primera cura, se observó una dermatitis de contacto irritativa a alguno de los componentes del dispositivo de ostomía y/o del material fecal; así como una pequeña dehiscencia en el estoma. La actuación enfermera fue aislar el estoma ajustando el dispositivo para evitar las fugas (pasta y resinas moldeadoras, cambios de dispositivo) y prevenir infecciones, proteger la piel periestomal (películas barrera y polvos para estomas), procurando la cicatrización por segunda intención con apósitos de cura en ambiente húmedo (hidrofibra de hidrocoloide).

**Palabras clave:** colostomía, enfermería, dermatitis, cirugía, cura en ambiente húmedo, hidrofibra de hidrocoloide.

## ABSTRACT

*Woman of 68 year old underwent surgery for malignant rectum tumor. It after 6 days from the first treatment, irritant contact dermatitis was observed at any of the components of the ostomy appliance and / or fecal material; and a small dehiscence in the stoma. The nurse performance was isolating the stoma by adjusting the device to prevent leaks (pasta and molding resins, changing device) and prevent infection, protect the peristomal skin (barrier films and powders stomata), seeking healing by second intention with dressings of healing in humid environment (hydrofiber hydrocolloid).*

**Keywords:** *colostomy, nursing, dermatitis, surgery, healing in humid environment, hydrofiber hydrocolloid.*

## INTRODUCCIÓN

El cáncer de colon es una de las enfermedades tumorales que más ha aumentado en todo el mundo, por malos hábitos o estilos de vida sedentarios. En España, en varones es el tercero en frecuencia, detrás del cáncer de pulmón y próstata; en mujeres es el segundo en frecuencia, detrás del de mama. De todos ellos, el de mayor incidencia en ambos sexos, es el colorrectal (15%). Según datos de la SEOM (Sociedad Española de Oncología Médica), se calcula en nuestro país una incidencia aproximada de 32.000 pacientes / año, y de unos 14.000 fallecimientos. La mayoría de los casos se diagnostican entre los 65-75 años, aunque se registran casos desde los 35-40 años. Los casos que aparecen a edades tempranas, suelen corresponder a pacientes con predisposición genética<sup>1,2</sup>.

El tratamiento para el cáncer de colon o colorrectal suele ser coadyuvante de quimioterapia o radioterapia, y en otras ocasiones de tipo quirúrgico (cirugía abierta o laparoscópica). La cirugía, en la mayoría de las ocasiones, supone que el paciente tenga que convivir con un estoma temporal o permanente, conllevándole alteraciones biológicas (cambios higiénicos, dietéticos...), psicológicas (afectación de la propia imagen, autoestima) y sociales (dificultad de integración y reinserción)<sup>3</sup>.

La colostomía es considerada por diversos autores como la intervención digestiva más antigua (en el papiro de Ebers se recoge indicios de esta técnica). Las primeras colostomías fueron realizadas con éxito en siglo XVIII por cirujanos franceses (el pionero fue el Dr. Duret)<sup>4-6</sup>, siendo definida como: *“la exteriorización del colón a la pared abdominal, con el objeto de crear una salida artificial para el contenido fecal”*<sup>6,7</sup>.

La catalogación del tipo de colostomía depende de la localización del estoma y segmento de intestino utilizado para su formación: cecostomía (ciego, pared inferior derecha), transversostomía o colostomía en asa transversa (colon transverso), colostomía ascendente (colon ascendente pared derecha del abdomen), sigmoidostomía (sigma, pared inferior izquierda del abdomen), Colostomía terminal (exteriorización del asa proximal del ciego)<sup>5,6</sup>. Otro criterio de clasificación es el que se realiza en relación a la continencia de la colostomía, distinguiendo entre colostomías incontinentes (evacuación continua de las heces a través del estoma) y las colostomías continentales (mantienen la evacuación voluntaria del material fecal).

Desde el enfoque de los cuidados, uno de los puntos de vista de la enfermería, relacionado con las colostomías, a mayores de la educación para la salud y los autocuidados del paciente, son las complicaciones derivadas<sup>4-7</sup>, que suponen entre un 6 y un 25%; entre ellas destacan dos tipos que dependen del momento de aparición y un tercero relacionado con el deterioro de la integridad cutánea:

1. Complicaciones Inmediatas: edema, infección-sepsis, hemorragia, isquemia-necrosis, retracción-hundimiento, oclusión, fistulización y dificultades de adaptación-mala localización del estoma, dehiscencia y evisceración.
2. Complicaciones tardías: estenosis, eventración, hernia, prolapso, recidiva tumoral.
3. Complicaciones de la piel (lesiones cutáneo-mucosas): dermatitis periestomal, ulceraciones, granulomas, varices paraestomales.

El objetivo de este estudio es presentar un caso clínico de complicación por dehiscencia y dermatitis de contacto irritativa en una colostomía, describiendo los cuidados de enfermería realizados para su resolución.

## CASO CLÍNICO

### Presentación del caso:

Mujer de 68 años que ingresa en la Unidad de Cirugía-Digestivo de nuestro hospital para intervención programada de Neoplasia maligna de recto (Adenocarcinoma avanzado en recto distal) el día 5/11/2014. Al final de la intervención quirúrgica a la paciente se le confecciona una colostomía terminal transrectal por debajo del ombligo en fosa ilíaca izquierda.

### Antecedentes:

No alergias medicamentosas conocidas, diabetes mellitus tipo 2 a tratamiento con antidiabéticos orales, antecedentes quirúrgicos de histerectomía, hemorroidectomía y colecistectomía. En la actualidad diagnosticada de neoplasia de recto en estadio T2N0 tras recibir radioterapia con buena respuesta terapéutica por lo que se le programa para intervención quirúrgica del tumor.

### Valoración inicial:

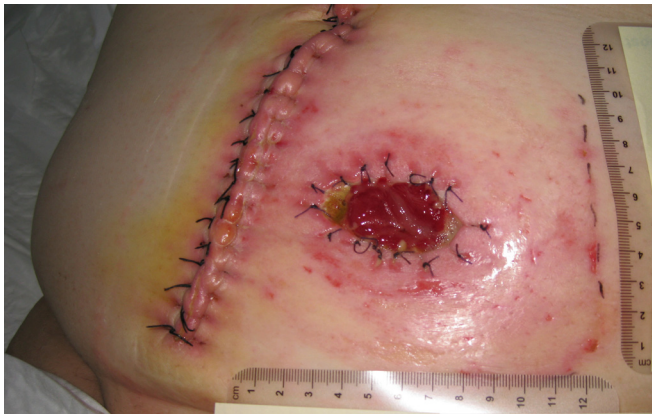La primera valoración del estoma se realiza pasadas 24h postoperatorio, en la unidad de hospitalización (7/11/14) cuando todavía era no funcional. Al día siguiente el estoma comenzó a funcionar, y se le colocó un dispositivo de dos piezas (lámina más bolsa), con un aro de 70 cm. El aspecto del estoma y/o piel circundante se consideró dentro de la normalidad.

El personal de enfermería procedió a documentar el registro y evolución de las curas en el aplicativo informático GACELA-HIS v.18, y elaborar un plan de cuidados individualizado para llevar a cabo el abordaje integral de la paciente. Los cuidados se realizaron de forma procedimentada cada 24 h (limpieza con agua y jabón), instruyendo gradualmente al paciente en la adquisición de autocuidados, para su posterior alta hospitalaria.

### Evolución de la colostomía:

El día 13/11/14, trascurridos 6 días desde la primera cura en planta, se observó una dermatitis de contacto en toda la piel circundante al estoma (Imagen 1), probablemente como consecuencia de reacción de hipersensibilidad irritativa a alguno de los componentes del dispositivo de ostomía y/o del material fecal; así como una pequeña





**Imagen 1.** Dehiscencia en estoma y dermatitis periestomal.

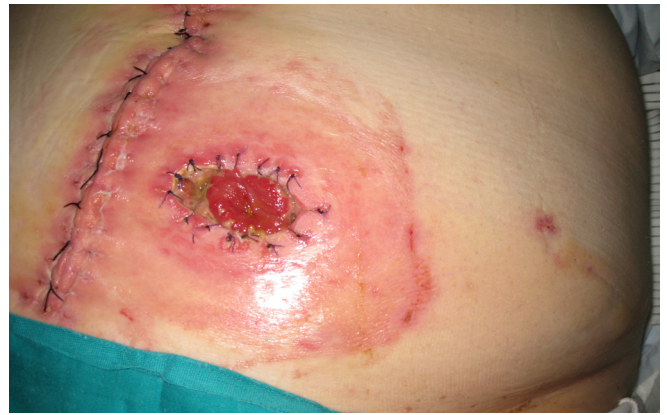dehiscencia de reciente aparición en el margen inferior del estoma.

Ante los acontecimientos, se procedió a realizar un cambio en los cuidados del estoma, pasando a utilizar cura en ambiente húmedo (apósito de hidrofibra de hidrocoloide en tira y resina moldeable para estomas) para el tratamiento de la dehiscencia, sustituyendo el dispositivo de dos piezas, por otro tipo (se probaron dos modelos distintos para decidir cuál se adaptaba mejor); además, se añadió un cinturón de sujeción por existir ciertas dificultades en mantener la adherencia del dispositivo y la bolsa de colostomía en e lugar adecuado. La frecuencia de curas fue de cada 24h o según necesidad.

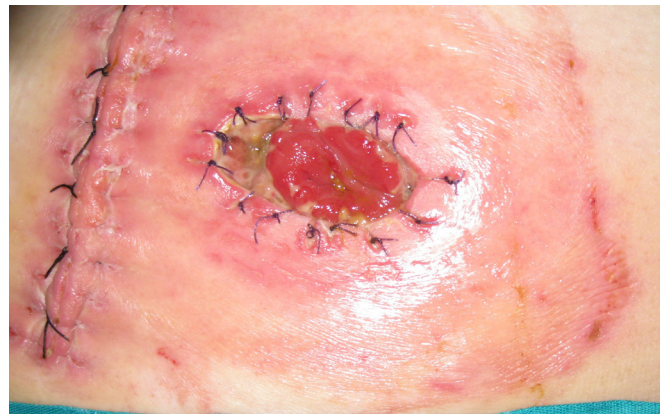Al cabo de 3 días (16/11/14), la piel pericostómica se observa muy enrojecida, irritada y edematosa, debido a las continuas fugas del contenido de la colostomía<sup>(Imagen 2)</sup>. Se incluye en las curas anteriores, el uso de polvos para estomas y pasta moldeable para facilitar el sellado de la bolsa.

Cuatro días después (20/11/14), se decide proteger la piel periestomal con una película de silicona en spray para ostomías<sup>(Imagen 3)</sup>, y seguir con las curas con hidrofibra de hidrocoloide<sup>(Imagen 4)</sup>, resina moldeable para estomas y pasta adhesiva<sup>(Imagen 5)</sup>, aro de microporo<sup>(Imagen 6)</sup> y dispositivo de colostomía de dos piezas con cinturón abdominal<sup>(Imagen 7)</sup>, alternando con otro dispositivo de colostomías.

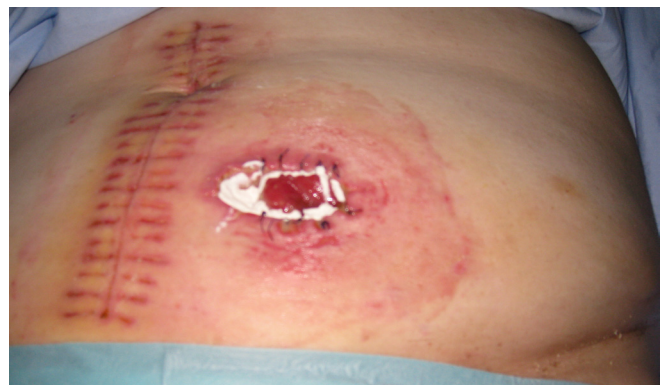Pasados cinco días (25/11/14), unos 19 días después de la intervención quirúrgica, se logra estabilizar la fuga de la colostomía, la piel pericostómica aparecía con mejor aspecto y la dehiscencia del estoma presentaba tejido de granulación<sup>(Imagen 8)</sup>. Se continuó con el mismo procedimiento de curas y control de evolución.



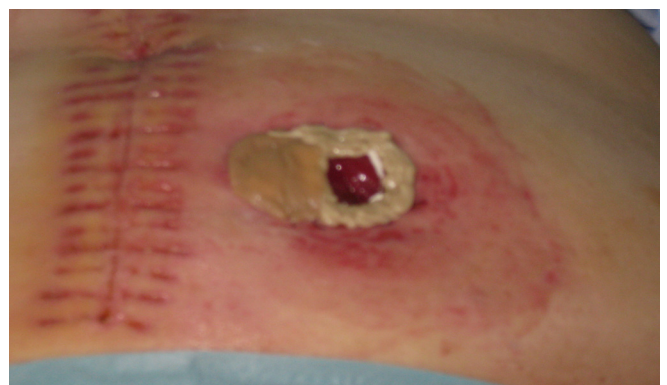**Imagen 2.** Fibrina en dehiscencia y piel pericostómica enrojecida.



**Imagen 3.** Protección piel pericostómica con película barrera de silicona.

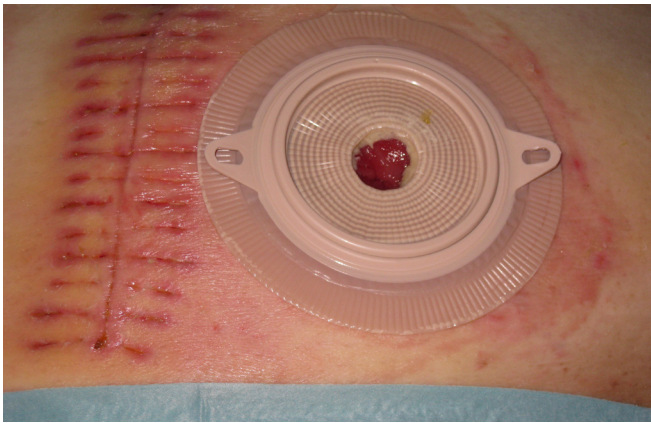


**Imagen 4.** Hidrofibra y polvos para estoma en zona de dehiscencia.

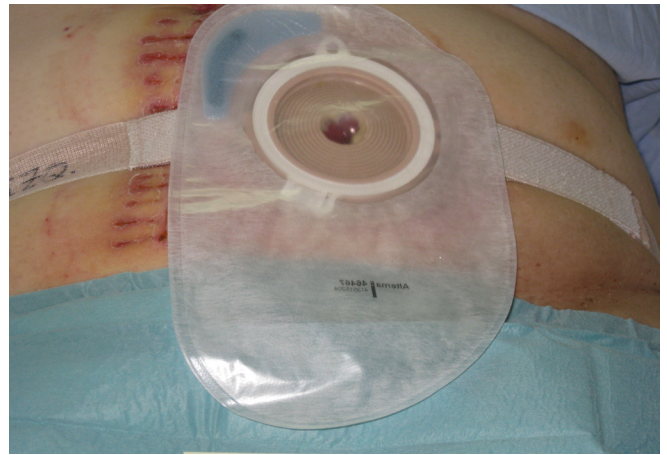

**Imagen 5-** Aplicación de pasta moldeadora y resina para estomas.





**Imagen 6.** Colocación del aro de microporo.



**Imagen 7.** Dispositivo de bolsa de colostomía y cinturón de sujeción abdominal.

El día 2/11/2014, tras 25 días de hospitalización la paciente recibe el alta hospitalaria con un informe de alta de continuidad de cuidados y seguimiento por la consulta de ostomía. La dehiscencia en ese momento se encontraba en fase de remisión y cicatrización parcial<sup>(Imágenes 9 y 10)</sup>.

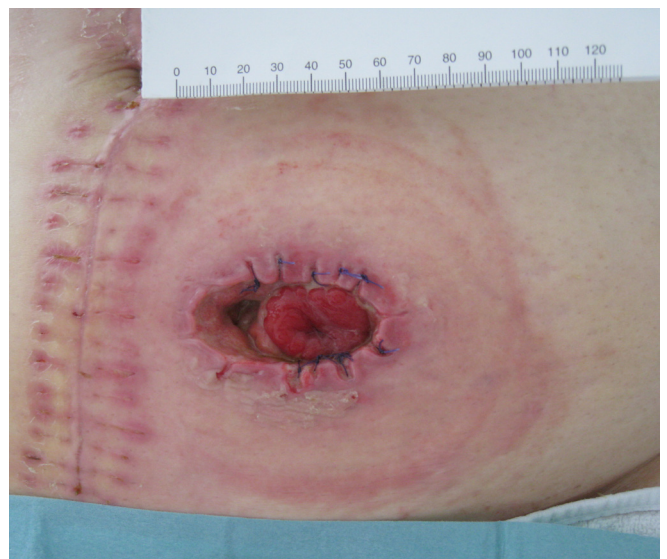## DISCUSIÓN

La existencia de un estoma representa una pérdida de la continuidad de la piel y, por lo tanto, de la barrera de protección natural; por lo que comportan un alto riesgo de producir alteraciones cutáneas (irritaciones, dermatitis, ulceraciones) debido al contacto tanto de los fluidos de deshecho, como por los componentes del dispositivo recolector.

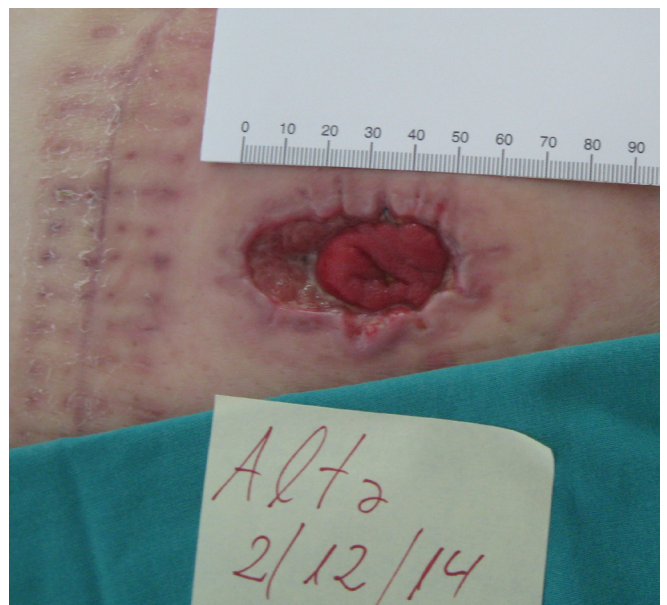El caso aquí descrito sirve de ejemplo pedagógico (formación pregrado, formación continuada, posgrado), de cómo tratar de forma correcta una complicación dermatológica (dermatitis irritativa) y una complicación quirúrgica con resultado de desprendimiento de la mucosa del estoma de la pared abdominal (dehiscencia); a través de cura en ambiente húmedo (CAH).

La dermatitis de nuestra paciente se produjo por irritación de la piel, en contacto directo con secreciones del propia estoma, por fuga y/o sustancia irritativa del adhesivo del dispositivo de colostomía. Fue una complicación de carácter transitorio y respondió bien al tratamiento. En general, no suele ser una complicación muy frecuente, según nuestra experiencia.

En el caso de la dehiscencia, se produjo por separación parcial del asa intestinal de los puntos de sutura. Es una complicación frecuente que suele aparecer en la primera semana del post



**Imagen 8.** Aspecto del estoma y piel circundante (18 días).



**Imagen 9.** Aspecto del estoma al alta hospitalaria.

operatorio. La actuación enfermera fue aislar el estoma ajustando el dispositivo para evitar las fugas (pasta y resinas moldeadoras, cambios de dispositivo) y prevenir infecciones, proteger la piel periestomal (películas barrera y polvos para estomas), procurando la cicatrización por segunda intención con apósitos CAH (hidrofibra de hidocoloide).

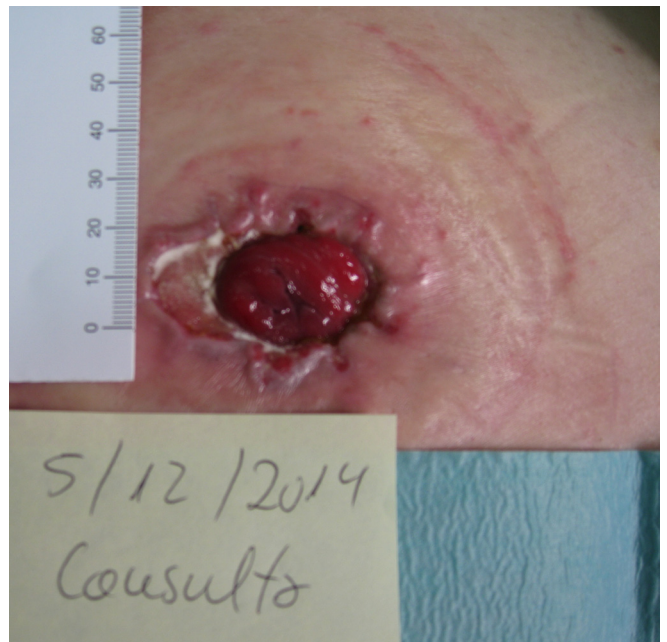De todo ello hemos aprendido que es siempre necesario conocer la causa que ha desencadenado el problema (fugas, alergias, comorbilidad del paciente), realizar una adecuada valoración y el seguimiento de la piel y la mucosa del paciente para identificar el problema relacionado con la alteración cutánea y poder así aplicar los cuidados apropiados de forma precoz.

### CONFLICTO DE INTERESES

Los autores declaran no tener ningún conflicto de intereses en la realización y publicación de este estudio de investigación.

### Agradecimientos:

Queremos agradecer a José María Rumbo Prieto, Supervisor de Cuidados, Investigación e Innovación; su inestimable colaboración en la redacción y revisión de este caso clínico.



**Imagen 10-** Aspecto del estoma tras 3 días del alta.

### BIBLIOGRAFÍA

1. Sociedad Española de Oncología Médica (SEOM). Las cifras del Cáncer en España en 2014. [internet]. SEOM. 2014 [Acceso Abril 2015]. Disponible en: [http://www.seom.org/seomcms/images/stories/recursos/Las\\_cifras\\_del\\_cancer\\_2014.pdf](http://www.seom.org/seomcms/images/stories/recursos/Las_cifras_del_cancer_2014.pdf)
2. Asociación Española Contra el Cáncer (AECC). Incidencia del Cáncer de Colon. aecc.es [sede web]. 2014 [Acceso Abril 2015]. Disponible en: <https://www.aecc.es/SOBREELCANCER/CANCERPORLOCALIZACION/CANCERDECOLON/Paginas/incidencia.aspx>
3. García Hernando M. Plan de Cuidados del Paciente Ostomizado. Reduca [online]. 2013 [Acceso Abril de 2015]; 5(3): 1-49. Disponible en: <http://www.revistareduca.es/index.php/reduca-enfermeria/article/view/1577/1599>.
4. Vázquez-García MC, Poca Prats T, coordinadoras. Manual de Cuidados de Ostomías. Madrid: DAE, SL; 2009.
5. Corella-Calatayud JM, Vázquez A, Tarragón MA, Mas T, Corella JM, Corella L. Estomas: Manual para Enfermería. Alicante: Consejo de Enfermería de la Comunidad Valenciana (CECOVA) [internet]; 2005 [acceso Abril 2015]. Disponible en: [http://www.biblioteca-digitalcecova.com/contenido/revistas/cat6/pdf/libro\\_47.pdf](http://www.biblioteca-digitalcecova.com/contenido/revistas/cat6/pdf/libro_47.pdf).
6. García-Sosa E, Rodríguez-Ramos M. Estomas digestivos: Técnicas, Indicaciones y Cuidados. Cádiz: Servicio de publicaciones de la universidad de Cádiz; 2011.
7. Crespo Villazán L. Plan de Cuidados Estandarizado en el Paciente Colostomizado. [Trabajo Fin de Grado]. Universidad de Cantabria. Departamento de Enfermería. [internet]; 2013 [Acceso Abril 2015]. Disponible en: <http://repositorio.unican.es/xmlui/handle/10902/3940>