

Linfoma linfocítico difuso en el íleon de un felino: informe clínico-patológico

José Fernando Ortiz Álvarez¹

Resumen

El artículo expone el caso de un gato macho doméstico, pelicorto, castrado, de tres años y medio de edad, con un plan sanitario vigente, que presenta pérdida de peso y signología digestiva. Luego de hacerse las pruebas diagnósticas necesarias, se encontró que presentaba una masa intestinal y era positivo a leucemia viral felina; después del diagnóstico, y por petición de los propietarios, se le aplicó la eutanasia. Posterior a la necropsia y del resultado de histopatología, se encontró que la masa intestinal se trataba de un linfoma linfocítico difuso, presumiblemente de células B con metástasis en linfonódulos mesentéricos y en el hígado.

Palabras clave: felinos, linfoma linfocítico, vómito, pérdida de peso, leucemia viral felina.

Diffuse Lymphocytic Lymphoma in a Feline's Ileum: Clinical and Pathologic Report

Abstract

The case of a domestic, shorthaired male cat, neutered, of three and a half years of age, with a current health plan that is presenting weight loss and digestive signology is presented. After performing the necessary diagnostic tests, an intestinal mass was found and it tested positive for viral feline leukemia; after the diagnosis, and following the request of the owners, the cat was euthanized. Following the necropsy and the histopathology results, it was found that the intestinal mass was a diffuse lymphocytic lymphoma, presumably of B cells with metastases in mesenteric lymph nodes and the liver.

Keywords: felines, lymphocytic lymphoma, vomit, weight loss, viral feline leukemia.

Linfoma linfocítico difuso no íleo de um felino: informe clínico-patológico

Resumo

Expõe-se o caso de um gato macho doméstico, e pelagem curta, castrado, de três anos e meio de idade, com um plano sanitário vigente, que apresenta perda de peso e sintomas digestiva. Depois de realizar as provas diagnósticas necessárias, se encontrou que apresentava uma massa intestinal com resultado positivo à leucemia viral felina; depois do diagnóstico, e por petição dos proprietários, foi submetido à eutanásia. Posterior à necropsia e do resultado de histopatologia, se observou que a massa intestinal se tratava de um linfoma linfocítico difuso, presumivelmente de células B com metástase em linfonodos mesentéricos e no fígado.

Palavras chave: felinos, linfoma linfocítico, vômito, perda de peso, leucemia viral felina.

1 Médico veterinario. Esp. MSc (c). Grupo de investigaciones Givet, Corporación Universitaria Lasallista, Medellín, Colombia.
✉ joortiz@lasallista.edu.co

Cómo citar este artículo: Ortiz Álvarez JF. Linfoma linfocítico difuso en el íleon de un felino: informe clínico-patológico. Rev Med Vet. 2015;(30):117-27.

INTRODUCCIÓN

Las neoplasias del sistema digestivo son un problema importante en perros y gatos. Su localización es muy diversa y pueden estar involucrados diferentes tipos de células en su composición. Los signos clínicos se van a presentar dependiendo de su ubicación y del componente celular (1). El linfoma es el tumor más importante del tubo digestivo de los felinos, y puede ser producido por células B o T. Todavía no se ha podido comprobar si prevalece uno más que el otro (1), aunque hay estudios que dicen que es más prevalente el linfoma de células B, pues lo han encontrado entre un 50 y un 70 % en los tumores evaluados (2,3).

Existe otra clase de linfoma alimentario que es casi exclusivo del gato: el linfoma linfocítico. La diferencia con los linfomas de células B o T ha generado controversia (1). Para algunos autores la diferencia radica en el tamaño de los linfocitos, en la presentación difusa de este y en la afectación de las diferentes capas que conforman el intestino (1). Tanto en felinos como en caninos se han encontrado algunos factores de riesgo para la presentación del linfoma. Dentro de estos factores, en felinos encontramos la infección con el virus de la leucemia viral felina (ViLeF) o el virus de la inmunodeficiencia felina (sida) (3,4). Se han determinado también aberraciones cromosómicas como factores predisponentes a la presentación del linfoma. Esto se ha podido detectar en razas de gatos orientales, las cuales tienen una predisposición a presentar este problema (2).

De igual forma, se ha podido encontrar alteración en la actividad de las telomerasas en gatos, y se han hallado alteraciones en la proliferación celular, en el ciclo celular y en las rutas de apoptosis, particularmente las que regulan los ciclos celulares como la cinasa ciclin-dependiente y la familia Bcl-2 de

moléculas gobernadoras proapoptóticas, las cuales han sido involucradas en linfomas tipo no Hodgkin en humanos (2,3).

Otros factores hipotéticos que pueden estar relacionados con la presentación de la enfermedad son la exposición al humo del cigarrillo y la infección con *Helicobacter* spp. (5). Dentro de los signos clínicos encontrados, tenemos la pérdida de peso, el vómito y las obstrucciones intestinales, todo esto depende del lugar de ubicación de la neoplasia (1). También se puede encontrar ictericia, si el hígado está afectado; adicional a esto, es posible hallar signos paraneoplásicos como la hipercalcemia (1).

El diagnóstico está basado en la localización del tumor mediante la ecografía, o también por medio de la endoscopia, cuando son masas en la parte craneal del intestino y se confirma identificando histopatológicamente el tumor. Las muestras se pueden obtener por aspirado con aguja fina guiada por ecografía, endoscopia o laparotomía exploratoria (1,6). La ecografía es una herramienta valiosísima porque permite, además de localizar la masa, identificar su diseminación a otras estructuras y la afectación de cada uno de los componentes de la pared intestinal, y puede determinar su agresividad hasta cierta parte (1).

La clasificación del tumor se debe realizar utilizando técnicas histoquímicas e inmunohistoquímicas para determinar el inmunofenotipo (células B o T) (2,3), aunque se considera que aproximadamente de dos terceras a tres cuartas partes de los casos de linfomas alimenticios son del tipo de células B (2). El pronóstico de los gatos con este problema es malo; el 70 % pueden responder al tratamiento con una combinación de ciclofosfamida, doxorubicina, vincristina y prednisolona, pero menos del 50 % presentan una remisión

completa, y solo se ha logrado una sobrevida de entre cuatro y seis meses si son gatos negativos a ViLeF (1,6).

El objetivo de este artículo es describir el caso clínico de un felino positivo a leucemia viral felina con un diagnóstico histopatológico de linfoma linfocítico difuso de células B en el intestino, con el fin de que sea tenido en cuenta por los clínicos de pequeños animales como diagnóstico presuntivo en pacientes con la misma presentación clínica o similar a esta.

MATERIALES Y MÉTODOS

Evaluación del paciente

A la Clínica Veterinaria Lasallista Hermano Octavio Martínez López FSC, fue llevado a consulta un gato, macho, doméstico, pelo corto, castrado, de 3,5 años de edad, con el plan de vacunación y desparasitación vigentes. El motivo de consulta fue la presentación de tres episodios de vómito en las últimas 24 horas, disminución del consumo de alimento y depresión marcada desde tres días atrás.

Adicional a esto, la propietaria afirmó que había perdido mucho peso.

Hallazgos en el examen clínico

El paciente presentaba deshidratación de 8 %, mucosas ictéricas. A la palpación abdominal hay dolor moderado, se palpa una estructura tubular de consistencia semidura en mesogastrio izquierdo, y hay presencia de derrame abdominal. Las constantes fisiológicas se muestran en la tabla 1.

Como diagnósticos diferenciales se tuvieron colangiohepatitis, lipidosis hepática, *Mycoplasma haemophilis*, cuerpo extraño intestinal, neoplasia intestinal y peritonitis. Para llegar al diagnóstico definitivo se realizaron las siguientes pruebas complementarias: hemoleucograma, extendido sanguíneo, perfil hepático (gamma-glutamyl transferasa [GGT]), fosfatasa alcalina, bilirrubina total y directa, albúmina, análisis del líquido abdominal, creatinina y pruebas para descartar leucemia viral felina y sida felino. Los resultados de estos exámenes se muestran en las tablas 2, 3 y 4. También se realizó radiografía y ecografía abdominal.

Tabla 1. Constantes fisiológicas del gato del caso clínico

| Parámetro | Resultado | Unidades | Valores de referencia* |
|---------------------------|-----------|----------------------|------------------------|
| Temperatura corporal | 38,0 | Grados centígrados | 37,5-39 |
| Frecuencia cardíaca | 220,0 | Latidos/minuto | 160-200 |
| Frecuencia respiratoria | 36,0 | Respiraciones/minuto | 10-30 |
| Tiempo de llenado capilar | 3,0 | Segundos | 1-2 |
| Peso | 2,1 | Kilogramos | - |
| Condición corporal | 2,0 | - | 1-5 |

* Ettinger S, Feldmand C. Tratado de medicina interna veterinaria. Elsevier; 2007. p. 1332

Tabla 2. Resultado del hemoleucograma

| Parámetro | Valor | Unidades | Valores de referencia* |
|-------------|---------|-------------------------|------------------------|
| Eritrocitos | 4,5 | mill/ μ l | 5-10 |
| Hematocrito | 20,5 | % | 24-45 |
| Hemoglobina | 6,3 | g/dl | 8,0-15 |
| Leucocitos | 5800,0 | / μ l | 5500-15.500 |
| Neutrófilos | 1102,0 | / μ l | 3300-10.000 |
| Linfocitos | 4350,0 | / μ l | 1000-4.500 |
| Plaquetas | 19000,0 | $\times 10^3$ / μ l | 160.000-660.000 |
| Proteínas | 68,0 | g/l | 55-79 |

Microcitos +++, hipocromía +++, macroplaquetas escasas

* Valores de referencia suministrados por el laboratorio clínico que realiza los análisis.

Tabla 3. Resultado del perfil hepático y la creatinina

| Parámetro | Valor | Unidades | Valores de referencia* |
|---------------------|--------|----------|------------------------|
| ALT | 528,0 | U/L | 21-102 |
| GGT | 4,0 | U/L | 0-2 |
| Fosfatasa alcalina | 2600,0 | U/L | 10-73 |
| Bilirrubina total | 7,5 | mg/dl | 0,1-05 |
| Bilirrubina directa | 4,5 | mg/dl | 0,06-0,12 |
| Albúmina | 25,0 | g/L | 26-33 |
| Creatinina | 0,7 | mg/dl | 0,7-1,8 |

* Valores de referencia suministrados por el laboratorio clínico que realiza los análisis.

Tabla 4. Resultado del análisis del líquido abdominal

| Físico | | Químico | |
|-------------------------|--|------------------------|----------|
| Aspecto | Mucoide | Glucosa | 81 mg/dl |
| Color | Amarillo | Proteínas totales | 38 mg/dl |
| pH | 7 | BUN | 21 |
| Densidad | 1028 mg/dl | Prueba de Rivalta | Positivo |
| | | Naturaleza del líquido | Exudado |
| Recuento de leucocitos | 800 Leu/ μ l | | |
| Recuento de eritrocitos | 0 | | |
| Coloración de Gram | Reacción leucocitaria escasa, no se observan bacterias | | |
| Coloración de Wright | Linfocitos 95 % Neutrófilos 5 % | | |

RESULTADOS

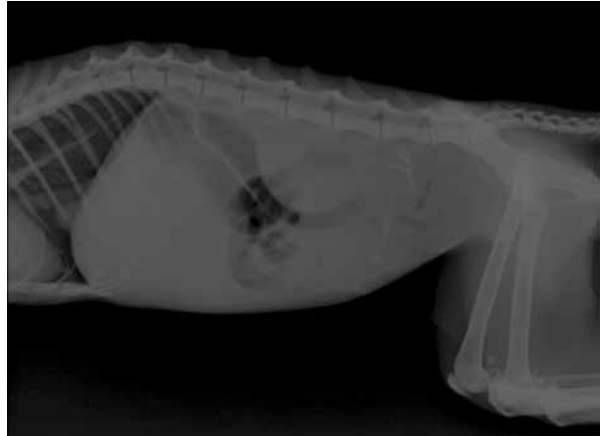
Adicional a lo anterior, el resultado fue positivo para leucemia viral y negativo para sida. Para esto se utilizó la de prueba rápida Anigen para Ag FeLV/Ab FIV. En el extendido sanguíneo se encontraron estructuras compatibles con *Mycoplasma haemophilis*.

En los resultados del hemoleucograma se encontraron alteraciones como anemia regenerativa y una grave trombocitopenia, todo esto se puede deber a la presencia del *Mycoplasma haemophilis* y al compromiso hepático que también se evidenció. En los análisis bioquímicos, se denota un aumento significativo en la GGT, la fosfatasa alcalina, en la bilirrubina total y directa, además de una leve disminución de la albumina. Estos resultados confirman una afectación en el funcionamiento hepático, lo cual corrobora lo encontrado en el examen clínico como fue la ictericia. La concentración de la creatinina se halló dentro de los rangos normales.

El resultado del análisis del líquido abdominal muestra una reacción inflamatoria, con un aumento considerable en la proporción de linfocitos con respecto a los neutrófilos, presumiblemente por el componente celular de la masa encontrada en el intestino. En la radiografía lateral de abdomen se evidenció pérdida de los detalles de las estructuras abdominales, con un incremento de la radiopacidad generalizada, compatible con derrame peritoneal; adicional a esto, se observaron algunas asas intestinales distendidas por gas (figura 1).

En la ecografía se halló derrame abdominal y una estructura tubular de aproximadamente 10 cm de diámetro en el íleon. Las paredes se encontraron engrosadas. Además de ello, se observó alteración de la citoarquitectura hepática por la presencia de nódulos hiperecogénicos dentro del parénquima del órgano; también se observó aumento del tamaño de los linfonódulos mesentéricos.

Figura 1. Pérdida de definición de las estructuras abdominales y aumento de la radiopacidad compatible con derrame peritoneal



El diagnóstico imagenológico fue neoplasia intestinal, neoplasia hepática o metástasis del proceso intestinal y derrame peritoneal. Por el compromiso generalizado del paciente y el mal pronóstico, los propietarios decidieron aplicarle la eutanasia. Luego del procedimiento se pidió autorización para la realización de la necropsia y la toma de muestras para enviar al laboratorio de histopatología. En la necropsia se evidenció el derrame abdominal. Aparte de esto, se encontró una masa que involucraba el íleon con perforación de este; también se evidenció alteración macroscópica del hígado y aumento de los linfonódulos mesentéricos (figuras 2 a 6).

El resultado de histopatología fue el siguiente: en el nódulo linfático mesentérico se observó una infiltración difusa de células que en general tienen un diámetro variable y una forma variable; su citoplasma era eosinófilo; el núcleo en general es esférico, pequeño, no clivado; nucleolo poco patente que mostraba hasta ocho mitosis por campo de 400X. La cápsula y el seno subcapsular del nódulo contenían áreas con abundantes células como las descritas anteriormente; se observa, además, un área de necrosis tumoral (figura 7).

Figura 2. Masa en el íleon

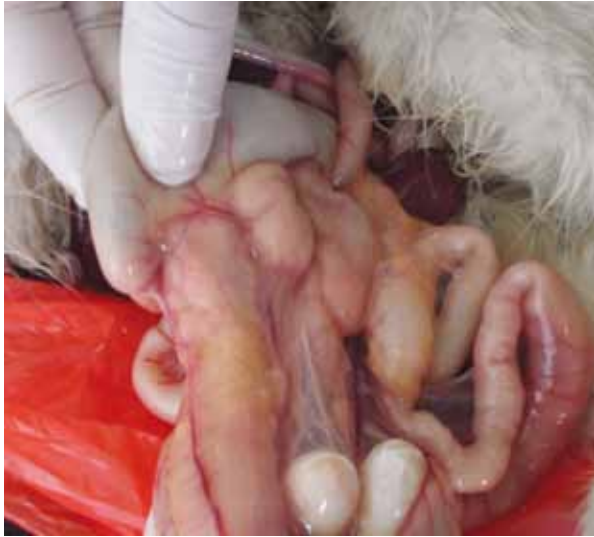

Figura 4. Se evidencia el engrosamiento de la pared intestinal

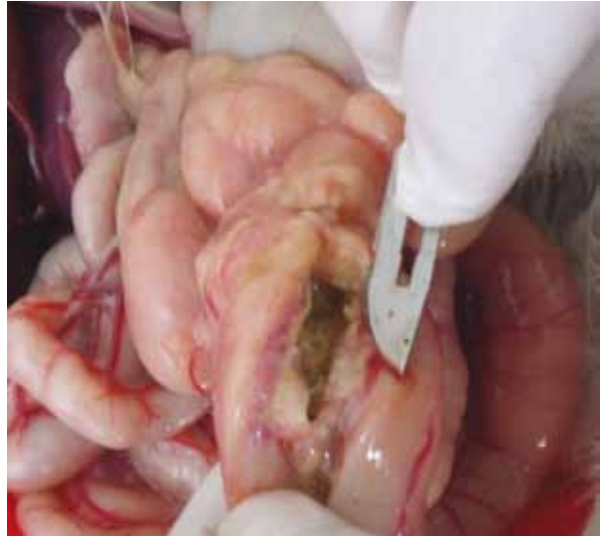


Figura 3. Epiplón adosado a la masa que cubre la perforación intestinal

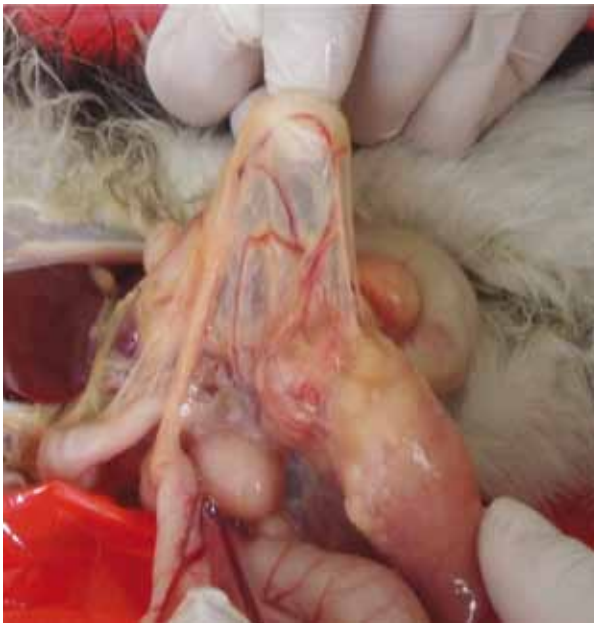
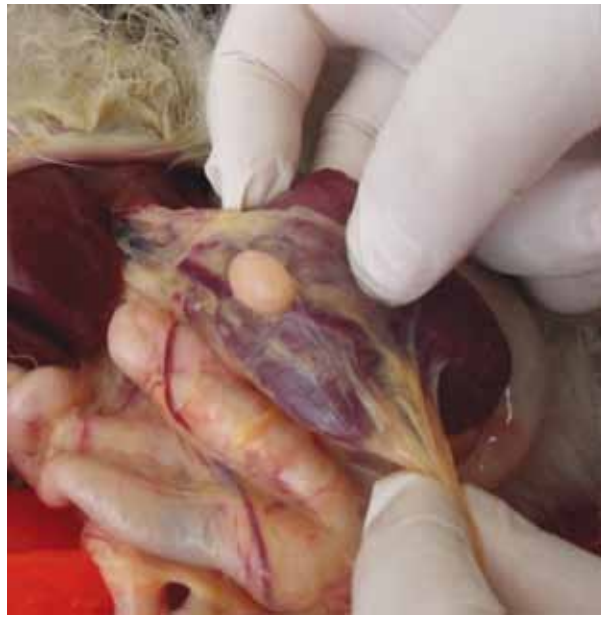
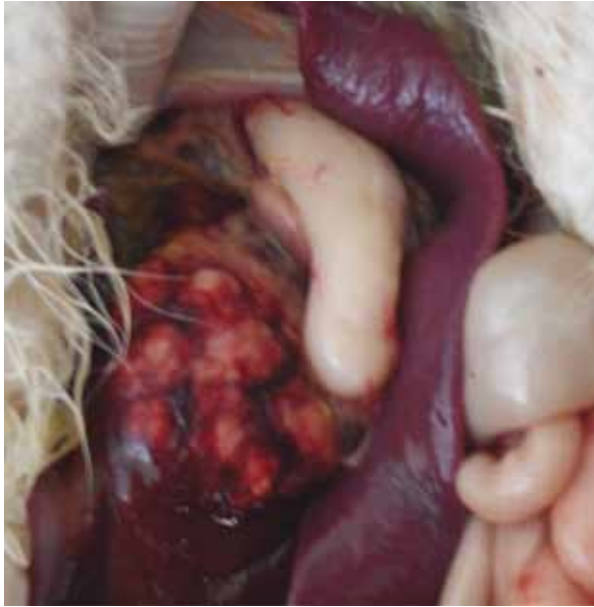Figura 5. Linfonódulo mesentérico aumentado de tamaño



En el íleon se observa infiltración difusa de todas las capas por células con las mismas características ya descritas; adicional a esto, en un fragmento se evidencia un área de necrosis de la mucosa con abundantes colonias bacterianas (figura 8).

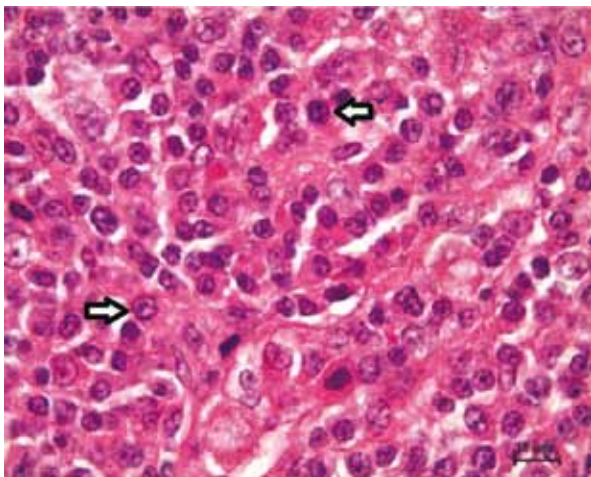
En el hígado se evidenció remplazo del parénquima por infiltración neoplásica y áreas de necrosis. También se observaron focos portales e infiltrado intrasinusoidal de células neoplásicas como las ya descritas (figura 9).

Figura 6. Apariencia macroscópica del hígado



El diagnóstico histopatológico para los tres fragmentos evaluados fue de linfoma linfocítico difuso de células B.

Figura 7. Corte histopatológico del nódulo linfático mesentérico



Nota: Las flechas muestran las células ya descritas y en proceso de mitosis, coloración hematoxilina y eosina.

Figura 8. Corte histopatológico del intestino, en el que se observa la túnica muscular y la serosa del íleon con infiltración de las células neoplásicas (flechas negras), coloración hematoxilina y eosina

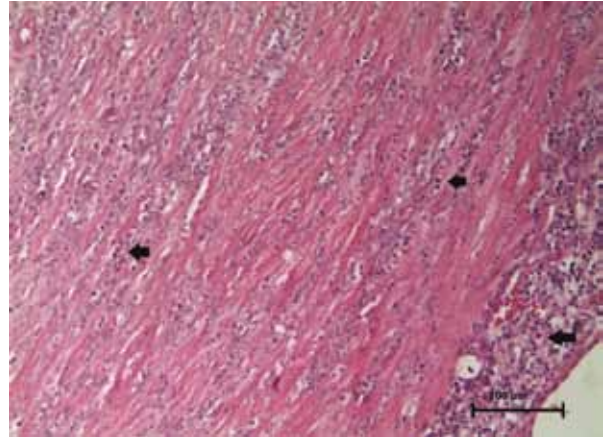
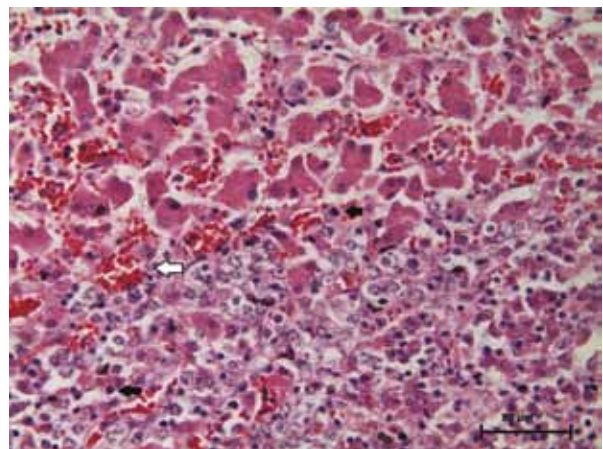


Figura 9. Corte histopatológico del hígado; se observa reemplazo del parénquima hepático por las células neoplásicas (flechas negras), además se ven sinusoides congestivos (flecha blanca), coloración hematoxilina y eosina



DISCUSIÓN

El paciente del caso clínico fue llevado a consulta por presentar una signología gástrica inespecífica que puede ser causada por muchas patologías. Como afirma Willard (1), los signos asociados a las neoplasias digestivas son muy inespecíficos, desde una simple diarrea hasta pasar por cuadros agudos de vómito y pérdida de peso, lo que pue-

de confundir el diagnóstico inicial. La pérdida de peso, el vómito y las mucosas ictéricas también se pueden presentar por una afección hepática o hasta por la presencia de hemoparásitos, pero la presencia de la estructura abdominal palpada pudo ayudar a orientar el diagnóstico.

Siempre se ha considerado que las neoplasias son enfermedades de animales viejos (1,4), y se consideraba, además, que estos gatos gerontes con linfoma también presentan otras enfermedades concurrentes (7). Contrario a lo anterior, en nuestro caso el paciente es joven (3,5 años), pero hay un factor predisponente para que se dé el proceso y es la infección con ViLeF (1,5); aunque hay registros de pacientes aparentemente negativos a la enfermedad, algunos autores consideran que se puede deber a que el diagnóstico de ViLeF no se ha realizado de forma correcta y sugieren realizar la confirmación mediante técnicas como la reacción a la polimerasa (PCR) antes de descartar el proceso (3).

En estudios anteriores se tenía establecido que entre el 70 y el 80 % de los gatos que padecían de linfoma eran gatos jóvenes y positivos a ViLeF. Actualmente, por el manejo que se ha realizado de ViLeF, estas cifras han decrecido a un 10-20 % (8). Esta afirmación no se puede considerar para nuestro medio, pues no hay registros actualizados de los casos de linfoma gástrico en gatos, ni menos de la prevalencia de ViLeF, para poder sacar una conclusión.

Dependiendo del lugar de ubicación se pueden encontrar alteraciones en las pruebas paraclínicas que se realicen (1,7,8); se puede hallar anemia, leucocitosis, neutrofilia, aumento de las enzimas hepáticas, hipoalbuminemia, etc. En este caso estudiado, se encontraron algunas de estas alteraciones; la anemia no era muy pronunciada y había

signos de regeneración, pero se puede pensar que esto se estaba presentando por la infección con *Mycoplasma haemophilis*, la pobre condición corporal del paciente y la afectación directa del hígado. La alteración encontrada histológicamente en el hígado puede ser también la causa de los incrementos de las enzimas hepáticas y de la hipoalbuminemia identificadas.

No es común que se encuentren en circulación aumento de los linfocitos (1). En este caso tampoco se observó, pero en el resultado del análisis del líquido abdominal sí se evidenció un gran aumento de estas células (linfocitos: 95 % y neutrófilos: 5 %), probablemente por la exfoliación a partir de la neoplasia que se encontró ulcerada y perforando el intestino. El diagnóstico definitivo en nuestro caso fue en la necropsia y se confirmó por los estudios histopatológicos. Se debe mejorar el diagnóstico *in vivo* y la confirmación por medio de pruebas inmunohistoquímicas, de tal forma que permitan diferenciar qué clase de células conforman el proceso.

Con la utilización de las herramientas diagnósticas disponibles como la ecografía, los estudios han identificado que en promedio con esta ayuda se pueden diagnosticar más del 90 % de los linfomas alimentarios felinos (1,9), pero aún hay dificultad para determinar por este método su agresividad. Recientes estudios, mediante la ultrasonografía, han podido determinar la afectación de la capa muscular del intestino y el compromiso de los linfonódulos (9). También con esta ayuda diagnóstica se podrían hacer aspirados con aguja fina para confirmar el resultado histopatológico (7,10)

Otra herramienta es la endoscopia, la cual serviría para visualizar el compromiso del tubo digestivo y la obtención de muestras para el análisis histopatológico (1,11), aunque no hay una apariencia endoscópica patognomónica de la neoplasia intes-

tinal; por eso siempre tienen que tomarse biopsias, para diferenciar de qué tipo de neoplasia se trata o si es una lesión inflamatoria (11).

Dentro de las desventajas que puede presentar la utilización de la endoscopia, está la de no poder recuperar especímenes ideales que permitan un buen estudio histopatológico (1); adicional a esto, se puede correr el riesgo de perforaciones intestinales con las consiguientes peritonitis (12). Por eso en muchas ocasiones se recurre a la biopsia de espesor completo mediante procedimientos quirúrgicos invasivos (7).

En cuanto al análisis histopatológico, en nuestro caso se encontró que se trataba de un linfoma linfocítico difuso de células B, pero no se confirmó con ninguna otra técnica inmunohistoquímica; aunque sí se puede sospechar que sea de este tipo de células, por la morfología de estas, por la ubicación difusa en el tejido y por la distribución de esta clase de células en todas las capas histológicas del intestino; todo esto como características de los linfomas difusos de células B registradas en la literatura (1). El diagnóstico también se corroboraría, pues la mayoría de los grandes estudios de linfomas en gatos (aproximadamente del 70 al 75%) son del inmunofenotipo de células B (2).

Además de lo anterior, se encontró que ya había metástasis tanto en linfonódulos mesentéricos como en hígado. Este resultado es determinante para poder elegir el tratamiento que se debe seguir y dar un pronóstico de este (8,10). Cuando el resultado inmunohistoquímico determina que es un linfoma linfocítico de células B, este tipo de neoplasia es considerada como muy agresiva y se caracteriza por ocasionar pérdida de peso, diarreas crónicas, y en un principio se puede confundir su diagnóstico con la enfermedad inflamatoria intestinal crónica o con hipertiroidismo felino. En la actualidad los estudios buscan marcadores inmuno-

histoquímicos para poder diferenciarlo de las otras entidades mencionadas (3).

El diagnóstico de este linfoma linfocítico difuso es un poco más difícil que el linfoma de células B. El espécimen analizado debe de ser de muy buena calidad, para permitir histológicamente evaluar el tamaño de los linfocitos y la afectación de las capas que conforman el intestino (1,6).

El pronóstico de los pacientes que padecen linfomas es de reservado a malo; esto también depende del tipo de linfoma encontrado, de células B, T, linfoma linfocítico, o que se trate de un proceso inflamatorio crónico; de allí su importancia en cuanto a su diagnóstico. La sobrevivencia de los pacientes sometidos a retiros quirúrgicos y tratamiento con quimioterapia utilizando diferentes protocolos oscila entre 6 y 12 meses (3,5). Aunque con la adición de prednisona y cloranbucilo a los protocolos se han alcanzado sobrevivencias que van desde 1,5 a 2 años con una excelente calidad de vida para los gatos (1,3,13).

Además del tratamiento farmacológico, se debe garantizar apoyo nutricional; sobre todo en pacientes con linfomas alimentarios, la colocación de tubos de alimentación es necesaria para proporcionar los niveles energéticos necesarios en los gatos que puedan estar presentando anorexia por los fármacos (2).

En el perro con linfoma, aparte del tratamiento con quimioterapia, se utilizan otros tratamientos como la radioterapia y los tratamientos con agentes inmunológicos o biológicos, pero los resultados han sido muy variados. La utilización de protocolos encaminados a reducir la angiogénesis de las neoplasias tampoco ha tenido los resultados esperados (2,3). En el caso del linfoma felino este tipo de propuestas no han sido muy estudiadas; con la ra-

diación en combinación con la farmacoterapia en tumores muy bien localizados se han encontrado remisiones de este (2), pero en el caso de tumores difusos con metástasis a otros órganos este tipo de tratamientos no son viables y menos aún si el paciente es positivo a ViLeF (2). En nuestro caso la instauración de algún tipo de tratamiento no fue posible por la mala condición del paciente, la asociación a ViLeF y la metástasis que la neoplasia había ocasionado a otros órganos (hígado y linfonódulos mesentéricos).

CONCLUSIONES

El gato se está convirtiendo en nuestro medio en una de las mascotas preferidas, lo que ha evidenciado las mejoras en las condiciones de mantenimientos de estos, ya que se les brinda la oportunidad de tener una vida más saludable, lo que redundará en una mejor interacción con sus cuidadores.

En el caso clínico se registra una patología (linfoma intestinal) que en el gato muchas veces está asociada con un proceso viral como es la leucemia viral felina. En el contexto mundial se ha logrado disminuir esta asociación con la implementación de pruebas diagnósticas y de medidas sanitarias para reducir la presentación de los gatos positivos a ViLeF. En nuestro medio puede no ser así, pues las medidas para el control de este proceso viral apenas se están comenzando a instaurar; los métodos diagnósticos que tenemos en la actualidad para ViLeF no son los mejores, ya que pueden dar falsos negativos. Por eso es necesario la implementación de pruebas como el PCR, para el diagnóstico, la adopción de otras medidas como la vacunación y mejores controles sanitarios rigurosos en criaderos y poblaciones de gatos ferales.

En cuanto al diagnóstico del linfoma intestinal, se debe tener siempre en cuenta cuando llegue a con-

sulta cualquier felino con una signología similar. Hay que maximizar la utilización de ayudas diagnósticas como la ecografía, la endoscopia, los estudios histopatológicos y las pruebas inmunohistoquímicas, lo cual culminaría en diagnósticos más precoces con la posibilidad de brindar mejores y más rápidos tratamientos, con el fin de que los animales sobrevivan por periodos más prolongados con una mejor calidad de vida para ellos y sus propietarios.

REFERENCIAS

1. Willard MD. Alimentary neoplasia in geriatric dogs and cats. *Vet Clin North Am Small Anim Pract.* 2012;42(4):693-706.
2. Withrow S, Vail D. *Oncología clínica.* 4a ed. España: Multimedia Ediciones Veterinarias, 2009. p. 717-34.
3. Mochizukia H, Takahashia M, Nishigakib K, TetsuyaIdec, Goto-Koshinoa Y, Watanabeb S, et al. Establishment of a novel feline leukemia virus (FeLV)-negative B-cell cell line from a cat with B-cell lymphoma. *Vet Immunol Immunopathol.* 2011;140(3-4):307-11.
4. Quinn PJ. *Microbiología y enfermedades infecciosas veterinarias.* España: Acribia S.A; 2002; p. 167-174.
5. Richter KP. Feline gastrointestinal lymphoma. *Vet Clin North Am Small Anim Pract.* 2003;33(5):1083-98.
6. Briones F, Escárate P. Neoplasias en pequeños animales [internet]. 2002; [citado 2015 ene 13]. Disponible en: www.homeovet.cl/.../Neoplasias%20en%20Pequenos%20animales.pdf
7. Ettinger S, Feldmand C. *Tratado de medicina interna veterinaria.* 6a ed. España: Elsevier; 2007. p. 1332.
8. Barr SC, Bowman DD. *The 5 minute veterinary consult clinical companion.* USA: Blackwell Publishing, 2006. p. 219-31.

9. Mauldin G, Mooney S. Manejo del paciente con linfoma y enfermedades concurrentes. En: Consultas en medicina interna felina. Buenos Aires: Intermedica, 2010; p. 345-9.
10. Dunham SP. Retroviral infections of small animals. Jour Fel Med Surg [internet]. 2006; [citado 2014 dic 3]. Disponible en: <http://www.sciencedirect.com>.
11. Zwingenberger A, Marks S, Baker T. Ultrasonographic evaluation of the muscularis propria in cats with diffuse small intestinal lymphoma or inflammatory bowel disease. J Vet Intern Med. 2010;24(2): 289-92.
12. Usón J, Soria F, Climent S, Sánchez F. Endoscopia veterinaria. Cáceres, España: Centro de Cirugía de Mínima Invasión Jesús Usón. 2013; 53-8.
13. Villalobos A. Canine and feline geriatric oncology. Australia: Blackwell Publishing, 2007. p. 127-38.

