

# Angioqueratoma conjuntival en canino de raza mastín napolitano

Dunia Yisela Trujillo Piso<sup>1</sup> / Carlos Augusto Rengifo Valbuena<sup>2</sup> / Wilmer Alejandro Zamora Restán<sup>3</sup>

## Resumen

Las neoplasias oculares son frecuentes en la clínica oftalmológica de pequeños animales. Pueden ser primarias o secundarias, y su ubicación en el globo ocular o anexos puede desencadenar consecuencias que van desde la pérdida de la estética hasta afectar la funcionalidad del ojo. Este artículo presenta un caso de angioqueratoma conjuntival en un canino, hembra, de raza mastín napolitano, de cinco años de edad, en la Clínica de Pequeños Animales de la Universidad Cooperativa de Colombia, sede Ibagué. La paciente fue atendida por presentar alteración ocular en ojo izquierdo, caracterizada por aumento de volumen e hiperemia de la conjuntiva del tercer párpado, con evolución de dos años. Durante el examen oftálmico fue encontrada secreción ocular de tipo mucosanguinolenta, hiperemia conjuntival y conjuntivitis folicular. En la paciente, después del examen clínico general y oftálmico, fue realizada biopsia de la lesión para evaluación histopatológica que determinó angioqueratoma en conjuntiva del tercer párpado, una neoplasia infrecuente en este tipo de tejido y en esta raza. El tratamiento realizado en este caso fue remoción quirúrgica, con resultados favorables, y llevó a la paciente a una completa eliminación de la neoplasia sin secuelas.

**Palabras clave:** angioqueratoma, conjuntiva, mastín napolitano, tercer párpado.

- 1 Médica veterinaria zootecnista. MSc. Profesora de Cirugía Veterinaria. Grupo de investigación Impronta, Universidad Cooperativa de Colombia, Ibagué, Colombia.  
✉ dunia.trujillo@campusucc.edu.co
- 2 Médico veterinario zootecnista. Esp. Profesor de Patología veterinaria. Facultad de Medicina Veterinaria y Zootecnia, Universidad del Tolima, Ibagué, Colombia.  
✉ carlosa\_rengifo@hotmail.com
- 3 Médico veterinario zootecnista. Estudiante de Maestría en Clínica Médica, UNESP, Jaboticabal, São Paulo, Brasil. Grupo de investigación Impronta. Facultad de Medicina Veterinaria y Zootecnia, Universidad Cooperativa de Colombia, Ibagué, Colombia.  
✉ alejo\_1208@hotmail.com

## Conjunctival Angiokeratoma in a Dog of Neapolitan Mastiff Breed

### Abstract

Ocular tumors are frequent in the eye clinic of small animals. They can be primary or secondary, and its location within the eyeball or its attachments may trigger consequences ranging from the loss of aesthetics to affecting the eye's functionality. This article presents a case of conjunctival angiokeratoma in a five-year-old female dog of Neapolitan Mastiff breed, in the Small Animal Clinic of *Universidad Cooperativa de Colombia* in Ibagué. The patient was treated for presenting ocular alteration in her left eye characterized by an increase of volume and hyperemia of the third eyelid conjunctiva, with a two-year evolution. During the ophthalmic examination, ocular mucosanguineous discharge, conjunctival hyperemia and follicular conjunctivitis were found. After general and ophthalmic clinical examination was performed, a biopsy of the lesion was performed for a histopathologic evaluation, which determined angiokeratoma in the third eyelid conjunctiva, a rare neoplasia in this type of tissue and in this breed. The treatment used in this case was surgical removal, with favorable results, which led to a complete removal of the tumor without sequelae in the patient.

**Keywords:** angiokeratoma, conjunctiva, neapolitan mastiff, third eyelid.

Cómo citar este artículo: Trujillo Piso DY, Rengifo Valbuena CA, Zamora Restán WA. Angioqueratoma conjuntival en canino de raza mastín napolitano. *Rev Med Vet.* 2015;(30):129-37.

## Angioqueratoma conjuntival em canino de raça mastim napolitano

### Resumo

As neoplasias oculares são frequentes na clínica oftalmológica de pequenos animais. Podem ser primárias ou secundárias, e sua localização no globo ocular ou anexos pode desencadear consequências que vão desde a perda da estética até afetar a funcionalidade do olho. Este artigo apresenta um caso de Angioqueratoma conjuntival em um canino, fêmea, de raça mastim napolitano, de cinco anos de idade, na Clínica de Pequenos Animais da Universidade Cooperativa da Colômbia, sede Ibagué. A paciente foi atendida porque apresentava alteração ocular no olho esquerdo, caracterizada por aumento de volume e hiperemia da conjuntiva da terceira pálpebra, com evolução de dois anos. Durante o exame oftálmico foi encontrada secreção ocular de tipo muco sanguinolenta, hiperemia conjuntival e conjuntivite folicular. Na paciente, depois do exame clínico geral e oftálmico, foi realizada biopsia da lesão para avaliação histopatológica que determinou Angioqueratoma em conjuntiva da terceira pálpebra, uma neoplasia não muito frequente neste tipo de tecido e nesta raça. O tratamento realizado neste caso foi remoção cirúrgica, com resultados favoráveis, e levou a paciente a uma completa eliminação da neoplasia sem sequelas.

**Palavras chave:** angioqueratoma, conjuntiva, mastim napolitano, terceira pálpebra.

## INTRODUCCIÓN

Durante la rutina clínica de oftalmología en pequeños animales, la presentación de neoplasias es relativamente frecuente. Las lesiones causadas por las neoplasias en el ojo dependen de su localización y del tipo de células afectadas, de forma que pueden perjudicar la visión del paciente directamente, desencadenar diferentes grados de inflamación e incluso llevar a un glaucoma secundario, alteraciones que amenazan con la pérdida del órgano (1).

De acuerdo con el origen de las neoplasias, estas pueden ser clasificadas como primarias o secundarias, y pueden afectar diferentes estructuras del globo ocular o sus anexos (1). El ojo puede ser sitio de metástasis de tumores primarios distantes; estas neoplasias oculares que reciben entonces la denominación de secundarias, afectan diversas estructuras del globo ocular.

El linfoma multicéntrico es una de las neoplasias más comunes dentro de este grupo de neoplasias secundarias que afectan al órgano de la visión y de manera específica al tracto uveal (2-4). Otras neoplasias secundarias menos frecuentes pueden afectar el ojo de los caninos, como el adenocarcinoma metastásico (1,5), el carcinoma angioinvasivo pulmonar —que invade la coroides y la retina (6)—, el tumor venéreo transmisible (1,7-9), el condrosarcoma intraocular (10), el hemangioma, el hemangiosarcoma en la úvea (2,3), entre otros.

Dentro de las neoplasias oculares de origen primario encontramos papilomas, tumores de glándulas sebáceas, melanomas y carcinoma de células escamosas que se localizan en párpados (11-13). Los dermoides son hallados en conjuntiva, córnea y limbo (14,15); los melanomas pueden presentarse en conjuntiva (16) y limbo (17); los hemangiomas, hemangiosarcomas, comúnmente se ubican

en la conjuntiva del tercer párpado (18-20); los adenocarcinomas, en el tercer párpado (21); los melanocitomas se encuentran en la úvea anterior, cuerpos ciliares y coroides con menos frecuencia (22); los adenocarcinomas y adenomas iridociliares son comunes en el globo ocular (23,24). En la órbita de forma primaria se encuentran osteosarcomas, carcinomas, mastocitomas, meningiomas, melanomas y adenomas (1,2,25,26). En el tercer párpado, hemangiomas y hemangiosarcomas son tumores de alta incidencia y de alta importancia clínico-quirúrgica (22,17).

Los hemangiomas son tumores benignos que se originan a partir de las células endoteliales de los vasos sanguíneos (27,28). Pueden encontrarse en piel y en otros tejidos como la membrana nictitante y la conjuntiva temporal bulbar; estos tumores son poco frecuentes, pero aun así, más comunes en caninos que en felinos (18). Existe una variante del hemangioma que se conoce en perros como angioqueratoma, que se presenta macroscópicamente como pequeños nódulos bien circunscritos o de variable apariencia, pequeños, ocasionalmente pigmentados, por lo general de color rojizo, ubicados en párpados y conjuntiva o en la dermis superficial (29-32).

Los casos de angioqueratoma son poco frecuentes y por tanto los estudios de caso son limitados y sugieren especial predisposición racial del setter inglés (29). En este estudio, los autores presentan un caso particular de angioqueratoma conjuntival en el tercer párpado de un canino de raza mastín napolitano.

## EVALUACIÓN DEL PACIENTE

### Anamnesis

Un paciente canino, hembra, de raza mastín napolitano, de cinco años de edad y de 45 kg fue reci-

do en la Clínica Veterinaria de Pequeños Animales de la Universidad Cooperativa de Colombia, sede Ibagué. El motivo de consulta fue un aumento de volumen conjuntival en el ojo izquierdo, de dos años de evolución, diagnosticado anteriormente como prolapso de la glándula del tercer párpado (*cherry eye*), y tratado quirúrgicamente, con reposición de la glándula a través de la técnica de bolsillo, sin obtener mejora en el cuadro clínico.

### Hallazgos al examen clínico

Durante el examen clínico general realizado no fueron encontradas alteraciones dignas de tratamiento ni de mención. Al examen oftálmico se encontró en el ojo izquierdo de secreción ocular de tipo mucosanguinolenta, hiperemia conjuntival (+++), conjuntivitis folicular y neoformación pigmentada en la conjuntiva del tercer párpado, en toda su extensión, con un tamaño de 1,5 × 0,5 cm. No fueron encontrados otros hallazgos anormales, aunque se realizaron todos los test necesarios durante la evaluación ocular en los dos ojos, como Schirmer, fluoresceína, rosa de Bengala, oftalmoscopia directa y fondo de ojo posterior a dilatación pupilar inducida con tropicamida.

### Ayudas diagnósticas

Posterior al examen oftálmico fue sugerida una biopsia de la conjuntiva del tercer párpado del ojo izquierdo, debido al notable engrosamiento de la conjuntiva palpebral y del tercer párpado. La biopsia fue realizada en fresco, utilizando anestesia tópica obtenida tras aplicación de dos gotas de anestésico local (proximetacaína). Una vez obtenida la insensibilización del área, con ayuda de unas pinzas de conjuntiva fue elevado el tejido en forma de "tienda de campaña", y la muestra fue reseca con tijeras de tenotomía pequeñas, conservada en formol, embebida en parafina, seccionada a 3 μm

y teñida con hematoxilina-eosina para su posterior análisis histopatológico.

## Resultado de patología

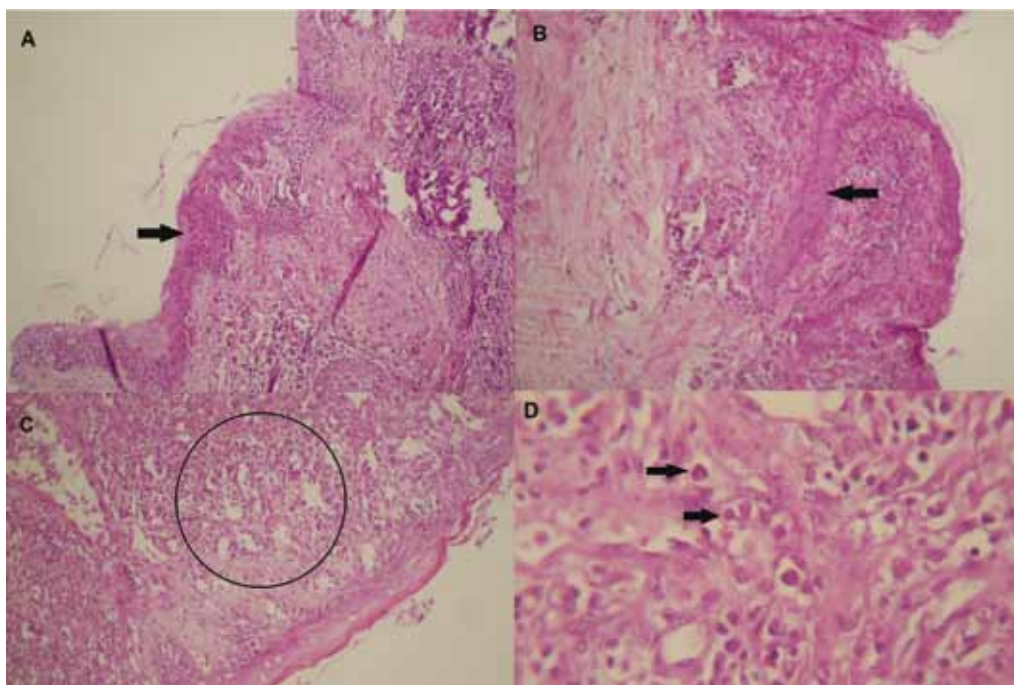
Los resultados de la histopatología revelaron un crecimiento irregular-hiperplasia de epitelio estratificado con células escamosas que proliferan hacia el interior del estroma formando trabéculas divisorias que separan y rodean parcialmente paquetes vasculares, además de dilatación de espacios vasculares y endotelios tumefactos (figura 1).

## ENFOQUE DEL TRATAMIENTO

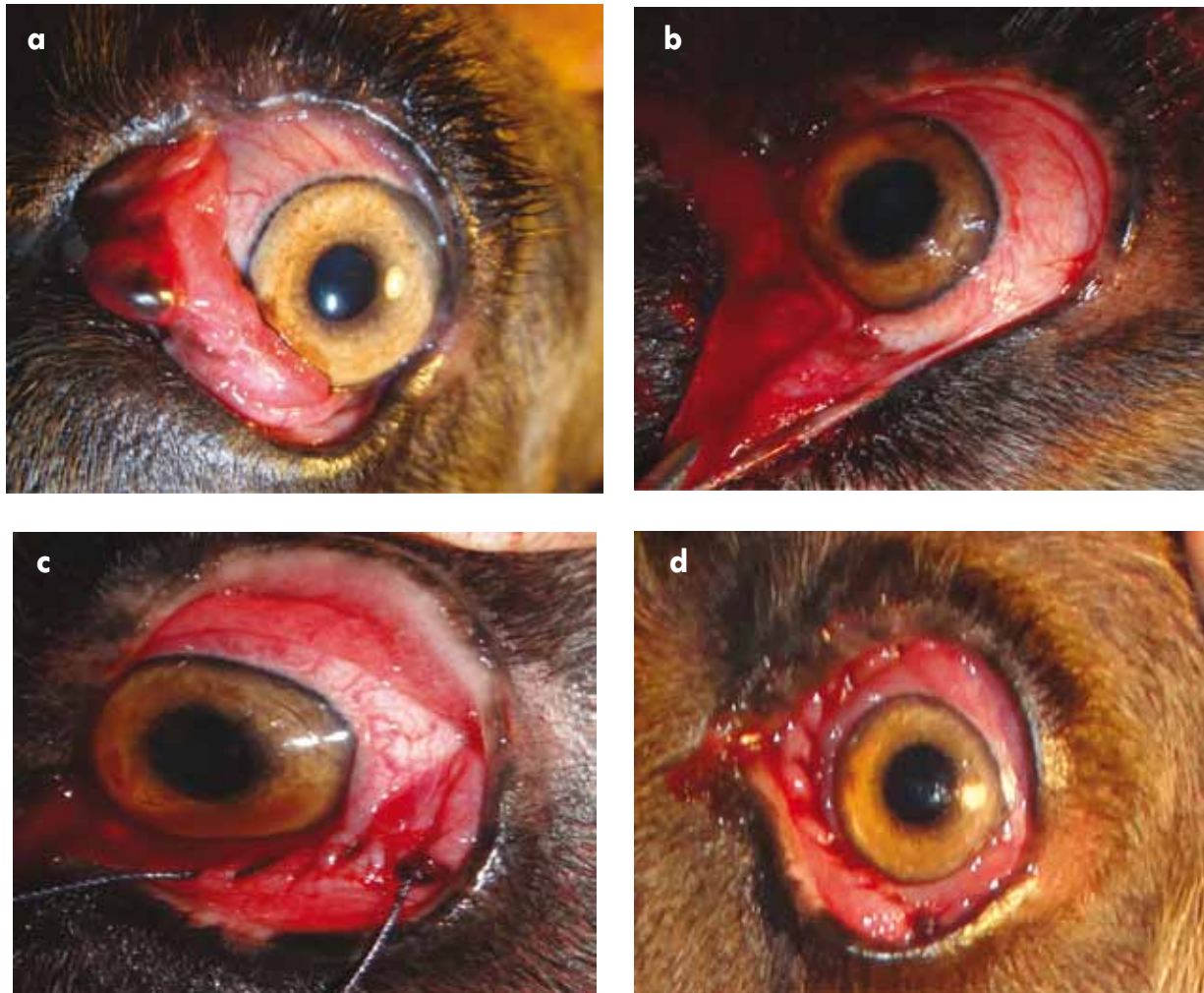Una vez obtenidos los resultados de histopatología y el diagnóstico, el paciente fue encaminado para remoción quirúrgica de la neoplasia, para lo cual se realizó inducción preanestésica con Tiletamina-Zolazepam (Zoletil®) 5 mg/kg IM y mantenimiento anestésico con ketamina 5 mg/kg IV. Para

la antisepsia ocular fue utilizada una solución de yodopovidona en solución salina fisiológica 0,9% (1:50), posterior a la instilación de proximetaína. La resección quirúrgica de la neoplasia fue realizada empleando pinza de conjuntiva y tijera de tenotomía, con margen moderadamente amplio e intentando conservar la morfología y funcionalidad de la glándula del tercer párpado (figura 2b). Durante el procedimiento hubo sangrado abundante de los vasos sanguíneos presentes en la neoplasia (figura 2b). Finalmente se realizó una sutura continua con material absorbible (Vicryl 5-0) (figuras 2c y 2d). El paciente fue dado de alta sin complicaciones. Para el postoperatorio se empleó tobramicina gotas cada 8 h, diclofenaco sódico gotas cada 12 h y empleo de collar isabelino durante 10 días continuos. Ocho días después del procedimiento quirúrgico fue encontrada secreción ocular mucosa en el ojo tratado, por eso se retiró el material de sutura, con lo cual fue eliminado tal signo clínico.

**Figura 1. a) Crecimiento irregular de epitelio estratificado (flecha); b) trabécula divisoria (flecha); c) paquetes vasculares (círculo); d) endotelio tumefacto (flechas)**



**Figura 2. a) Neoplasia en la conjuntiva del tercer párpado; b) transquirúrgico de la resección de la neoplasia y preservación de la glándula del tercer párpado (flecha azul); c) sutura; d) postoperatorio inmediato**



## DISCUSIÓN

Las neoplasias oculares en caninos, de origen primario o secundario, pueden afectar la conjuntiva y el tercer párpado (1). En estos tejidos han sido identificados tumores como melanoma conjuntival, melanoma de limbo, carcinoma de células escamosas, hemangiosarcomas, hemangiomas y angioqueratomas (16,18,29,30,33).

Los angioqueratomas son neoplasias de rara presentación en caninos, denominados bajo ese término

por la unión de tres palabras griegas que significan vasos, cuerno y tumor, respectivamente. Estas palabras hacen referencia a las alteraciones microscópicas e histológicas que caracterizan al tumor: malformaciones vasculares, principalmente ectasia de los vasos sanguíneos, y alteraciones epiteliales como hiperplasia de la epidermis e hiperqueratosis (34-36).

A pesar de que en humanos existen cinco tipos de angioqueratomas (Fordyce, circunscrito, solitario, Mibelli y corporal difuso), divididos así según su localización y morfología, histológicamente todos los angioqueratomas son similares (34).

Estas afirmaciones también han sido corroboradas en medicina veterinaria, puesto que a pesar de no existir una clasificación clínica de los angioqueratomas en animales como ocurre en medicina humana, su histología es similar, independiente de su ubicación (29).

Histológicamente, los angioqueratomas son descritos como una variante de hemangioma; presentan alteraciones vasculares como ectasia o dilataciones de espacios vasculares y anomalías epiteliales, como hiperplasia irregular de la epidermis, dermis superficial espesa, y las trabéculas epiteliales se extienden internamente para separar y rodear las estructuras vasculares de forma parcial. Estas características histológicas son similares a las de los hemangiomas, excepto por las alteraciones epiteliales. Esta caracterización de los angioqueratomas es tomada sobre todo de estudios de caso hechos en humanos, en los cuales si bien su presentación es rara, se encuentra definida con claridad por su presentación en la piel (37-40).

Las técnicas de inmunotinción para D2-40 y GLUT-1 que apoyen la histopatología deben ser consideradas para casos como el estudiado, una vez que colaboran con el diagnóstico y el pronóstico de los angioqueratomas (41). La limitada disponibilidad de laboratorios que ofertan esta técnica no permitió su realización en este caso.

En el relato de caso que se presenta en este artículo, el angioqueratoma se encontró en la conjuntiva del tercer párpado, pero a pesar de su ubicación, las características histológicas son las típicas de este, puesto que se halló presencia de paquetes vasculares dilatados (ectasia) y endotelios tumefactos, con un componente adicional a las alteraciones vasculares, definido como hiperplasia del epitelio estratificado con presencia de células escamosas proyectadas a manera de trabéculas divisorias que rodean los paquetes vasculares. Estos hallazgos fi-

nales que muestra la histopatología confirman el diagnóstico de angioqueratoma y descartan la posibilidad de que se trate de un hemangioma.

Si bien la fisiopatología del angioqueratoma es desconocida, se ha postulado la teoría de que esta neoplasia sea el resultado o manifestación de una fístula arteriovenosa, resultado de minitraumatismos repetidos de vénulas y vasos linfáticos o hipertensión venosa (42-44). Aunque para el caso que se registra se hace difícil establecer el origen del angioqueratoma, el histórico de cirugía de reposición de la glándula del tercer párpado puede considerarse un factor desencadenante para la presentación de la neoplasia, puesto que esta fue evidente después del tratamiento quirúrgico.

Clínicamente, el angioqueratoma aparece en caninos como una pequeña masa, bien circunscrita, que se presenta con mayor frecuencia en el párpado, la conjuntiva y el tercer párpado; pero también puede surgir en la dermis superficial en cualquier sitio (45-46). Estas neoplasias son locales, variables en su apariencia y se asemejan a un melanoma conjuntival, alternativamente pueden ser rojos, elevados, y ocasionar sangrados leves de forma similar a un hemangioma o a un hemangiosarcoma (29,30). Estas características hicieron que los autores del presente estudio consideraran principal diagnóstico diferencial el hemangioma o hemangiosarcoma, a pesar de que no se descartó la posibilidad de considerar que el caso podría ser el de un melanoma conjuntival, pero no se le dio alta relevancia porque las características macroscópicas de la lesión no lo asemejaban, puesto que el paciente mostraba una masa roja, moderadamente friable y con pigmento parcial, y no una masa oscura y sólida como se presenta en casos de melanoma (47).

La localización común del angioqueratoma, cuando se presenta en el ojo, es el párpado y la conjuntiva,

pero, a pesar de esto, la frecuencia de casos en los tejidos mencionados es baja, y como reflejo de ello la literatura registra menos de diez casos en el mundo (18) y sugiere la existencia de predisposición racial para el setter inglés (29), dato que difiere de nuestro estudio de caso, puesto que se presentó en un canino de raza mastín napolitano, lo cual puede indicar que no hay tal predisposición racial o que la predisposición racial a la que hacen referencia George y Summers en 1990 no puede considerarse concluyente, puesto que se evaluaron solo diez casos registrados.

El tratamiento recomendado para el angioqueratoma incluye crioterapia, electrocirugía o láser, aunque en la mayoría de los casos, dependiendo del tamaño, profundidad y localización de la neoplasia, la escisión quirúrgica es curativa (29,32,48). Para el paciente registrado se decidió realizar remoción del tumor por métodos quirúrgicos, atendiendo a lo recomendado por George y Summers, en 2008, y Mittal y colaboradores, en 2005. Posterior a la intervención quirúrgica y con un seguimiento de 15 meses no se presentó recidiva.

## CONCLUSIONES

Basados en las características histopatológicas, se concluye que los hallazgos encontrados en este reporte de caso son consistentes con el diagnóstico de angioqueratoma conjuntival, un caso de rara presentación en el ojo de los caninos y el primero en registrarse en un canino de raza mastín napolitano. Este estudio indica que el angioqueratoma es una neoplasia que puede presentarse en los anexos oculares de los caninos y que su tratamiento quirúrgico por escisión es el más adecuado.

## REFERENCIAS

1. Willis AM, Wilkie DA. Ocular oncology. *Clin Tech Small Anim Pract.* 2001;16(1):77-85.
2. Miller PE, Dubielzig R. Ocular tumors. In: Withrow S, Vail D, editors. *Small animal clinical oncology.* 4a ed. Philadelphia, PA: Saunders; 2005. p. 686-697.
3. Cocoran KA, Peiffer RL, Koch SA. Histopathologic features of feline ocular lymphosarcoma: 49 cases (1978-1992). *Vet Comp Ophthalmol.* 1995;5:113-6.
4. Krohne SG, Henderson NM, Richardson RC, Vestre WA. Prevalence of ocular involvement in dogs with multicentric lymphoma: prospective evaluation of 94 cases. *Vet and Comp Ophthalmol.* 1994;4:127-35.
5. Gionfrotto JR, Fix AS, Niyo Y, Miller LD, Betts DM. Ocular manifestations of a metastatic pulmonary adenocarcinoma in a cat. *J Am Vet Med Assoc.* 1990;197(3):372-4.
6. Cassotis NB, Dubielzig RR, Gilger BC, Davidson MG. Angioinvasive pulmonary carcinoma with posterior segment metastatic in four cats. *Vet Ophthalmol.* 1999;2(2):125-31.
7. Amaral AVC, Oliveira RF, Martins APS, Baylao ML, Costa Luz L, Sant'Ana JF. Tumor venéreo transmissível intra-ocular em cão – Relato de caso. *Vet e Zootec.* 2012;19(1):79-85.
8. Pigato JAT, Hüning PS, Berch BS, Albuquerque L. Tumor venéreo transmissível na conjuntiva palpebral de um cão: relato de caso. *Semina: Ciências Agrárias.* 2011;32(3):1139-44.
9. Dubielzig RR. Tumors of the eye. In: Meuten DJ. *Tumors in domestic animals.* 4a ed. Ames, IW: Wiley; 2002. p. 739-754.
10. Rodrigues EF Jr, Ribeiro AP, Perlmann E, Brooks DE, Laus JL. Metastatic intraocular chondrosarcoma in a dog. *Vet Ophthalmol.* 2009;12(4):254-8.
11. Roberts SM, Severin GA, Lavach JD. Prevalence and treatment of palpebral neoplasms in the dog: 200 cases (1975-1983). *J Am Vet Med Assoc.* 1986;189(10):1355-59.
12. Krehbiel JD, Langham RF. Eyelid neoplasms of dogs. *Am J Vet Res.* 1975;36(1):115-9.
13. Gilger BC, McLaughlin SA, Whitley RD, Wright JC. Orbital neoplasms in cats: 21 cases (1974-

- 1190). *J Am Vet Med Assoc.* 2010;201(7):1083-86.
14. Lawson DD. Corneal dermoids in animals. *Vet Rec.* 1975;97(23):449-50.
  15. Hendy-lbbs PM. Familial feline epibulbar dermoids. *Vet Rec.* 1985;116(1):13-4.
  16. Collins BK, Collier LL, Miller MA, Linton LL. Biological behavior and histologic characteristics of canine conjunctival melanoma. *Progress Vet Comp Ophthalmol.* 1993;3:135-40.
  17. Donaldson D, Sansom J, Adams V. Canine limbal melanoma: 30 cases (1992–2004). Part 2. Treatment with lamellar resection and adjunctive strontium-90beta plesiotherapy—efficacy and morbidity. *Vet Ophthalmol.* 2006;9(3):179-85.
  18. Pirie CG, Knollinger AM, Thomas CB, Dubielzig RR. Canine conjunctival hemangioma and hemangiosarcoma: a retrospective evaluation of 108 cases (1989-2004). *Vet Ophthalmol.* 2006;9(4):215-26.
  19. Moulton JE. Tumors in domestic animals. 3a ed. California: University of California; 1990.
  20. Laus JL, Ortiz JPD, Brito FLC, Lisboa CBS, Silva Júnior VA, Maia FCL. Hemangiosarcoma of the nictitant membrane in a Brazilian Fila dog: case report. *Arq Bras Med Vet Zootec.* 2008;60(6):1413-7.
  21. Wilcock B, Peiffer RLJ: Adenocarcinoma of the gland of the third eyelid in seven dogs. *J Am Vet Med Assoc.* 1988;193(12):1549-50.
  22. Esson D, Fahrer CS, Zarfoss MK, Dubielzig RR. Suspected uveal metastasis of a nail bed melanoma in a dog. *Vet Ophthalmol.* 2007;10(4):262-6.
  23. Peiffer RL Jr, Gwin RM, Gelatt KN, Jacobson WE, Williams LW, Hill CW. Ciliary body epithelial tumors in four dogs. *J Am Vet Med Assoc.* 1978;172(5):578-583.
  24. Bellhom RW, Henkind P. Adenocarcinoma of the ciliary body. A report of 2 cases in dogs. *Pathol Vet.* 1968;5(2):122-6.
  25. Lorimier LP. Primary orbital melanoma without ocular involvement in a Balinese cat. *Can Vet J.* 2006;47(3):225-8.
  26. Attali-Soussay K, Jegou JP, Clerc B. Retrobulbar tumors in dogs and cats: 25 cases. *Vet Ophthalmol.* 2001;4(1):19-27.
  27. Chandler HL, Newkirk KM, Kusewitt DF, Dubielzig RR, Colitz CM. Immunohistochemical analysis of ocular hemangiomas and hemangiosarcomas in dogs. *Vet Ophthalmol.* 2009;12(2):83-90.
  28. Scott DW, Miller WH, Griffin CE. *Muller & Kirk. Dermatologia dos pequenos animais.* 6a ed. Philadelphia: Saunders Company; 2001.
  29. George C, Summers BA. Angiokeratoma: a benign vascular tumor of the dog. *J Small Anim Pract.* 1990;31(8):390-2.
  30. Buyukmihci N, Stannard BA. Canine conjunctival angiokeratomas. *J Am Vet Med Assoc.* 1981;178(12):1279-82.
  31. Vala H, Esteves F. A case of angiokeratoma. *Vet Pathol.* 2001;38(3):324-5.
  32. Campbell T, Dimitropoulos VA, Brown C Jr. Successful treatment of eruptive unilateral angiokeratomas. *Arch Dermatol.* 2008;144(12):1663-4.
  33. Lavach JD, Snyder SP. Squamous cell carcinoma of the third eyelid in a dog. *J Am Vet Med Assoc.* 1984;184(8):975-6.
  34. Mibelli V. Di una nuova forma di cheratosi “angiocheratoma”. *G Ital Dermatol Venereol.* 1889;30:285-301.
  35. Ozdemir R, Karaaslan O, Tiftikcioglu YO, Kocer U. Angiokeratoma circumscriptum. *Dermatol Surg.* 2004;30(10):1364-6.
  36. Della PS. Del angioqueratoma a la enfermedad de Fabry. *Dermatol Argent.* 2004;10:263-8.
  37. Díaz ME, Castejón CJ, E. Liceras LM, García GMA, Muñoz MR, Fernández V. Angioqueratoma solitario de lengua en una niña de 7 años. *Acta Pediatr Esp.* 2013;71(6):139-43.
  38. Martinez BG, González BL, Di Martino OB, Knopfmacher O, Bolla LL. Angioqueratoma nevoide circunscrito tratado con crioterapia: Reporte de un caso. *Dermatol Venez.* 2011;49(1):51-53.



39. Schiller PI, Itin PH. Angiokeratomas: an update. *Dermatology*. 1996;193(4):275-82.
40. Sierra LG, Sierra ES, Carrillo VC, Leone SG. Angioqueratoma circunscrito interglúteo. Reporte de un caso. *Cir Cir*. 2006;74(5):373-5.
41. Del Pozo J, Sacristan F, Tellado MG. Angioqueratoma, un patrón clínico en el que subyacen malformaciones vasculares de diferente naturaleza. *J Vasc Anom*. 2011;1(1):8-17.
42. Foucar W, Mason WV. Angiokeratoma circumscriptum following damage to underlying vasculature. *Arch Dermatol*. 1986;122(3):245-6.
43. Kim JH, Nam TS, Kim SH. Solitary angiokeratoma developed in one area of lymphangioma circumscriptum. *J Koren Med Sci*. 1988;3(4):169-70.
44. Gomi H, Eriyama Y, Horikawa E, Miura T. Solitary angiokeratoma. *J Dermatol*. 1988;15(4):349-50.
45. Gross TL, Ihrke PJ, Walder EJ. *Veterinary dermatopathology*. St. Louis: Mosby Year Book; 1992.
46. Yager JA, Wilcock BP. *Dermatopathology and skin tumors*. In: Color atlas of surgical pathology of the dog and cat. London: Wolfe Publishing; 1994.
47. Patnaik AK, Mooney S. Feline melanoma: a comparative study of ocular, oral and dermal neoplasms. *Vet Pathol*. 1988;25(2):105-12.
48. Mittal R, Aggarwal A, Srivastava G. Angiokeratoma circumscriptum: a case report and review of the literature. *Int J Dermatol*. 2005;44(12):1031-4.

