

ESTUDI DE CASOS

Caso clinicopatológico: varón joven con disminución del nivel de conciencia y consumo reciente de cocaína

Clinico-pathologic case: young male with low level of consciousness and recent cocaine abuse

M^a Dolores Moragues Benito¹, Bartomeu Colom Oliver², Mireia Illueca Moreno³, Carmen Jiménez Martínez¹, Marta Couce Matovelle², Manuel del Río Vizoso⁴

*1 Servicios de Neurología, 2 Anatomía Patológica, 3 Neurocirugía y 4 Hospitalización a Domicilio
H. U. Son Espases. Palma de Mallorca. Illes Balears*

Correspondencia

Manuel del Río Vizoso

Unidad de Hospitalización a Domicilio, Planta 0, módulo F.

Hospital Universitario Son Espases.

Carretera de Valldemossa, 79

07010 Palma de Mallorca.

Recibido: 3 – XI – 2014

Aceptado: 9 – XIII – 2014

doi: 10.3306/MEDICINABALEAR.30.01.47

Resumen

Varón de 43 años, consumidor habitual de cocaína, que habiendo sido encontrado en su domicilio con bajo nivel de conciencia es remitido a nuestro hospital. Se le practica TAC craneal que muestra hematomas lobar izquierdo y subdural interhemisférico, así como infarto isquémico frontoparietal izquierdo, siendo intervenido a continuación para evacuación del hematoma. La evolución inicial es tórpida en UCI, con diversas infecciones pulmonares bacterianas. Pasa a planta convencional de forma estable al 21 día del ingreso. El día 30 del ingreso presenta muerte súbita.

Abstract

This is the case of a 43 years old male, cocaine user, found at home with low level of consciousness and admitted to our hospital. A brain CT was performed, founding parenchymal and subdural hematoma and ischemic left stroke, undergoing brain surgery. He had a torpid evolution at the ICU, with several bacterial lung infections, and went to the neurosurgical unit after 21 days. He died suddenly, with no previous symptoms, at the 30th day of admission.

Caso clínico

Varón de 43 años, con antecedentes de tabaquismo, consumidor de cocaína, asma leve intermitente, obeso y con perforación de tabique nasal, que fue recogido en su domicilio por el equipo de emergencias 061 al presentar deterioro neurológico súbito hasta GCS 10.

Durante el traslado, sufre nuevo deterioro a GCS 6, requiriendo intubación. A su llegada al hospital presenta temperatura de 39.4°C, con una exploración anodina del resto de sistemas.

En cuanto a las pruebas complementarias realizadas a su llegada, destaca una alteración de la coagulación (TP 62%, INR 1.4) y ausencia de leucocitosis; gasometría, electrocardiograma y radiografía de tórax normales y sedimento positivo para cocaína y benzodicepinas.

Se realizó TAC craneal urgente (**Imagen 1**), que mostró hematoma lobar frontal izquierdo de 5 cc y hematoma

subdural agudo interhemisférico con extensión al tentorio izquierdo, así como infarto fronto-parietal izquierdo establecido con otras lesiones isquémicas parcheadas. Ante la sospecha de lesión subyacente al hematoma lobar, se realiza arteriografía urgente (**Imagen 2**), que objetiva lesiones compatibles con pseudoaneurismas en ramas terminales dependientes de la arteria caloso-marginal izquierda. Durante el procedimiento endovascular, se produce una extravasación de contraste con hipertensión intracraneal y se interviene urgentemente al paciente para evacuación del hematoma y clipaje de los pseudoaneurismas.

Durante su ingreso en UCI, presentó varios cultivos de BAS positivos, resolviéndose las infecciones satisfactoriamente. Se objetivaron también petequias en tronco y extremidades superiores, que desaparecían a la vitropresión, siendo orientadas como foliculitis por dermatología. Se realizó ecocordio transtóraco para descartar vegetaciones/endocarditis, en el que no se observaron

Imagen 1. TAC craneal en el que se aprecian el hematoma lobar, el subdural internemisférico y la lesión isquémica parietal izqda.

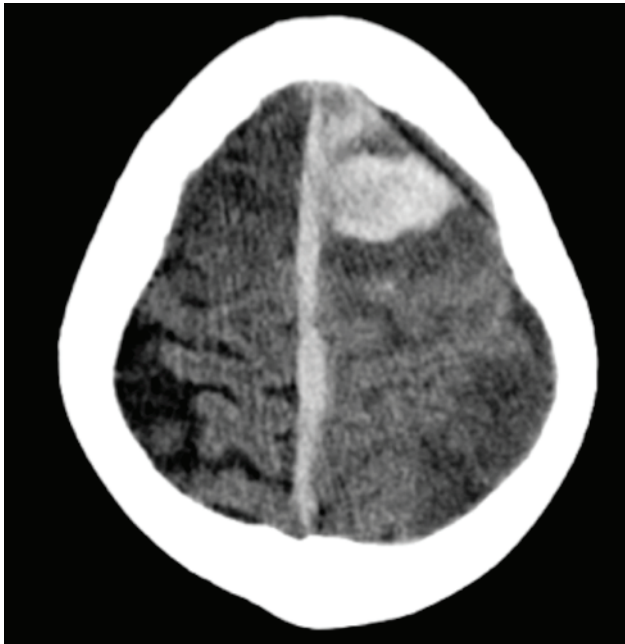
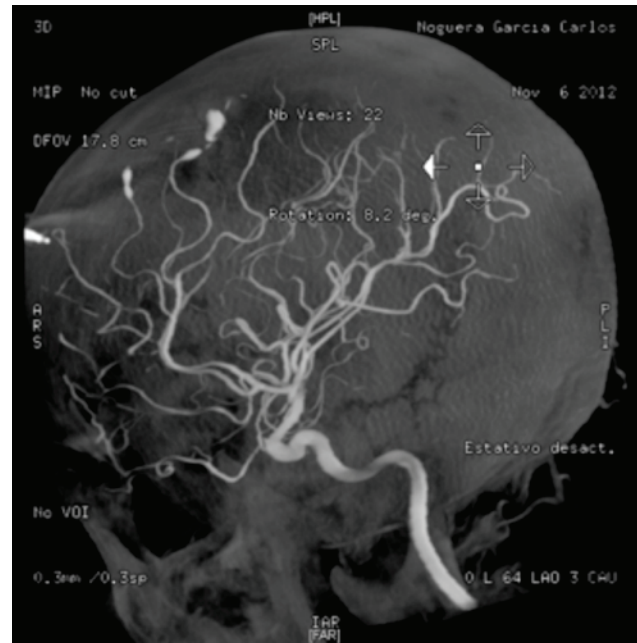


Imagen 2. Reconstrucción 3D de arteriografía cerebral en la que se objetivan lesiones sugestivas de pseudoaneurismas.



hallazgos reseñables. Las serologías fueron positivas únicamente para VHB con antiHBc.

El día 21 del ingreso, fue dado de alta a planta en GCS 11 puntos con traqueostomía, hemiplejía derecha, afebril y estable. El día 9 del ingreso en planta falleció súbitamente sin causa aparente.

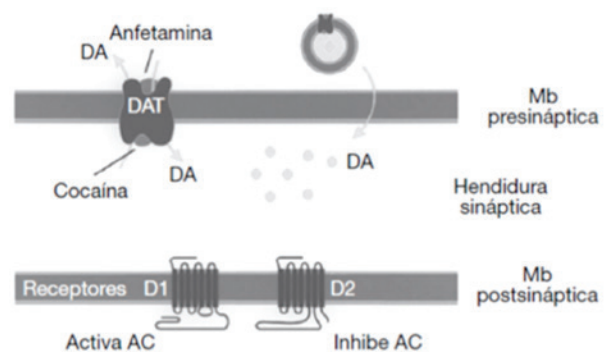
Discusión

La cocaína es la droga más frecuentemente implicada en la enfermedad cerebrovascular de pacientes jóvenes menores de 55 años. Se considera un factor de riesgo independiente tanto para sufrir eventos isquémicos como hemorrágicos, con independencia de la frecuencia o duración del consumo¹. Supone un aumento del riesgo relativo 6.5 veces más de padecer ictus que la población general. Este riesgo aumenta si tenemos en cuenta la frecuente comorbilidad asociada, principalmente con el consumo de tabaco y alcohol. Junto con el alcohol, la cocaína forma un metabolito conocido como cocaetileno que potencia el efecto de ambas drogas^{2,3}. La cocaína actúa a nivel del sistema nervioso central (**Figura 1**) como una amina simpático-mimética de acción indirecta al unirse al transportador recaptador de aminas y bloquear la recaptación presináptica de noradrenalina, dopamina y serotonina. Esto se traduce en un exceso de neurotransmisores en la hendidura sináptica y la activación del sistema nervioso simpático, siendo el responsable de la aparición de la mayoría de los síntomas durante el consumo (vasoconstricción, hipertensión, taquicardia, sudoración...)⁴.

Se han descrito múltiples mecanismos fisiopatológicos implicados en el ictus hemorrágico asociado al consumo de cocaína: la patología vascular subyacente (rotura de aneurismas o malformaciones arteriovenosas), hematomas hipertensivos, reperfusión del tejido isquémico (por resolución de la vasoconstricción o recanalización tras la disolución de un trombo), endocarditis infecciosa y embolia séptica y, menos frecuente, la vasculitis⁵⁻⁷.

En el caso que nos ocupa, tenemos un paciente joven con consumo reciente de cocaína que presenta un ictus hemorrágico intraparenquimatoso con componente subdural agudo, así como lesiones isquémicas en distintos territorios, objetivándose en la angiografía pseudoaneurismas y dilataciones fusiformes de ramas corticales de la arteria cerebral anterior (ACA).

Figura 1: Representación esquemática del mecanismo de acción de la cocaína. DAT: transportador de dopamina; AC: adenilatoclasa; DA: dopamina; Mb: membrana.



Se plantean en este caso dos hipótesis diagnósticas basándonos en los hallazgos del TC craneal y la angiografía cerebral.

La primera hipótesis diagnóstica es que se trate de aneurismas micóticos. El hematoma intraparenquimatoso frontal se explicaría por la rotura del aneurisma a nivel de la ACA. Además, se sabe que los aneurismas de ramas terminales de la ACA presentan mayor facilidad para producir hemorragias en el espacio subdural⁹. Las lesiones isquémicas en los distintos territorios se podrían justificar por varios mecanismos: vasoespasmos secundario al consumo de cocaína, componente de hemorragia subaracnoidea (no detectado en TC craneal) o bien, la suelta de émbolos cardíacos secundarios a endocarditis. Se ha descrito que hasta un 1-3% de las endocarditis en consumidores de cocaína se manifiestan en forma de ictus hemorrágico por rotura de émbolos sépticos. Por otra parte, los aneurismas micóticos se han relacionado principalmente con la presencia de septicemia en pacientes con endocarditis infecciosa y/o consumo de drogas por vía parenteral⁹. Ante un paciente con signos clínicos de endocarditis o septicemia con hemocultivos positivos debemos sospechar la posibilidad de un aneurisma micótico cuando en la angiografía observamos una colección de contraste adyacente a un vaso cerebral (distal al polígono de Willis), con cambios morfológicos en un período corto de tiempo y que presenta retención y lavado tardío. Hasta un 25% de estos aneurismas son múltiples, con una mortalidad del 80% cuando se asocian a rotura¹⁰. En el caso de nuestro paciente únicamente se cumplen tres criterios menores de Duke (fiebre $\geq 38^{\circ}\text{C}$, hemorragia intracraneal y la posibilidad de aneurismas micóticos). Sin embargo, no disponemos de un estudio más completo como una ecografía transesofágica que permita detectar vegetaciones $< 2\text{mm}$ y abscesos perivalvulares, un estudio microbiológico más amplio que incluya determinación de *Coxiella*, hongos o microorganismos del grupo HACEK, ni tampoco de un fondo de ojo. Basándonos en los hallazgos radiológicos consideramos probable la posibilidad de que se tratará de un ictus hemorrágico por émbolo séptico. Sin embargo, basándonos en los datos clínicos (no consumo de drogas por vía parenteral, no cardiopatía previa) y el resto de pruebas complementarias (hemocultivos seriados negativos y ecocardiograma transtorácico normal) consideramos como poco probable dicha posibilidad.

La segunda posibilidad diagnóstica que se plantea ante la presencia de irregularidades de la luz arterial con dilataciones fusiformes y pseudoaneurismas es que se trate de una vasculitis del SNC. Los mecanismos fisiopatológicos implicados van a ser fundamentalmente inmunológicos, siendo menos frecuente la acción directa de agentes infecciosos o células tumorales. Sin embargo, la vasculitis inducida por consumo de cocaína es un mecanismo poco frecuente y desconocido, habiéndose postulado dos hipótesis, bien que se trate de una vasculopatía inflamatoria real o bien, de una vasculopatía inducida por

una reacción inusual^{11,12}. En cualquier caso, es importante siempre realizar un diagnóstico de exclusión con otras causas de vasculitis sistémicas (primarias o secundarias). Para ello es imprescindible un estudio inmunológico y microbiológico completo, incluyendo el análisis del líquido cefalorraquídeo, pruebas complementarias de las que no disponemos, así como tampoco de la biopsia de las lesiones cutáneas que presentó el paciente durante el ingreso. En la angiografía es característica la presencia de áreas multifocales de estenosis de forma lisa o irregular que alternan con segmentos dilatados, lo que justificaría las lesiones que presenta nuestro paciente: isquemia en distintos territorios arteriales por estenosis multifocales y lesión hemorrágica por rotura de dilatación aneurismática. Por todo ello, consideramos como probable la posibilidad de una vasculitis del SNC inducida por consumo de cocaína sin poder excluir otras posibilidades diagnósticas como, la vasculitis sistémica de causa infecciosa (fiebre y leucocitosis con neutrofilia al ingreso) y, menos probable las vasculitis secundarias a enfermedades de colágeno o las vasculitis primarias.

Como posibilidades diagnósticas en nuestro paciente se apuntan las siguientes:

Vasculitis con afectación del SNC	Secundarias	<ul style="list-style-type: none"> • Consumo de cocaína • Infecciones • Enfermedades de colágeno • Tumorales
	Primarias	<ul style="list-style-type: none"> • Medianos o pequeño vaso
Aneurismas micóticos por émbolo séptico		

Estudio anatomopatológico

En la biopsia, los fragmentos remitidos mostraron un infiltrado inflamatorio neutrofílico severo localizado principalmente en meninges, con extensión parenquimatosa. Los vasos arteriales presentaban una vasculitis severa con presencia de áreas de necrosis fibrinoide en su pared (**Fotos 1, 2 y 3**). No se observaron granulomas, depósitos de amiloide ni microorganismos. En los fragmentos de tejido cerebral remitido no se observaban áreas de hemorragia.

En la autopsia, el encéfalo pesaba en fresco 1415 g, y a la apertura de la cavidad craneal destacaron como hallazgos, unas leptomeninges engrosadas, con la duramadre recubierta por un área fibrino-hemorrágica de 9x6 cm frontotemporal izquierda, junto con una colección de aspecto purulento, blanco-verdoso, observables a nivel subaracnoideo frontoparietal derecho y parietooccipital izquierdo (**Foto 4**). A este nivel el estudio histológico demostró lesiones similares a la descritas en la biopsia previa, si bien con un menor grado de inflamación a nivel vascular.

Foto 1

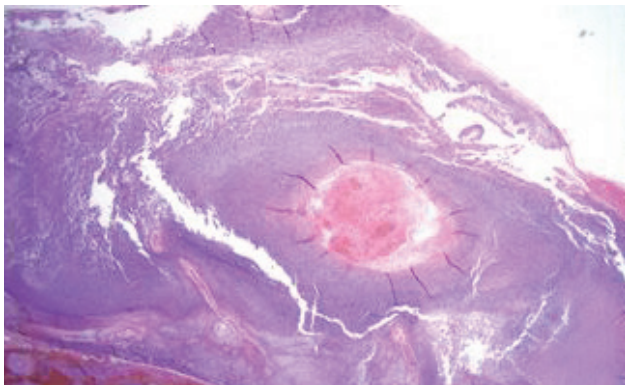


Foto 2

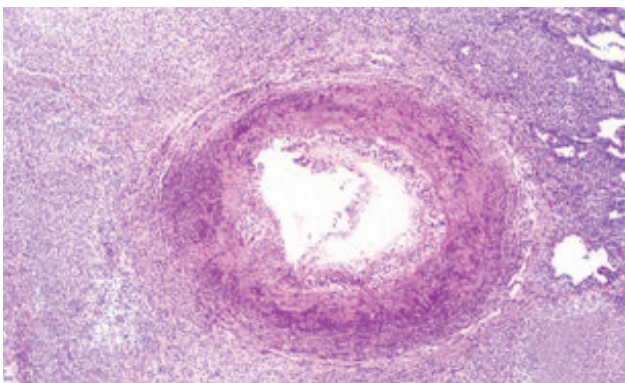
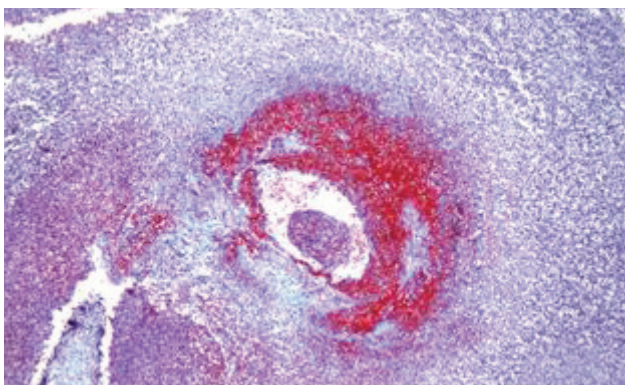


Foto 3



En la biopsia, los fragmentos remitidos mostraron un infiltrado inflamatorio neutrofilico severo localizado principalmente en meninges (1), con extensión parenquimatosa. Las arterias presentaban una vasculitis severa (2) con presencia de áreas de necrosis fibrinoide en su pared (3) (Tricrómico de Masson)

Foto 4

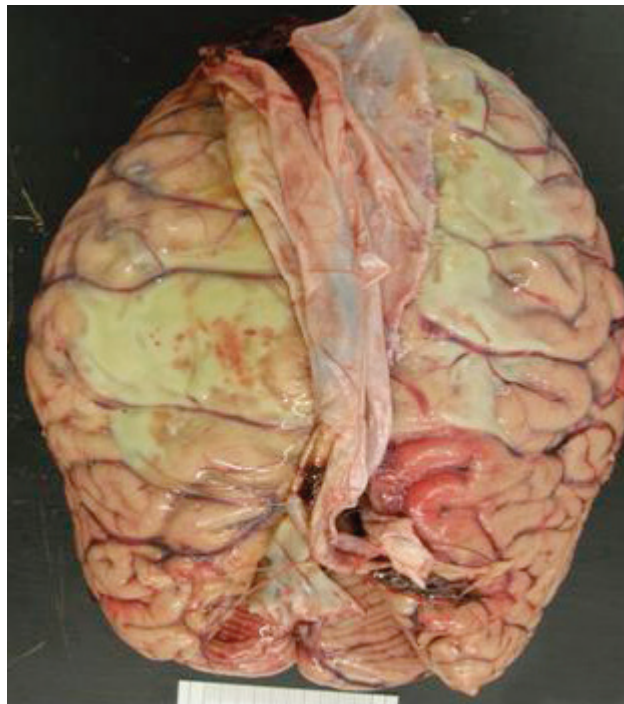
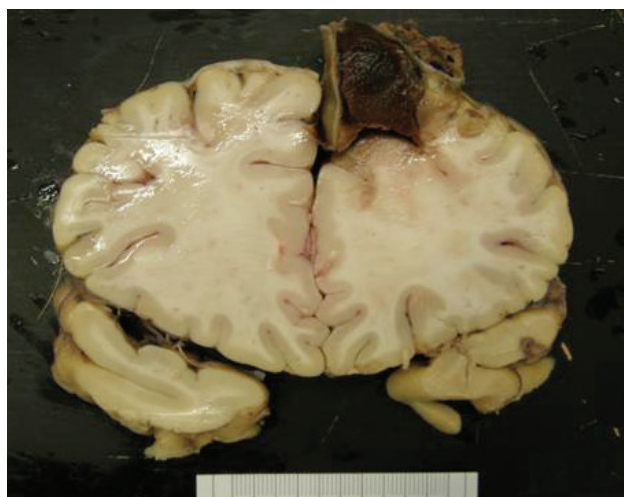


Foto 5



El cerebro mostraba una colección de aspecto purulento, blanco-verdoso, a nivel subaracnoideo frontoparietal derecho y parietooccipital izquierdo (4), y hematoma intraparenquimatoso frontotemporal izquierdo (5).

Se observaba además un hematoma intraparenquimatoso frontotemporal izquierdo de 3 cm con reblandecimiento perilesional, con cambios histológicos de tipo subagudo propios de las lesiones vasculares. **(Foto 5)**

Los hemisferios se mostraban edematosos, sin observarse herniaciones. Los senos sagitales no mostraron anomalías. No se observaron anomalías vasculares ni otras alteraciones en el examen neuropatológico. Los cultivos microbiológicos de muestras obtenidas resultaron negativos. Con las técnicas de histoquímica habituales (PAS, Gram, Grocott), no se objetivaron microorganismos.

En el resto del estudio necrópsico no se objetivaron otros focos de vasculitis ni otros hallazgos destacables.

Las particularidades propias de la lesión, una meningoencefalitis aguda con vasculitis neutrofilica, con cultivos de tejido, LCR y técnicas de histoquímica que no evidencian microorganismos, no favorecen un origen infeccioso.

Su localización exclusiva en SNC (y de forma focal), con afectación de pequeño y mediano vaso, no linfocitaria y sin acompañarse de granulomas, y sin afectación clínica periférica, son hallazgos que no acompañan los usualmente

presentes en una vasculitis primaria de SNC ni los descritos como propios de las patologías sistémicas autoinmunes con afectación de SNC (PAN, PAM) o los asociados a otras patologías sistémicas como la diabetes^{13, 14, 15, 16}

El dato objetivo en la historia del paciente de consumo de cocaína previo permite orientar ya la biopsia como una meningoencefalitis aguda con vasculitis neutrofílica, indicando en una nota aparte que estos hallazgos podían ser compatibles con aquellos descritos en la literatura como vasculitis central inducida por cocaína, vinculado a meningitis neutrofílica, sin presencia de patógenos.

El hallazgo de una vasculitis central inducida por cocaína no es usual. En la literatura existen escasos casos con el estudio histológico realizado, y hay variabilidad en la descripción de las lesiones vasculares inducidas por consumo de cocaína^{17, 18} que parecería relacionarse con su vía de administración^{19, 20}. La necrosis fibrinoide con infiltrado polimorfonuclear en vasos parece asociada más con casos de uso de la vía inhalada, abuso de anfetaminas y presencia de un antihelmíntico (levamisol) en el corte de la droga, la meningitis neutrofílica asociada ha sido descrita previamente en algunos casos aislados.

Bibliografía

- Larrosa-Campo D, Ramón-Carbajo C, et al. Diagnóstico del ictus por cocaína y sus complicaciones. *Rev Neurol* 2013; 57 (4): 167-170.
- Raul Pastor D, Llopis J.J, Abel Baquero D. Interacciones y consecuencias del consumo combinado de alcohol y cocaína: una actualización sobre el cocaetileno. *Rev Adicciones* 2003; 15 (2): 159-164.
- Carcelén-Gadea M.E, et al. Implicación de la cocaína en la patología vascular cerebral. *Rev Neurol* 2012; 54 (11): 664-672.
- Moratalla R. Neurobiología de la cocaína. *Trastornos adictivos* 2008; 10 (3): 143-150.
- Blanco M, Díez-Tejedor E, Vivancos F, Barreiro P. Cocaína y enfermedad cerebrovascular en adultos jóvenes. *Rev Neurol* 1999; 29 (9): 796-800.
- Kibayashi K, Matri A, Hirsch C. Cocaine induced intracerebral hemorrhage: analysis of predisposing factors and mechanisms causing hemorrhagic strokes. *Human Pathology* 1995; 26 (6): 659-663.
- Treadwell S, Robinson T. Cocaine use and Stroke. *Postgrad Med J* 2007; 83: 389-394.
- Saleh T, Badshah A, Afzal K. Spontaneous acute subdural hematoma secondary to cocaine abuse. *South Med J* 2010; 103 (7): 714-715.
- Ducruet A, Hickman Z, Zacharia B, et al. Intracranial infectious aneurysms: a comprehensive review. *Neurosurg* 2010; 33: 37-46.
- Quitana Murias E, et al. Nuestra experiencia en el diagnóstico y tratamiento de los pseudoaneurismas cerebrales. *Radiología* 2012; 54(1); 65-72.
- Fredericks RK, et al. Cerebral vasculitis associated with cocaine abuse. *Stroke* 1991; 22(11): 1437-1439.
- Lester J, et al. Vasculitis cerebral asociada a drogas. *Rev Neurol* 2005; 40 (12): 736-738.
- Jennette JC et al. 2012 Revised International Chapel Hill Consensus Conference Nomenclature of Vasculitides. *Special Article. Arthritis & Rheumatism* 2013; 65 (1): 1-11
- Berlit P. Diagnosis and treatment of cerebral vasculitis. *Ther Adv Neurol Disord* 2010; 3(1): 29-42
- Younger D. Vasculitis of the nervous system. *Curr Opin Neurol* 2004; 17:317-336
- Giang DW. Central Nervous System Vasculitis Secondary to Infections, Toxins and Neoplasms. *Seminars in Neurology* 1994; 14(4): 313-319
- Case Records of the Massachusetts General Hospital: Weekly Clinicopathological Exercises. Case 27-1993. *N Eng J Med* 1993; 329 (2): 117-124
- Díez-Tejedor E, Frank A, Gutiérrez M, Barreiro P. Encefalopathy and biopsy-proven cerebrovascular inflammatory changes in a cocaine abuser. *Case report. European Journal of Neurology* 1998; 5: 103-107
- Friedman D. R. Cocaine-Induced Pseudovasculitis. *Case Report. Mayo Clin Proc.* May 2005;80(5):671-673
- Merkel PA, Koroshetz WJ, Irizarry MC, Cudkovic ME. Cocaine-Associated Cerebral Vasculitis *Seminars in Arthritis and Rheumatism*, 1995; 12(3): 172-183