

# Cambios condilares por Pistas Indirectas Planas Compuestas en maloclusión clase II evaluados con Cone Beam

## Condylar changes by Planas Indirect Compound Tracks on Class II malocclusion evaluated with Cone Beam

Gabriel Espinal-Botero<sup>1</sup>, Olga Méndez-Gallo<sup>1</sup>, Arelis Pérez-Giraldo<sup>2</sup>, Hedy Agudelo-Osorio<sup>2</sup>, Carolina García-Sánchez<sup>2</sup>, Carolina Suarez-Rodas<sup>2</sup>, Daniela Correa-Restrepo<sup>2</sup>, Germán Aguilar-Méndez<sup>3</sup>

<sup>1</sup>Especialista clínico en Odontología Integral del niño. Docente Universidad de Antioquia. E-mail: [gabriel.espinal@udea.edu.co](mailto:gabriel.espinal@udea.edu.co), [olgaluciamendez100@yahoo.es](mailto:olgaluciamendez100@yahoo.es)

<sup>2</sup>Especialista clínico en Odontología Integral del Niño y Ortopedia Maxilar. Universidad de Antioquia. E-mail: [arelis-pg@hotmail.com](mailto:arelis-pg@hotmail.com), [hedyyao@gmail.com](mailto:hedyyao@gmail.com), [carogarsa1@gmail.com](mailto:carogarsa1@gmail.com), [carosuarezrodas@yahoo.com](mailto:carosuarezrodas@yahoo.com), [danicorrea85@hotmail.com](mailto:danicorrea85@hotmail.com)

<sup>3</sup>Radiólogo Oral y Maxilofacial. E-mail: [gamo2@une.net.co](mailto:gamo2@une.net.co)

Recibido: octubre de 2014. Aprobado: noviembre de 2015

### Resumen

**Introducción y Objetivo:** En la maloclusión clase II, una opción de tratamiento es la alteración del crecimiento mandibular mediante el uso de aparatología de ortopedia funcional. Describir los cambios en la morfometría y morfología condilar y los cambios clínicos después de un año de uso de Pistas Indirectas Planas Compuestas en pacientes con maloclusión clase II.

**Materiales y métodos:** Con Tomografía Computarizada Cone-Beam y revisiones clínicas fueron evaluados 8 pacientes entre 7 y 10 años, antes (T1) y un año después (T2) del uso de Pistas Indirectas Planas Compuestas, describiendo los cambios en morfología y morfometría condilar en los planos axial, sagital y coronal, así como cambios clínicos.

**Resultados:** Las dimensiones latero-medial en el corte axial derecho e izquierdo y coronal derecha presentaron cambios estadísticamente significativas ( $p < 0,05$ ). En el corte sagital la forma predominante fue la redondeada en un 100% en ambos cóndilos antes y después del tratamiento. En el análisis clínico el overjet disminuyó  $2,88 \pm 1,51$  mm con el uso del aparato.

**Conclusiones:** En este estudio se observó que la morfología condilar fue simétrica bilateralmente en todos los cortes. Luego de un año de tratamiento con Pistas Indirectas Planas Compuestas, se observó aumento bilateral de la dimensión latero medial condilar (cambios morfométricos), disminución del overjet, y el overbite, no se observaron cambios en la morfología condilar. De acuerdo a estos resultados, las Pistas Indirectas Planas Compuestas pueden ser una alternativa de tratamiento para las maloclusiones clase II.

**Palabras Clave:** Maloclusión de Angle Clase II, Tomografía Computarizada Cone Beam, Cóndilo Mandibular, Pistas Indirectas Planas Compuestas.

### Abstract

#### Introduction and Objective:

In malocclusion class II, a treatment option is the alteration of mandibular growth through the use of functional orthopedic appliances. To describe the changes in the condylar morphometry and morphology and clinical changes after a year of use of Planas Indirect Compound Tracks (PIPC) in patients with class II malocclusion.

**Materials and methods:** Through tomography CT Cone - Beam and clinical reviews were assessed 8 patients with ages between 7 and 10 years, before (T1) and after a year (T2) the use of PIPIC, describing changes in condylar morphology and morphometry in planes axial, coronal and sagital, as well as dental clinical changes.

**Results:** Measurements right and left latero-medial in the axial cut and right latero-medial in the coronal cut showed statistically significant differences ( $p < 0,05$ ) between T1 and T2. In the sagital cut the predominant form was the rounded 100% in both condyles before and after treatment. Clinical analysis the overjet decreased  $2.88 \pm 1.51$  mm with the use of the appliance.

**Conclusions:** In this study we observed that the condylar morphology was bilaterally symmetrical in all courts. After a year of treatment with Planas Indirect Compound, increased bilateral dimension latero medial condyle (morphometric changes), decreased overjet and the overbite was observed, no changes were observed in the condylar morphology. According to these results, Planas Indirect Compound Tracks can be an alternative treatment for Class II malocclusion.

**Keywords:** Malocclusion Angle Class II, Cone-Beam Computed Tomography, Mandibular Condyle, Planas Indirect Compound Tracks.

Forma de citar: Espinal-Botero G, Méndez-Gallo O, Pérez-Giraldo A, Agudelo-Osorio H, García-Sánchez C, Suarez-Rodas C, Correa-Restrepo D, Aguilar-Méndez G. Cambios condilares por Pistas Indirectas Planas Compuestas en maloclusión clase II evaluados con Cone Beam. Rev. CES Odont 2015; 28(2): XX-XX.

### Introducción

La maloclusión clase II dental descrita por Angle (1,2) afecta aproximadamente al 8% de la población general (3). Según el III Estudio Nacional de Salud Bucal (ENSAB), realizado en Colombia, el 4,6 % de adolescentes de 12 a 15 años presentaron una sobremordida mayor de 6 mm (4).

La clase II se presenta como resultado de la combinación de componentes dentales, esqueléticos y/o funcionales (3). Stahl (5) describe características oclusales de relación molar distal y excesivo overjet. Ngan y col (6) reportan retrusión esquelética mandibular, protrusión maxilar o una combinación de ellos. Rosenblum (7) y Mc Namara (8) concluyen que solo un pequeño porcentaje de las clases II muestran protrusión maxilar y que la retrusión mandibular es la que predomina. Hunter (9) hace énfasis en que el mayor cambio se produce en el plano sagital.

Algunos autores afirman que la Clase II dento-esquelética es una desarmonía que se agrava con el tiempo, cuya prevalencia aumenta con la edad (10), debido a que no tiende a autocorregirse (5,11,12).

Cuando la maloclusión clase II se asocia con una mandíbula retrognática, una opción de tratamiento temprano es la alteración de la cantidad y la dirección de crecimiento mandibular mediante el uso de Aparatología de Ortopedia Funcional (AOF) (13,14). Esta terapéutica promueve la corrección de los desequilibrios funcionales, esqueléticos y dentales, recuperando los estímulos de crecimiento adecuados que se han perdido (14).

La literatura reporta teorías que soportan el efecto general que produce el tratamiento con AOF al realizar el cambio de postura con adelantamiento mandibular; mediante cambios en la actividad postural de los músculos del complejo craneofacial (15,16).

Según Hedge, el cóndilo mandibular puede presentar cambios en tamaño y forma como una manera de adaptación a maloclusiones, traumas o enfermedades, pero a su vez puede presentar cambios según la edad, sexo, tipo facial, fuerzas oclusales, carga funcional, y tipo de maloclusión (17).

La posición protruida de la mandíbula en relación con el maxilar produce un aumento de la longitud mandibular debido al proceso primario de desplazamiento anterior de la mandíbula y al proceso secundario y adaptativo del crecimiento condilar (18,19).

La tomografía computarizada cone-beam (TCCB) se ha convertido en una herramienta diagnóstica de alta calidad de los elementos óseos en el complejo craneofacial, (20,21) permitiendo la visualización volumétrica, morfológica y morfométrica de las diferentes estructuras (22) así como también los cambios en el crecimiento (20) mediante cortes de zonas seleccionadas a un nivel de resolución que ofrece detalles suficientes para un análisis más preciso. La TCCB permite una excelente evaluación de las estructuras a analizar ofreciendo resultados confiables en cuanto a descripciones cuantitativas y cualitativas (23). Además la TCCB permite reducir la dosis de radiación efectiva comparada con sistemas convencionales de rayos X (24).

Kinzinger (19) y Hedge (17) describieron la morfología condilar en tres planos del espacio, axial, sagital y coronal. Burke y col. (25) reportan en un estudio realizado en pacientes niños con maloclusión clase II, variabilidad en la morfología condilar, encontrando cóndilos con forma plana, convexa, angulada y cóncava. Katsavrias (26) al analizar antero posteriormente 47 TC de pacientes con maloclusión clase II división 2, reporta morfologías condilares como: redondeada, oval, aplanada y triangular.

El propósito de éste estudio fue describir los cambios en la morfología y morfometría condilar por medio de Tomografía Computarizada Cone-Beam (TCCB) y los cambios clínicos en sentido sagital y vertical obtenidos después de 12 meses de tratamiento con aparatología ortopédica funcional tipo Pistas Indirectas Planas Compuestas en 8 pacientes entre 7 y 10 años con maloclusión clase II por retrognatismo mandibular.

### **Materiales y métodos**

Se llevó a cabo un estudio piloto longitudinal, con una muestra de 8 pacientes entre 7 y 12 años, como único grupo experimental, que cumplieron los siguientes criterios de inclusión: maloclusión clase II (27) por retrognatismo mandibular, no tratados previamente, con overjet entre 3 mm y 9 mm. Se firmó consentimiento informado. Se realizó para cada paciente historia clínica donde se registró cada mes la evolución; la toma y

registro de los datos clínicos dentales fue realizada por la misma persona usando instrumento calibrado para tal fin.

Se realizaron dos tomografías TCCB, una inicial (T1) y otra al año de tratamiento (T2) en las instalaciones de un centro radiológico de la ciudad, utilizando un equipo Newtom, tomadas por la misma persona previamente capacitada, siguiendo los siguientes parámetros: 110 Kv, 1.70 mA, tiempo de exposición 5.4 segundos, teniendo en cuenta que la línea media sagital quedara perpendicular al piso, con el paciente ocluyendo en relación de máxima intercuspidación.

Mediante el software Invivo 5Anatome<sup>®</sup> se recogió y almacenó la información en el servidor del centro radiológico. Todas las TCCB fueron observadas y medidas por un experto bajo condiciones estandarizadas. Este proceso se evaluó mediante el coeficiente de correlación intraclase con valores superiores a 0,84 para todas las medidas lineales. Para las variables morfométricas se evaluó la concordancia intraoperador con el coeficiente de Kappa, todas con un valor igual a 1. Los datos recopilados mensualmente se almacenaron en el programa Excel de Microsoft Office 2007.

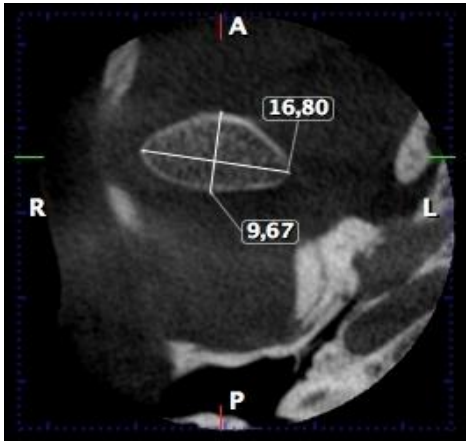
Descripción del análisis morfológico y morfométrico de imágenes TCCB

Se observó morfología y morfometría de ambos cóndilos a partir de reconstrucciones en imágenes tridimensionales y cortes multiplanares.

A partir de la imagen cefálica lateral obtenida del software Invivo 5 se procedió a ubicar una línea de referencia vertical determinada desde el borde inferior del conducto auditivo externo hasta la proyección horizontal del plano palatal que se encontraba paralelo al piso. Se ubicó a éste nivel el cursor o eje de coordenadas que incluye el mismo software para mayor precisión en las mediciones. Posteriormente se generaron cortes axiales de 0.5 mm de espesor a intervalos de 0.5 mm y se realizaron las siguientes mediciones:

#### **Corte Axial**

- Longitud latero-medial (AXLM): distancia en milímetros desde la parte más prominente del polo lateral a la parte más prominente del polo medial del cóndilo (Figura1).
- Longitud antero-posterior (AXAP): distancia en milímetros desde la parte más anterior y media a la parte más posterior y media del cóndilo (Figura1).

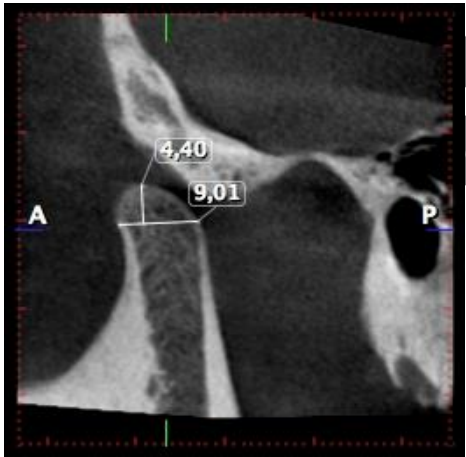


**Figura 1.** Corte Axial

### **Corte Sagital**

A partir de la longitud latero-medial del cóndilo en el corte axial, se realizaron cortes sagitales de 1 mm de espesor con intervalos de 0.5 mm.

- Longitud antero-posterior (SAP): distancia en milímetros desde la parte más prominente anterior y media a la parte más prominente posterior y media del cóndilo (Figura2).
- Altura (SAIt): distancia en milímetros de la perpendicular al plano antero-posterior que pasa por el punto más superior del cóndilo (Figura 2).

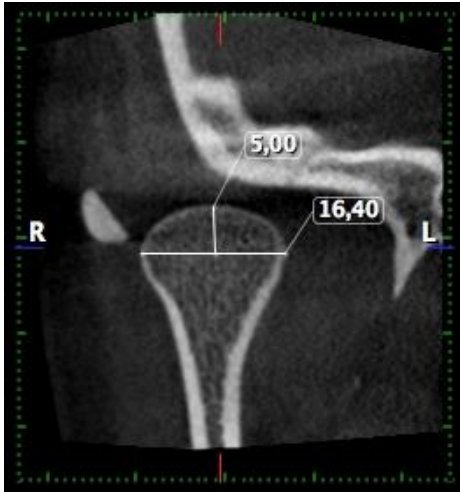


**Figura 2.** Corte Sagital

### **Corte Coronal**

A partir de la longitud latero-medial del cóndilo en el corte axial, se realizaron cortes coronales de 1mm de espesor con intervalos de 0.5 mm.

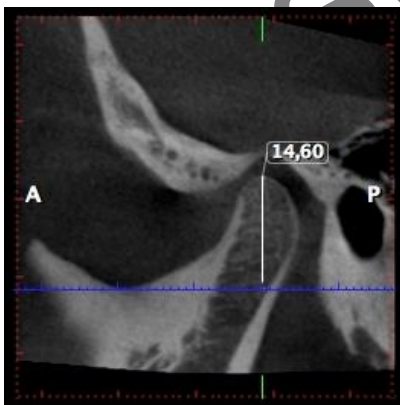
- Longitud latero-medial (CLM): distancia en milímetros desde la parte más prominente del polo medio a la parte más prominente del polo lateral del cóndilo (Figura 3).
- Altura (CAIt): distancia en milímetros de la perpendicular al plano latero-medial que pasa por el punto más superior del cóndilo (Figura3).



**Figura 3.** Corte coronal

#### **Panorámica**

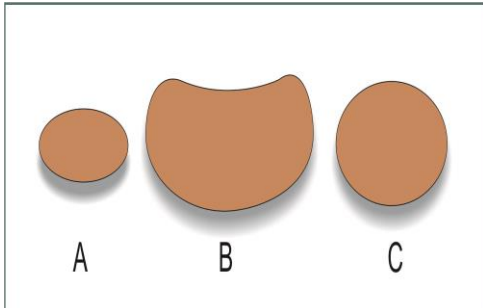
A partir del corte axial se generó una imagen panorámica. Se realizó la medición de la altura de la cabeza condilar (PAIt) derecha (D) e izquierda (I) tomando la distancia en milímetros de la perpendicular al plano horizontal que pasa tangente al borde inferior de la escotadura sigmoidea y paralela a la horizontal determinada por el borde inferior del conducto auditivo externo(Figura 4).



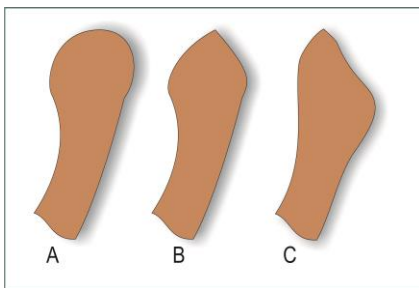
**Figura 4.** Panorámica

## Forma de los cóndilos en las imágenes Cone Beam

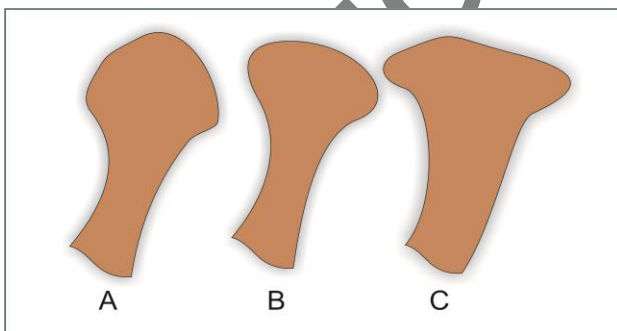
Se realizó descripción visual de la forma de ambos cóndilos asignándole una clasificación en cada plano según descrito por Kinzinger(19) (Figuras 5 – 7).



**Figura 5.** Plano Axial. Elíptica (A), Cóncavo-Convexa (B), Ovoide (C)



**Figura 6.** Plano Sagital. Redondeada (A), Aplanado Anterior (B), Aplanado Posterior (C)



**Figura 7.** Plano Coronal. Redondo (A), Convexo (B), Angulado (C)

Imágenes adaptadas por el Dr. Hugo Montoya Villafañe, 2015.

## Descripción de las variables oclusales

Para evaluar los cambios clínicos dentales se definieron 6 variables:

Plano Sagital

- Overjet
- Relación molar (RM) derecha (D) e izquierda (I) en dentición permanente
- Relación canina (RC) derecha (D) e izquierda (I) en dentición decidua y permanente

Plano Vertical

- Overbite

## Descripción del Tratamiento

A cada paciente se le tomo modelos de trabajo y se realizó un registro de mordida constructiva en cera reproduciendo el cambio de postura deseado hasta llegar al contacto incisivo en Determinada Área (D.A); (28) en pacientes con overjet mayor a 4 mm, se realizó cambio de postura en dos etapas.

La AOF (Figura 8) fue realizada por el mismo laboratorio bajo los mismos estándares de calidad y siguiendo el diseño seleccionado para cada paciente.



**Figura 8.** Pistas Indirectas Planas Compuestas (PIPC)

El estudio fue aprobado por el comité de ética de la Facultad de Odontología de la Universidad de Antioquia y se clasificó dentro de la categoría de riesgo mayor que el mínimo. Su realización se adecuó a los principios éticos para la investigación médica en seres humanos promulgados por la Declaración de Helsinki de 2008 y a la Resolución N° 008430 en 1993 del Ministerio de Salud.

## Análisis Estadístico

Se usó el programa SPSS statistics versión 19. Se hizo análisis estadístico exploratorio de acuerdo a la naturaleza y medición de las variables; las cuantitativas fueron presentadas con el promedio, desviación estándar e intervalos de confianza del 95%, y las cualitativas fueron presentadas con porcentajes y frecuencias absolutas. Se realizó la prueba T-student para muestras pareadas (T1-T2) para determinar cambios en las



variables cuantitativas, mientras que para las cualitativas se realizó la prueba estadística Mc Nemar. Se evaluó normalidad de todas las variables lineales mediante la prueba de ShapiroWilk. Aunque se trata de un estudio piloto se utilizó un nivel de significancia del 5 %, para las pruebas estadísticas.

### Resultados

Se evaluaron 8 pacientes con un promedio de edad de  $9,2 \pm 1,0$  años.

Los resultados de las características morfométricas del cóndilo derecho e izquierdo en cortes axial, sagital, coronal y panorámica se resumen en la tabla 1. En las medidas antero posterior derecho e izquierdo en el corte axial y antero posterior en el corte sagital no presentaron cambios estadísticamente significativos entre T1 y T2. En las medidas latero medial en el corte axial hubo cambios estadísticamente significativos entre T1 y T2 en ambos lados. En el corte latero medial coronal derecho también se observaron diferencias estadísticamente significativas entre T1 y T2. Las medidas de altura tanto en el corte coronal y sagital como en la vista panorámica no presentaron cambios estadísticamente significativos entre T1 y T2 ni diferencias entre ambos lados.

Los cambios en la morfología condilar derecha e izquierda, En el corte axial en T1 fueron cóncavo-convexo en un 87,5% en ambos cóndilos, evaluando T2 en este mismo corte se observó que el 100% del lado derecho presentó forma cóncavo-convexo y el lado izquierdo no tuvo ningún cambio. En el corte sagital la forma redondeada fue la que predominó en un 100% en ambos cóndilos en T1 sin presentar cambios en T2 y en el corte coronal la forma convexa predominó en ambos cóndilos en T1 con un 87.5% en el lado derecho y en el lado izquierdo 100%, expresando cambios sólo en el lado derecho en T2 presentándose 50% forma redonda y 50% forma convexa.

Los valores promedio de las variables dentales y su variación en el tiempo se describen en la tabla 2, con un intervalo de confianza del 95%; de las variables analizadas la única que presentó cambios estadísticamente significativos fue el overjet, el cual disminuyó  $2,88 \pm 1,51$  mm, entre T1 y T2, por otra parte el overbite presentó una disminución de  $8,34 \pm 14,88\%$ , las relaciones molares y caninas mostraron cambios positivos con el uso de la aparatología, presentando diferencias entre T1 y T2 de  $1,00 \pm 1,67$  mm, en la relación molar derecha y de  $0,44 \pm 1,40$  mm en la relación molar izquierda; la relación canina derecha presentó una diferencia de  $0,92 \pm 1,56$ mm, y la izquierda de  $0,08 \pm 1,96$ mm.

## Discusión

El cóndilo mandibular es un importante sitio de crecimiento de la mandíbula que responde a estímulos continuos desde la niñez hasta la edad adulta, donde su última dimensión de la forma y el volumen podrían estar relacionados con la relación entre las bases maxilares y mandibulares (29), es decir, que puede diferir en su forma, volumen y su interrelación entre las personas con diferentes maloclusiones (25, 29, 30).

LiuBowen en un estudio en pacientes con maloclusión clase II, tratados con Twin-block, demostró mediante la evaluación con TCCB el aumento en la altura del cóndilo así como en los diámetros anteroposteriores (31). En el presente estudio aunque se observaron cambios en las medidas anteroposteriores con el uso de PIPC, no fueron estadísticamente significativos, solo fueron significativos los cambios en las dimensiones del corte axial latero-medial derecho e izquierdo, y en el corte coronal latero-medial derecho.

Para la variable forma en el corte sagital se observó predominio en el 100% de la forma redondeada, contrario a lo reportado por Katsavrias (26) quien encontró que la forma condilar más común fue la oval 60%.

En cuanto a las variables clínicas, la única que mostró cambios estadísticamente significativos entre T1 y T2 fue el overjet presentando una disminución de  $2,88 \pm 1,51$  mm, para el resto de las variables no hubo significancia estadística, sin embargo a nivel clínico se evidenciaron cambios positivos observándose un cambio favorable en las relaciones molares de 2,7 mm en el lado derecho y 2,6 mm en el lado izquierdo. Los hallazgos clínicos encontrados por el uso de las PIPC, se relacionan con lo reportado por Baccetti (32) quien con el uso del Twin-Block en pacientes clase II logró una corrección del overjet de 2,1 mm y una corrección en la relación molar de 2,2 mm en un año de tratamiento.

Los cambios observados clínicamente luego de 12 meses de uso de las PIPC se asocian a modificaciones esqueléticas y dento-alveolares debidas a cambios en la posición de los molares mandibulares en su base ósea,(27,33,34) de igual manera estos cambios se relacionan con el cambio de postura terapéutica que estimula el crecimiento del cartílago condilar (32).

El efecto de los aparatos funcionales podría ser dependiente de la cantidad de propulsión incorporada con el aparato. Las PIPC se realizaron con un adelantamiento hasta Determinada Área, garantizando un avance no mayor a 4 mm que permita el establecimiento del circuito neural incisivo para estimular indirectamente el crecimiento del cartílago del cóndilo, cambiar la morfología y morfometría condilar (35) y el aumento de la longitud mandibular (28).

## Conclusiones

El uso de las pistas indirectas planas compuestas puede ser una alternativa para el tratamiento de las maloclusiones clase II. No se evidenciaron cambios en la morfología condilar, pero si hubo cambios morfométricos con un aumento en la dimensión latero-medial de forma bilateral y una disminución del overjet y del overbite.

## Referencias

1. Angle E. Classification of malocclusion. The Dental Cosmos. 1899;41(3): 248-264.
2. Rinchuse DJ, Rinchuse DJ. Ambiguities of Angle's classification. Angle Orthod. 1989; 59(4):295-298.
3. McNamara JA Jr, Peterson JE Jr, Alexander RG. Three-dimensional diagnosis and management of Class II malocclusion in the mixed dentition. SeminOrthod. 1996; 2(2):114-137.
4. Ministerio de salud de Colombia. III Estudio nacional de Salud Bucal -ENSAB III-. Tomo VII. Colombia. 1999.
5. Stahl F, Baccetti T, Franchi L, McNamara JA Jr. Longitudinal growth changes in untreated subjects with Class II Division 1 malocclusion. Am J OrthodDentofacialOrthop. 2008;134(1):125-137.
6. Ngan PW, Byczek E, Scheick J. Longitudinal evaluation of growth changes in Class II division 1 subjects. SeminOrthod. 1997; 3(4):222-231.
7. Rosenblum RE. Class II malocclusion: mandibular retrusion or maxillary protrusion? Angle Orthod. 1995; 65(1):49-62.
8. McNamara JA Jr. Components of class II malocclusion in children 8-10 years of age. Angle Orthod. 1981; 51(3):177-202.
9. Hunter WS. The vertical dimensions of the face and skeletodentalretrognathism. Am J Orthod. 1967; 53(8):586-595.
10. Bishara SE, Jakobsen JR, Vorhies B, Bayati P. Changes in dentofacial structures in untreated Class II division 1 and normal subjects: a longitudinal study. Angle Orthod. 1997;67(1):55-66.
11. Baccetti T, Franchi L, McNamara JA Jr, Tollaro I. Early dentofacial features of Class II malocclusion: a longitudinal study from the deciduous through the mixed dentition. Am J OrthodDentofacialOrthop. 1997; 111(5):502-509.
12. Varrelá J. Early developmental traits in class II malocclusion. ActaOdontol Scand. 1998; 56(6):375-377.

13. Collett AR. Current concepts on functional appliances and mandibular growth stimulation. *Aust Dent J.* 2000;45(3):173-178.
14. Graber TM, Melvin M, Sten Linder A, Donald E. Conceptos científicos y validación de los aparatos funcionales. En: Graber TM, Rakosi T, Petrovic AG. *Ortopedia dentofacial con aparatos funcionales.* 2ed. Madrid: Harcourt Brace; 1998. 3-12.
15. Petrovic AG, Stutzmann JJ, Oudet Cl. Control processes in postnatal growth of mandibular condyle cartilage. *Rev IberoamOrtod.* 1986; 6(1):11-58.
16. Petrovic A, Stutzmann J, Lavergne J. Mechanism of craniofacial growth and modus operandi of functional appliances: a cell-level and cybernetic approach to orthodontic decision making. In: Carlson DS, editor. *Craniofacial growth theory and orthodontic treatment.* Monograph 23. Craniofacial Growth Series. Ann Arbor: Center for Human Growth and Development; University of Michigan; 1990. p. 13-74.
17. Hegde S, Praveen BN, Shetty SR. Morphological and Radiological Variations of Mandibular Condyles in Health and Diseases: A Systematic Review. *Dentistry* 3: 154. doi:10.4172/2161-1122.1000154. 2013 disponible en: <http://dx.doi.org/10.4172/2161-1122.1000154>
18. Sadao S. A Treatment approach to malocclusions under the consideration of craniofacial dynamics. Yokosuka: Kanagawa Dental College; 1991; 1:23-30.
19. Kinzinger G, Kober C, Diedrich P. Topography and morphology of the mandibular condyle during fixed functional orthopedic treatment --a magnetic resonance imaging study. *J OrofacOrthop.* 2007; 68(2):124-147.
20. Kapila S, Conley RS, Harrell WE Jr. The current status of cone beam computed tomography imaging in orthodontics. *DentomaxillofacRadiol.* 2011; 40(1):24-34.
21. Pasini A, Casali F, Bianconi D, Rossi A, Bontempi M. A new cone beam computed tomography system for dental applications with innovative 3D software. *Int J CARS.* 2007; 1(5):1265-1273.
22. Schlueter B, Kim KB, Oliver D, Sortiropoulos G. Cone beam computed tomography 3D reconstruction of the mandibular condyle. *Angle Orthod.* 2008; 78(5):880-888.
23. Yang Zhang, BeiChe, Yuanyuan Ni, Hao Zhang, Yongchu Pan, Lin Wang & Junqing Ma. Three-dimensional condylar positions and forms associated with different anteroposterior skeletal patterns and facial asymmetry in Chinese adolescents. *Acta Odontologica Scandinavica* 2013; 71: 1174–1180.

24. Scarfe W, Farman A, Sukovic P. Clinical Applications of Cone-Beam Computed Tomography in Dental Practice. *J Can Dent Assoc* 2006; 72(1):75–80.
25. Burke G, Major P, Glover K, Prasad N. Correlations between condylar characteristics and facial morphology in Class II preadolescent patients. *Am J OrthodDentofacialOrthop*. 1998; 114(3):328-336.
26. Katsavrias EG. Morphology of the temporomandibular joint in subjects with Class II Division 2 malocclusions. *Am J OrthodDentofacialOrthop*. 2006; 129(4):470-478.
27. Samir E. Bishara, Class II Malocclusions: Diagnostic and Clinical Considerations With and Without Treatment, *SeminOrthod* 2006; 12(1):11-24.
28. Simoes W. Ortopedia funcional de los maxilares a través de la rehabilitación neuro-oclusal Tomo I. 3ed. Sao Paulo: Artes Médicas; 2004.
29. Saccucci M, D'Attilio M, Rodolfino D, Festa F, Polimeni A, Tecco S. Condylar volume and condylar area in class I, class II and class III young adult subjects. *Head Face Med*. 2012;14; 8:34.
30. Saccucci M, Polimeni A, Festa F, Tecco S. Do skeletal cephalometric characteristics correlate with condylar volume, surface and shape? A 3D analysis. *Head Face Med*. 2012;15; 8:15.
31. Liu B, Yanmin W, Fang S. Cone-beam CT evaluation of the changes in the temporomandibular joint of patients with class II division 1 subdivision malocclusion before and after Twin-block treatment. *West China Journal of Stomatology*.2013;31(6):610-614.
32. Baccetti T, Franchi L, Toth LR, McNamara JA Jr. Treatment timing for Twin-block therapy. *Am J Orthod Dento facial Orthop*. 2000;118(2):159-170.
33. King GJ, Keeling SD, Hocevar RA, Wheeler TT. The timing of treatment for Class II malocclusions in children: a literature review. *Angle Orthod*. 1990; 60(2):87-97.
34. Türkkahraman H, Sayin MO. Effects of activator and activator headgear treatment: comparison with untreated Class II subjects. *Eur J Orthod*. 2006; 28(1):27-34.
35. Yildirim E, Karacay S, Erkan M. Condylar response to functional therapy with Twin-Block as shown by cone-beam computed tomography. *The Angle Orthodontist*.2014;84(6):1018- 1025.

**Tabla 1.** Morfometría condilar en cortes axial, sagital, frontal y panorámica

Variable	T1	T2	Dif (T1-T2)	IC 95% dif		Valor p
	$\bar{X} \pm DE$	$\bar{X} \pm DE$	$\bar{X} \pm DE$	Lim inf	Lim sup	
<b>AXLM-D</b>	12,82 ± 1,65	13,60 ± 1,99	-0,78 ± 0,77	-1,42	-0,13	<b>0,0250</b>
<b>AXLM-I</b>	13,81 ± 1,60	14,77 ± 1,55	-0,97 ± 0,36	-1,27	-0,66	<b>0,0000</b>
<b>AXAP-D</b>	7,40 ± 0,61	7,18 ± 0,59	0,21 ± 0,79	-0,45	0,88	0,4700
<b>AXAP-I</b>	6,78 ± 0,91	7,03 ± 0,67	-0,25 ± 0,52	-0,68	0,18	0,2170
<b>SAP-D</b>	8,07 ± 1,11	8,31 ± 0,90	-0,24 ± 1,68	-1,64	1,16	0,6940
<b>SAP-I</b>	8,65 ± 0,88	9,21 ± 1,11	-0,56 ± 0,90	-1,31	0,19	0,1220
<b>SAIt-D</b>	4,83 ± 0,76	4,58 ± 0,99	0,26 ± 0,55	-0,21	0,72	0,2320
<b>SAIt-I</b>	4,82 ± 0,93	4,80 ± 0,84	0,02 ± 0,82	-0,66	0,70	0,9500
<b>CLM-D</b>	15,44 ± 2,01	16,72 ± 2,01	-1,27 ± 1,22	-2,29	-0,25	<b>0,0210</b>
<b>CLM-I</b>	15,67 ± 1,46	16,44 ± 3,15	-0,77 ± 2,14	-2,56	1,01	0,3400
<b>CAIt-D</b>	4,89 ± 0,55	5,17 ± 0,62	-0,28 ± 0,66	-0,83	0,27	0,2700
<b>CAIt-I</b>	4,71 ± 0,87	4,71 ± 0,45	0,00 ± 0,69	-0,58	0,57	0,9960
<b>Palt -D</b>	16,22 ± 1,85	16,55 ± 2,27	-0,33 ± 1,59	-1,66	1,00	0,5730
<b>Palt -I</b>	16,72 ± 1,71	17,11 ± 1,99	-0,39 ± 1,33	-1,50	0,72	0,4380

**Tabla 2.** Estadística descriptiva de las variables oclusales en sentido sagital y vertical T1 –T2

VARIABLES	T1	T2	T1-T2	IC 95%		Valor-p
	$\bar{X} \pm DE$	$\bar{X} \pm DE$	$\bar{X} \pm DE$	Liminf	Limsup	t-Student
Overjet(mm)	5,94±1,70	3,06±0,62	2,88±1,51	1,62	4,13	<b>0,001</b>
Overbite(%)	43,07±13,78	34,73±8,76	8,34±14,88	-4,10	20,79	0,157
RMD (mm)	1,88±1,55	0,88±0,79	1,00±1,67	-0,40	2,40	0,134
RMI (mm)	1,50±1,31	1,06±0,68	0,44±1,40	-0,73	1,61	0,406
RCD (mm)	2,08±1,11	1,17±1,33	0,92±1,56	-0,72	2,56	0,210
RCI (mm)	1,67±1,03	1,58±1,02	0,08±1,96	-1,97	2,14	0,921

Versión preliminar