

# Intususcepción ileal generada por *Prosthenorchis* sp. en un tití gris (*Saguinus leucopus*) mantenido en un centro de recepción de fauna en Colombia

Zulma Esperanza Rojas-Sereno<sup>1</sup> / Viviana Marcela Segura-Monroy<sup>2</sup> / Mónica Tatiana Rincón Aranguri<sup>3</sup> / José Luis Granados Soler<sup>4</sup> / Claudia Brieva Rico<sup>5</sup>

- 1 Médica veterinaria. MSc. (c). Docente ocasional, Departamento Salud Animal, Unidad de Rescate y Rehabilitación de Animales Silvestres (URRAS), Facultad de Medicina Veterinaria y de Zootecnia, Universidad Nacional de Colombia. ✉ zerojass@unal.edu.co
- 2 Médica veterinaria. Voluntaria de la Unidad de Rescate y Rehabilitación de Animales Silvestres (URRAS), Facultad de Medicina Veterinaria y de Zootecnia, Universidad Nacional de Colombia. ✉ vmseguram@unal.edu.co
- 3 Médica veterinaria. Voluntaria Unidad de Rescate y Rehabilitación de Animales Silvestres (URRAS), Facultad de Medicina Veterinaria y de Zootecnia, Universidad Nacional de Colombia. ✉ tamandua86@gmail.com
- 4 Médico veterinario. MSc. Docente ocasional, Departamento de Salud Animal. Cirujano Clínica de Pequeños Animales (CPA), Facultad de Medicina Veterinaria y de Zootecnia, Universidad Nacional de Colombia. ✉ jlgranados@unal.edu.co
- 5 Médica veterinaria. MSc. Docente Departamento de Salud Animal. Directora de la Unidad de Rescate y Rehabilitación de Animales Silvestres (URRAS), Facultad de Medicina Veterinaria y de Zootecnia, Universidad Nacional de Colombia. ✉ cibrievr@unal.edu.co

Cómo citar este artículo: Rojas-Sereno ZE, Segura-Monroy VM, Rincón Aranguri MT, Granados Soler JL, Brieva Rico C. Intususcepción ileal generada por *Prosthenorchis* sp. en un tití gris (*Saguinus leucopus*) mantenido en un centro de recepción de fauna en Colombia. Rev Med Vet. 2015;(31):75-83.

## Resumen

*Prosthenorchis* sp. es un acantocéfalo común en primates del género *Saguinus*, que produce lesiones gastrointestinales asociadas con diarrea crónica y baja condición corporal. El diagnóstico es incidental y como tratamiento es necesaria la remoción quirúrgica del parásito. El objetivo de este estudio es describir el cuadro clínico, el manejo diagnóstico y terapéutico de un *Saguinus leucopus* con nodulaciones e intususcepción ileal causadas por *Prosthenorchis* sp. En el examen clínico el paciente se encontró deprimido, postrado, hipotérmico y con baja condición corporal, con descamación cutánea generalizada, alopecia del tercio distal de la cola y recorte de todos los caninos. En la palpación abdominal se encontraron nodulaciones en la región distal del abdomen. El cuadro hemático presentó leucopenia, linfopenia y neutropenia; hemoglobina baja; hipocromía y leve policromatofilia, y en el coprológico se encontraron huevos de *Prosthenorchis* sp. y estrongílicos. El paciente ingresó a cirugía, mediante la cual se detectó una intususcepción ileal, por lo que se realizó una enterotomía con posterior enteroanastomosis término lateral del íleon al borde antimesentérico del ciego. Pese al tratamiento antibiótico y analgésico, no hubo evolución favorable del paciente, entró en paro cardiorrespiratorio y murió. El diagnóstico histopatológico fue peritonitis fibrinosa. Este fue un cuadro clínico típico de *Prosthenorchis* sp., en el que el pronóstico del paciente era reservado a malo y su evolución no fue favorable, tanto por el parasitismo como por las deficiencias nutricionales presentadas. El tratamiento quirúrgico es el manejo de elección; sin embargo, es necesario tener en cuenta que los pacientes con sintomatología clínica avanzada tienen mal pronóstico.

**Palabras clave:** intususcepción, nodulaciones, *Prosthenorchis* sp., *Saguinus*.

## Ileal Intussusception Caused by *Prosthenorchis* sp. in a Gray Marmoset (*Saguinus leucopus*) Held in a Wildlife Reception Center in Colombia

### Abstract

*Prosthenorchis* sp. is a common acanthocephalan in primates of the genus *Saguinus*, which produces gastrointestinal lesions associated with chronic diarrhea and low body condition. The diagnosis is incidental and surgical removal of the parasite is necessary as a treatment. The aim of this study was to describe the clinical presentation, diagnosis and therapeutic management of a *Saguinus leucopus* with nodules and ileal intussusception caused by *Prosthenorchis* sp. During the clinical examination, the patient was depressed, prostrate, hypothermic, and presenting low body condition, with generalized skin desquamation, alopecia in the distal third of the tail, and chipped canine teeth. Abdominal palpation evidenced nodules

in groins. The blood count presented leukopenia, lymphopenia, and neutropenia; low hemoglobin; hypochromia and mild polychromatophilia. *Prosthenorchis sp.* eggs and strongyles were found in stool. The patient was admitted to surgery, through which ileal intussusception was detected; for this reason, an enterotomy was performed followed by end-to-side enteroenterostomy of the ileum to the antimesenteric border of the caecum. Despite the antibiotic and analgesic treatment, the patient did not improve, it went into cardiac arrest and died. The histopathologic diagnosis was fibrinous peritonitis. This was a typical clinical history of *Prosthenorchis sp.*, in which the patient's prognosis was bad and the outcome was not favorable, due both to parasitism and nutritional deficiencies present. Surgery is the treatment of choice; however, it is necessary to consider that patients with advanced clinical symptoms have a poor prognosis.

**Keywords:** intussusception, nodules, *Prosthenorchis sp.*, *Saguinus*.

## Intussuscepção ileal gerada por *Prosthenorchis sp.* em um macaco titi cinza (*Saguinus leucopus*) mantido em um centro de recepção de fauna na Colômbia

### Resumo

*Prosthenorchis sp.* é um acantocéfalo comum em primatas do gênero *Saguinus*, que produz lesões gastrointestinais associadas com diarreia crônica e baixa condição corporal. O diagnóstico é incidental e como tratamento é necessária a remoção cirúrgica do parasita. O objetivo deste estudo é descrever o quadro clínico, o manejo diagnóstico e terapêutico de um *Saguinus leucopus* com nodulações e intussuscepção ileal causadas por *Prosthenorchis sp.* No exame clínico o paciente estava deprimido, prostrado, hipotérmico e com baixa condição corporal, com descamação cutânea generalizada, alopecia do tercio distal da cauda e recorte de todos os caninos. Na palpação abdominal se encontraram nodulações nas virilhas. O hemograma apresentou leucopenia, linfopenia e neutropenia; hemoglobina baixa; hipocromia e leve policromatofilia, e no exame de fezes se encontraram ovos de *Prosthenorchis sp.* e estrongilídeos. O paciente foi levado à cirurgia, através da qual se detectou uma intussuscepção ileal, razão pela qual se realizou uma enterotomia com posterior enteroanastomose término lateral do íleo ao borde antimesentérico do cego. Apesar do tratamento antibiótico e analgésico, não houve evolução favorável do paciente, entrou em parada cardiorrespiratória e morreu. O diagnóstico histopatológico foi peritonite fibrinosa. Este foi um quadro clínico típico de *Prosthenorchis sp.*, no qual o prognóstico do paciente era reservado a malo e sua evolução não foi favorável, tanto pelo parasitismo quanto pelas deficiências nutricionais apresentadas. O tratamento cirúrgico é o escolhido; no entanto, é necessário ter em conta que os pacientes com sintomatologia clínica avançada têm um mau prognóstico.

**Palavras chave:** intussuscepção, nodulações, *Prosthenorchis sp.*, *Saguinus*.

## INTRODUCCIÓN

Los primates de la especie *Saguinus leucopus* son importantes por su endemismo y el estado vulnerable de conservación en Colombia, debido a la destrucción de su

hábitat y a la captura de individuos para el mercado negro de mascotas. Esto es evidente en los ingresos a centros de recepción de fauna debido al tráfico ilegal (1,2), en el que es común observar altas morbilidades por etiologías de tipo infeccioso, y uno de los sistemas más afectados es

el digestivo (1,3,4). Es común encontrar lesiones como colitis, intususcepciones, peritonitis, obstrucciones y enteritis; estas son unas de las principales causas de muerte, seguidas de sintomatologías secundarias como emaciación e inanición (3,4). Todas estas lesiones son compatibles con el cuadro clínico ocasionado por *Prosthenorchis* sp. (5), un acantocéfalo que afecta individuos de las familias *Cebidae* y *Callithrichidae*, principalmente en géneros como *Cebus*, *Saimiri* y *Saguinus* (6-10), aunque se han encontrado también en la familia *Atelidae* y *Pitheciidae*, entre otras (11-13).

Los pacientes estables, por lo general, son diagnosticados de manera incidental por la palpación abdominal de nodulaciones, causadas por el enquistamiento de la probóscide del acantocéfalo en la mucosa intestinal, que están asociadas a diarrea crónica o signos secundarios como pobre condición corporal y mal estado general. Algunas veces la palpación de nodulaciones corresponde al aumento de tamaño de los ganglios linfáticos mesentéricos (5,13,14). Dada la naturaleza del parásito y las lesiones intestinales producidas, el pronóstico es reservado y puede terminar en la muerte del paciente (5,11,15,16). El manejo es complicado, ya que las medidas terapéuticas y preventivas no afectan los estadios adultos (5), lo que hace necesaria la remoción quirúrgica del parásito generalmente por enterotomía (14,17), sin contar que el ciclo parasitario se vale de hospederos intermediarios como cucarachas y algunos coleópteros (18,19). Teniendo en cuenta que los *Saguinus* son susceptibles al parasitismo por *Prosthenorchis* sp., y que es primordial el manejo de este parásito en individuos *ex situ* (18,20), el objetivo de este estudio es describir el cuadro clínico, junto con el manejo diagnóstico y terapéutico de un *Saguinus leucopus* mantenido en un centro de recepción de fauna colombiano, que presentó nodulaciones e intususcepción ileal causadas por *Prosthenorchis* sp.

## ESTUDIO DE CASO

Un adulto de *Saguinus leucopus* ingresó a la Unidad de Rescate y Rehabilitación de Animales Silvestres (URRAS)

de la Facultad de Medicina Veterinaria y de Zootecnia, de la Universidad Nacional de Colombia, sede Bogotá, con historia de pérdida de pelo, un tiempo de cautiverio previo de mes y medio, con una dieta de banano y agua. La compra del animal se realizó en una plaza de mercado de Bogotá. En el examen clínico se encontró un paciente deprimido, postrado, hipotérmico (37 °C) y con baja condición corporal (2/5), con un peso de 340 g, descamación cutánea generalizada, alopecia del tercio distal de la cola y recorte de todos los caninos. A la palpación abdominal se encontraron tres nodulaciones de consistencia dura ubicadas en la región inguinal. Se consideraron como diagnósticos diferenciales para el estado general una hipoglicemia por déficit energético-proteico, mala nutrición y dermatitis nutricional, química o fúngica por *Mycrosporium* sp. y *Trichophyton* sp., mientras que el recorte de caninos se consideró como traumatismo de origen antrópico. Las nodulaciones abdominales se relacionaron con parasitismo del tracto gastrointestinal (TGI) por prostenorquiosis u estrogiliodiasis, intususcepción o torsión intestinal.

Debido a la condición del paciente, se administró inmediatamente dextrosa 5% (Baxter International Inc.®, Colombia), 15 ml/kg/h en bolos, vía oral, de forma continua, y se suministró una fuente de calor como manejo de soporte. En las horas subsecuentes, el paciente recupera movilidad hasta mostrarse alerta y logra incorporarse por sí mismo; luego de ello se ofrece una fuente de glucosa oral y pequeñas porciones de alimento. Debido al estado del paciente al ingreso, se decide posponer la tranquilización hasta su completa estabilización. Los siguientes días el paciente se observa activo, alerta, con micción y defecación normal, aunque el consumo fue bajo. Por su mejor actitud y por la necesidad de actuar rápidamente debido al riesgo de los diferenciales planteados para los problemas del TGI, el día 4 de evolución se tranquilizó con ketamina (Ketamina 50, Hollyday-Scott S.A.®, Argentina) (10mg/kg) 3,4 mg dosis total (DT) intramuscular (IM) en dosis única (DU), para toma de muestra de sangre para cuadro hemático y materia fecal para coprológico. Debido a la condición corporal del paciente y el bajo peso (340 g) no se pudo sacar muestra suficiente para química sanguínea.

En el cuadro hemático, se observó leucopenia, con linfopenia y neutropenia moderada, hemoglobina baja y leve policromatofilia con hipocromía (tabla 1). El coprológico por medio de la técnica de Ritchie mostró huevos de *Prosthenorchis* sp. y estrombilidos (*Ancylostoma* sp. y *Molinueus* sp.). Durante el examen clínico se volvieron a sentir las nodulaciones a la palpación abdominal y la presencia de una forma tubular dura al tacto, por lo que se decide remitir al paciente a cirugía el día 5 de evolución para la realización de una laparotomía exploratoria.

Para el protocolo anestésico se empleó ketamina (15 mg/kg) 5,1 mg DT, IM como premedicación, mientras que la inducción y el mantenimiento se hicieron con isoflurano (Halocarbon Products Corp., Colombia) al 1,5 y al 1 %, respectivamente. El soporte anestésico básico incluyó Ringer Lactato (Baxter International Inc., Colombia) a 10 ml/kg/h vía intravenosa y ventilación mecánica a efecto. Los parámetros fisiológicos fueron evaluados por medio del monitoreo electrocardiográfico, de CO<sub>2</sub> y de presión arterial no invasiva (Nellcor Puritan Bennett®, NPB-4000), los cuales se encontraron dentro de los valores de referencia (figura 1a).

El abordaje de la cavidad abdominal se realizó con una incisión posumbilical para exposición del peritoneo. En la revisión de TGI se observó la presencia de nódulos amarillentos, compatibles con *Prosthenorchis* sp., con un diámetro aproximado de 5 mm, en mesenterio y en la región ileocecal, en la cual se encontró una intususcepción deslizando con cambios de coloración de la serosa ileal (figura 1b). Se realizó una enterotomía que mostró presencia de parásitos en la luz intestinal. Debido a los daños de la

Tabla 1. Valores de cuadro hemático para el individuo de *Saguinus leucopus*

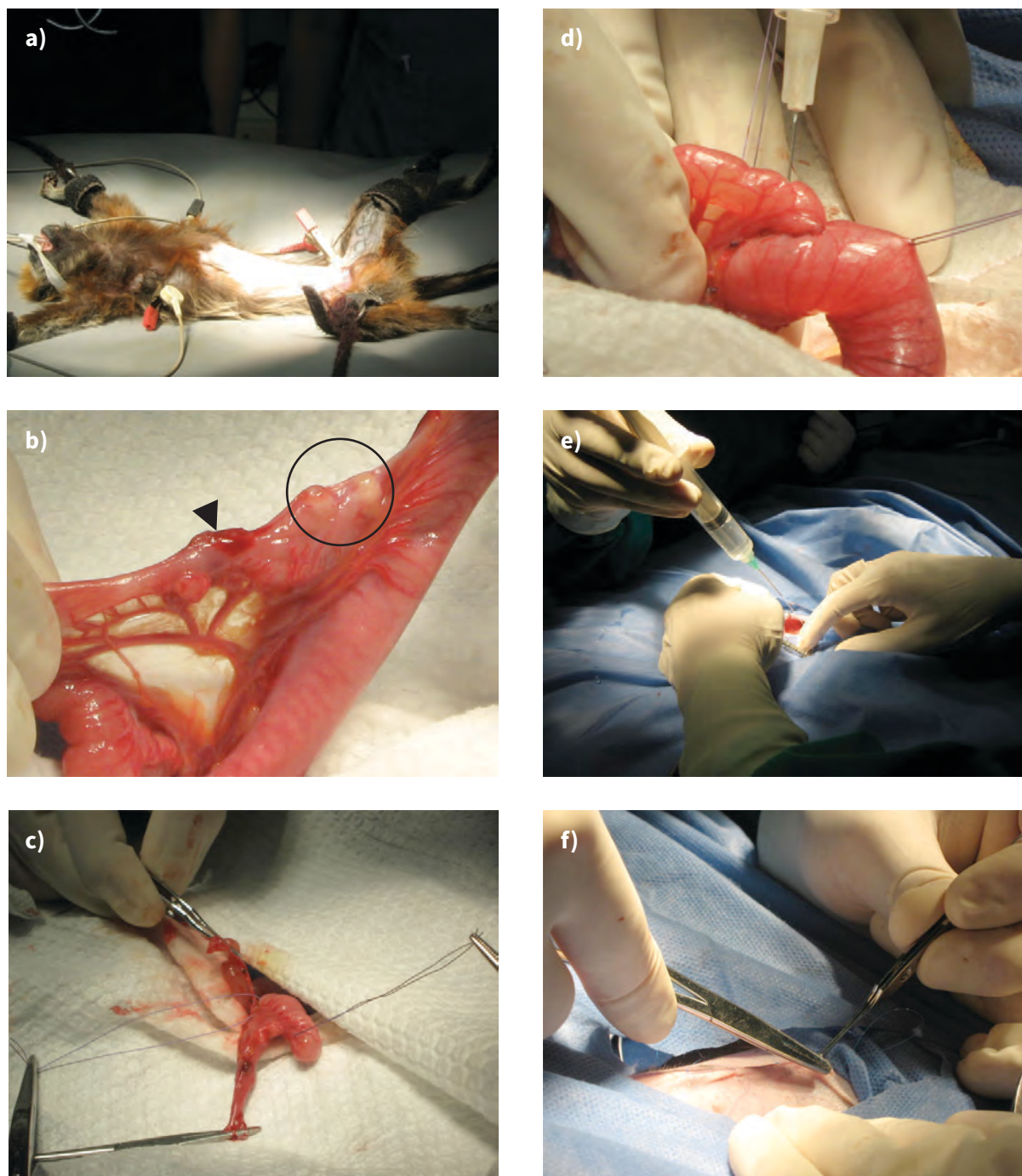
Parámetro	Valor	Valor de referencia*
Hto (%)	43	40-58
PPT (g/dl)	6,2	5,0-7,6
RGR (cel/ $\mu$ l)	5,580,000	4,900,000-8,400,000
RGB (cel/ $\mu$ l)	3,700	5,350-13,100
NØ (cel/ $\mu$ l)	2,664 <sup>a</sup>	4,700-8,300
LØ (cel/ $\mu$ l)	1,036 <sup>b</sup>	2,434-8,122
Plaquetas (cel/ $\mu$ l)	350,000	300,000-524,000
Hb (mg/dl)	9,1	13-18,9
VCM (fl)	77	57-92
HCM (pg)	16,3	16-38
CHCM (g/dl)	21,16	25-42

a. Valor relativo de 72 %; b. Valor relativo de 28 %

\*Valores reportados por Fox M, Brieva C, Moreno C, MacWilliams P, Thomas C. Hematologic and serum biochemistry reference values in wild-caught white-footed tamarins (*Saguinus leucopus*) housed in captivity. J Zoo Wildl Med. 2008;39(4):548-57.

integridad de la mucosa intestinal y desvitalización de la pared, fue necesario realizar una enterectomía de la porción terminal del íleon y la unión ileocecal con posterior enteroanastomosis término lateral del íleon al borde anti-mesentérico del ciego (figuras 1c-1d). Posteriormente se realizó una hidratación peritoneal con un bolo de un mantenimiento (30 ml/kg/d) 10,2 ml de Ringer Lactato (figura 1e) antes del cierre de la pared abdominal (figura 1f).

Figura 1. Procedimiento quirúrgico del individuo de *Saguinus leucopus*



a) Paciente en decúbito dorsal con posicionamiento de los electrodos de monitoreo de constantes vitales. b) Exposición del íleo, con presencia de dos nodulaciones (círculo) y un cambio de coloración en la serosa intestinal (flecha). c) Enterotomía del segmento afectado del íleon. d) Prueba de permeabilidad posterior a la enteroanastomosis término lateral del íleon al borde antimesentérico del ciego. e) Hidratación peritoneal posterior a la manipulación quirúrgica. f) Cierre de la incisión posumbilical.

Durante todo el tiempo de cirugía el paciente se mantuvo estable, con un promedio de frecuencia cardiaca de 230 pulsaciones por minuto y de frecuencias respiratorias de 100 respiraciones por minuto, con aumentos leves durante la manipulación visceral, que disminuía con el manejo anestésico de isofluorano. El tratamiento posquirúrgico incluyó hidratación subcutánea (10% del peso corporal), tratamiento antibiótico para aerobios y anaerobios y analgesia (tabla 2); además se instauró dieta blanda y suplementación con Ensure®.

Durante los dos días siguientes el paciente estuvo alerta, con baja actividad y bajo consumo de alimento. Durante este tiempo se mantuvo restringido en un guacal alojado en el hospital de la unidad, que tiene control de la temperatura ambiental. La temperatura corporal se manejó con mantas y agua caliente. El monitoreo del paciente se realizó por medio de observación y examen físico durante el tiempo de administración farmacológica. En promedio,

la frecuencia cardiaca fue de 215 pulsaciones por minuto, y la frecuencia respiratoria, de 90 respiraciones por minuto. Sin embargo, el grado de estrés del paciente hacía que la manipulación tuviera que ser mínima. Al final del segundo día posquirúrgico, el paciente se encontró postrado, sin respuesta a estímulos y con dilatación abdominal; durante el examen entró en paro cardiorrespiratorio, por lo que se inició reanimación cardiopulmonar. Después de 20 minutos de ausencia de respuesta se declara la muerte del paciente.

En la necropsia se encuentra dilatación marcada de estómago e intestino y múltiples hilos de fibrina en la serosa del estómago, intestino delgado y pared intestinal. Se evidencia además coloración rojiza de la serosa del duodeno; la porción final de intestino grueso se encuentra adherida al ciego, con estrechamiento de la luz con contenido impactado (figura 2). El diagnóstico patológico evidenció una peritonitis fibrinosa en el área del procedimiento quirúrgico.

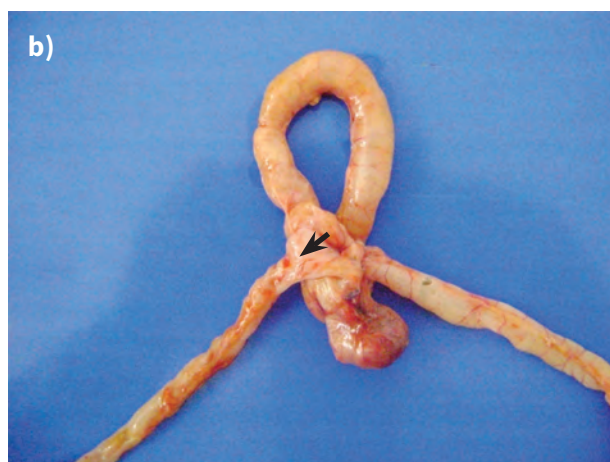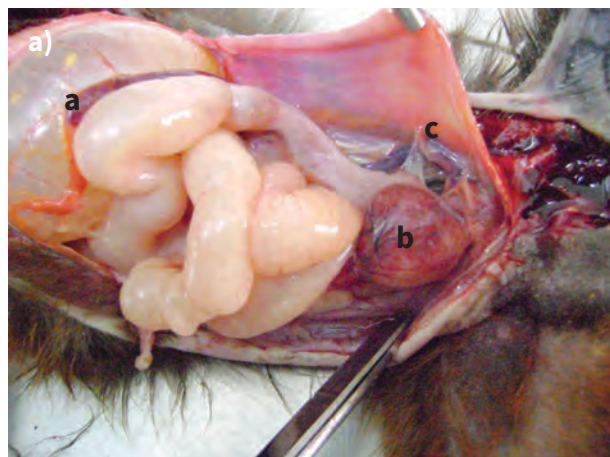
Tabla 2. Tratamiento farmacológico posquirúrgico para el individuo de *Saguinus leucopus*

Tratamiento	Dosis (mg/kg)	DT (mg o mL)	Vía	Frecuencia	Duración (días)
Ringer lactato (Baxter international Inc., Colombia)	-	34*	SCT	SID	2
Enrofloxacin (Floxasyn 5%, Virvac®, Colombia)	5	1,7	IM	SID	10
Metronidazol (Metronidazol MK®, Colombia)	25	8,5	PO	SID	10
Meloxicam (Meloxic 0,5% Provet S.A., Colombia)	0,2	0,068	PO	SID	4

\*10 % del peso corporal.

SCT: Subcutáneo; IM: Intramúscular; PO: Posología oral; SID: una vez al día, cada 24 horas.

Figura 2. Necropsia del individuo de *Saguinus leucopus*



a) Dilatación de estómago e intestino (a), cambios de coloración en el ciego (b) y adherencias intestinales a pared abdominal (c).  
b) Cambios de coloración en la región ileocecal y adherencia de intestino delgado al ciego (flecha).

## DISCUSIÓN

El cuadro clínico presentado por el paciente concuerda con lo registrado previamente para la infección por *Prosthenorchis* sp., la cual fue confirmada por medio del resultado coprológico y los hallazgos quirúrgicos; con esto se explica la presencia de las nodulaciones a la palpación abdominal y los hallazgos al cuadro hemático (5,11,14-17). La postración, la hipotermia y la condición hipoglucémica identificada al ingreso, además de la

eficiente condición general del paciente, pueden ser producidas por el parásito al generar malabsorción intestinal (21) agravada por el manejo dietario previo; por lo tanto, la dermatitis nutricional como la deficiencia energético-proteica se tuvieron en cuenta en la lista de diagnósticos diferenciales. En general, el parasitismo y las deficiencias nutricionales son problemas comunes durante el cautiverio generado por el tráfico ilegal, además de la mutilación de caninos y la tinción del pelaje de la cabeza (1).

Los signos clínicos y lesiones encontrados en el examen clínico hicieron que el tratamiento y el manejo dado al paciente estuvieran limitados a su estabilización, ya que es común que estos animales entren a los centros en estado de postración por hipoglucemia y sea necesario un manejo previo de administración de calor y fuentes de glucosa (22). En casos de presencia de *Prosthenorchis* sp. en estado adulto, el tratamiento ideal es la remoción quirúrgica del parásito por medio de enterotomía, lo cual es relativamente seguro y no tan traumático (14,17). Sin embargo, el ingreso a cirugía dependió de la estabilización del paciente. El nuevo hallazgo a la palpación abdominal (estructura tubular compatible con intususcepción) hizo que el pronóstico fuera reservado a malo.

Para la tranquilización y la premedicación anestésica se utilizó ketamina y como mantenimiento y soporte anestésico isoflurano; ambos fármacos son muy utilizados en anestesia de primates por su amplio rango de seguridad (23). Durante la cirugía, se observó una intususcepción ileal con cambios de coloración en serosa; esta lesión es descrita comúnmente y es causada en inicio por una hiperperistalsis intestinal provocada por el parásito y seguramente exacerbada por los otros parásitos hallados en el coprológico, lo que lleva a un secuestro de células inflamatorias, edema y congestión en el tejido alterado (5,21,24). Esto explica la linfopenia y neutropenia encontrada en el cuadro hemático, dado el secuestro de leucocitos en el área. Debido a esto, y al difícil manejo del tejido, fue necesario realizar una resección intestinal y posterior enteroanastomosis ileo-cecal, que mostró inicialmente la viabilidad de la serosa intestinal y ausencia de permeabilidad del tejido.

El tratamiento posquirúrgico se basó en una terapia anti-biótica con cobertura de bacterias anaerobias, y una dieta blanda suplementada (14,17). No obstante, el paciente no tuvo una buena recuperación y previo a su muerte se observó dilatación abdominal. Luego de las cirugías es normal encontrar íleo intestinal producido por el manejo (24), lo cual explicaría la dilatación abdominal y la ausencia de buena respuesta al tratamiento quirúrgico. No es raro encontrar muerte de animales que han presentado sintomatología previa a la cirugía (14,17), especialmente con una serosa tan debilitada, lo que lleva a una peritonitis fibrinosa como la diagnosticada en el paciente. El tratamiento farmacológico no alcanzó a administrarse; sin embargo, el efecto en el paciente no hubiera sido satisfactorio dado que los antiparasitarios disponibles no ejercen efecto sobre los parásitos adultos y se utilizan principalmente como un manejo preventivo (5,19).

## CONCLUSIONES

Este fue un cuadro clínico típico de la presencia de formas adultas de *Prosthenoorchis* sp. Aunque se realizó todo el manejo que previamente se ha registrado en estos casos, el pronóstico del paciente era reservado a malo y su evolución no fue favorable, tanto por el parasitismo como por las deficiencias nutricionales presentadas, las cuales son comunes en animales traficados que llegan a los centros de recepción de fauna. El tratamiento quirúrgico es el manejo de elección. Sin embargo, es necesario tener en cuenta que los pacientes con sintomatología clínica avanzada tienen mal pronóstico desde el principio y el tratamiento farmacológico es necesario como manejo preventivo, especialmente en el caso de que el paciente permanezca en el centro.

## REFERENCIAS

- Varela N, Brieva CI, Galindo V. Causas de morbilidad y mortalidad en primates de la Unidad de Rescate y Rehabilitación de Animales Silvestres (URRAS) entre 1996 y 2003. En: Pereira-Bengoa V, Stevenson PR, Bueno ML, Nassar Montoya F, editores. *Primatología en Colombia: Avances al principio del milenio*. Bogotá: Fundación Universitaria San Martín, Facultad de Ciencias Universidad de los Andes, Asociación Colombiana de Primatología; 2010. p. 171-89.
- Lamprea-Maldonado S, Moreno P, Sánchez O, Gómez X, Jurado N. Estudio retrospectivo del ingreso de animales provenientes del tráfico ilegal a la Unidad de Rescate Y Rehabilitación de Animales Silvestres (URRAS), entre febrero de 1996 y agosto de 2006. *CIMA*. 2009;5(2):4-7.
- Gozalo AS, Cheng LI, St Claire ME, Ward JM, Elkins WR. Pathology of captive moustached tamarins (*Saguinus mystax*). *Comp Med*. 2008;58(2):188-95.
- David JM, Dick Jr EJ, Hubbard GB. Spontaneous pathology of the common marmoset (*Callithrix jacchus*) and tamarins (*Saguinus oedipus*, *Saguinus mystax*). *J Med Primatol*. 2009;38(5):347-59.
- Pérez-García J, Ramírez DM, Hernández CA. *Prosthenoorchis* sp. en títiés grises (*Saguinus leucopus*). Revisión de tema. *Ces Med Vet y Zootec*. [internet]. 2007 [citado 2014 ago 10]; 2(1):51-7. Disponible en: <http://www.redalyc.org/articulo.oa?id=321428097006>.
- Parra S, Patiño B, Stelle C, Varela N. Estudio coproparasitológico de tres especies de cebidos (*Aotus griseimembra*, *Cebus apella* y *Saguinus leucopus*) en cautiverio. *Rev Colom Cienc Pecua*. 2005;18(4):373.
- Ceballos D, Noreña E. Prevalencia de endoparasitos en primates que ingresan al Centro de Atención y Valoración de Fauna Silvestre (CAV) del Área Metropolitana del Valle de Aburra [tesis de pregrado]. Colombia: Universidad CES; 2007.
- Botero LC, Fernández A, Forero N, Rosas S, Soler-Tovar D. Análisis retrospectivo de las enfermedades parasitarias del mono ardilla (*Saimiri sciureus*) en dos condiciones ex situ en el noroccidente de los Andes suramericanos. *Rev Med Vet*. 2011;(22);5-93.
- Guerrero F, Serrano-Martínez E, Tantaleán M, Quispe M, Casas G. Identificación de parásitos gastrointestinales en primates no humanos del zoológico Parque Natural de Pucallpa, Perú. *Rev Inv Vet Perú*. 2012;23(4):469-76.
- Michaud C, Tantaleán M, Ique C, Montoya E, Gozalo A. A survey for helminth parasites in feral New World non-human primate populations and its comparison with parasitological data from man in the region. *J Med Primatol*. 2003;32(6):341-5.
- Müller B, Mätz-Rensing K, Pérez Yamacita J, Heymann E. Pathological and parasitological findings in a wild red



- titi monkey, *Callicebus cupreus* (Pitheciidae, Platyrrhini). Eur J Wildl Res. 2010;56(4):601-4.
12. Stuart M, Pendergast V, Rumpf S, Pierberg S, Greenspan L, Glander K, et al. Parasites of wild howlers (*Alouatta* spp.). Int J Primatol. 1998;19(3):493-512.
  13. Chandler A. An outbreak of *Prosthenorchis* infection in primates in the Houston Zoological Garden and a report of this parasite in *Nasua narica* in Mexico. J Parasitol. 1953;39(2):226.
  14. Wolff P, Pond J, Meehan T, editors. Surgical removal of *Prosthenorchis elegans* from six species of *Callitrichidae*. Documento procedente de The Annual Conference of the American association of Zoo Veterinarians (AAZV); 1990 oct 21-26; Colorado, Estado Unidos.
  15. Pérez J, Peña J, Soler-Tovar D. Gusano de cabeza espinosa (*Prosthenorchis elegans*) en el tití gris (*Saguinus leucopus*): Reporte de caso. En: Defler TR, Stevenson PR, Bueno ML, Guzmán-Caro D, editores. Primates colombianos en peligro de extinción. Bogotá: Asociación Primatológica Colombiana; 2013. p. 139-50.
  16. Pissinatti L, Pissinatti A, Burity CHF, D. G. Mattos J, Tortelly R. Ocorrência de acanthocephala em *Leontopithecus* (Lesson, 1840), cativos: aspectos clínico-patológicos. Callitrichidae-Primates. Arq Bras Med Vet Zootec. 2007;59(6):1473-77.
  17. Pérez J, Ramírez M, Hernández CA. Remoción quirúrgica del parásito intestinal *Prosthenorchis* sp. en un mono tití gris (*Saguinus leucopus*) en cautiverio. Rev Colom Cienc Pecua. 2008;21(4):608-13.
  18. Dunn FL. Acanthocephalans and cestodes of South American monkeys and marmosets. J Parasitol. 1963;49(5):717-22.
  19. Moore JG. Epizootic of acanthocephaliasis among primates. J Am Vet Med Assoc. 1970;157(5):699-705.
  20. Wenz A, Heymann EW, Petney TN, Taraschewski HF. The influence of human settlements on the parasite community in two species of Peruvian tamarin. Parasitology. 2010;137(4):675-84.
  21. Toft J, Eberhard IM. Acanthocephalans. Metazoan Parasites. En: Bennett B, Abee C, Henrickson R, editors. Nonhuman primate in biomedical research diseases. San Diego: Academic Press-Elsevier; 1998. p. 166-8.
  22. Varela N. Manejo de los pequeños primates neotropicales. En: Varela N, editor. Bases para el manejo, atención médico veterinaria y rehabilitación de pequeños primates neotropicales. Bogotá: Corporación Autónoma Regional de Caldas-Asociación de Vida Silvestre; 2007. p. 23-9.
  23. Ølberg R-A. Monkeys and gibbons. En: West G, Heard D, Caulkett N, editores. Zoo animal and wildlife immobilization and anesthesia. Iowa: Blackwell Publishing; 2007. p. 375-86.
  24. Barker I, Van Dreumel A. Miscellaneous conditions of gastrointestinal tract. Digestive system. En: Jubb K, Kennedy P, Palmer N, editores. Pathology of domestic animals, vol. 2. Orlando: Academy Press Inc.; 1985. p. 70-108.