

ABORDAJE SELECTIVO ANTEROLATERAL PARA MANEJO DE FRACTURAS DE LA REGIÓN TORACOLUMBAR (T12, L1, L2)

DESCRIPCIÓN DE UNA TÉCNICA QUIRÚRGICA POR INCISIÓN MÍNIMA

JAVIER MATTA¹, VÍCTOR ARRIETA², MARIO GONZÁLEZ³, LEONARDO JAIMES⁴

¹Ortopedista Traumatólogo. Director Programa de Especialización en Cirugía de Columna Vertebral, Pelvis y Acetábulo. Universidad Militar Nueva Granada. Jefe Clínica de Columna Vertebral, Pelvis y Acetábulo. Servicio de Ortopedia y Traumatología - Hospital Militar Central. Bogotá, D.C. Colombia.

²Ortopedista Traumatólogo. Docente Programa de Especialización en Cirugía de Columna Vertebral, Pelvis y Acetábulo. Universidad Militar Nueva Granada. Docente Clínica de Columna Vertebral Pelvis y Acetábulo. Servicio de Ortopedia y Traumatología. Hospital Militar Central. Bogotá, D.C. Colombia.

³Ortopedista Traumatólogo. Cirugía de Columna Vertebral, Pelvis y Acetábulo. Docente Universidad del Valle. Facultad de Medicina. Departamento de Ortopedia y Traumatología. Cali, Colombia.

⁴Ortopedista Traumatólogo. Especialista en Cirugía de Columna Vertebral, Pelvis y Acetábulo. Universidad Militar Nueva Granada. Hospital Militar Central. Servicio de Ortopedia y Traumatología. Bogotá, D.C. Colombia.

Correspondencia: jematta@yahoo.es

Recibido: Abril 19 de 2013 Aceptado: Julio 5 de 2013

Resumen

La unión toracolumbar es el área más frecuentemente afectada por el trauma cerrado de columna vertebral. Anatómicamente es una zona transicional entre la columna torácica rígida y la lumbar móvil. Se presentan con mayor frecuencia en fracturas por acuñaamiento o por estallido, con o sin déficit neurológico. El tratamiento se realiza por abordaje anterolateral en pacientes con acuñaamientos inveterados, cifosis postraumática y estallidos con déficit parcial que ameriten descompresión. Se describe una técnica efectuada por ortopedistas-cirujanos de columna, realizada con incisión mínima mediante abordaje extrapleurar, subdiafragmático, retroperitoneal, evitando la toracostomía, practicada en disección cadavérica y reporte preliminar de su aplicación en pacientes con trauma toracolumbar. Se practicó disección cadavérica de la técnica cuya incisión es de 10cm, inicia en el borde externo de los paravertebrales siguiendo la dirección de las costillas falsas. Para fracturas de T12 se expone T11 a L1, se resecan las costillas onceava y doceava, continuando con disección extrapleurar subdiafragmática retroperitoneal. Para fracturas de L1 que requiere exposición vertebral T12 a L2, se reseca la costilla doceava y se continúa la disección descrita anteriormente. Para fracturas de L2 que requiere exposición vertebral de L1 a L3, no se realiza resección costal y se efectúa una disección retroperitoneal. Por el mismo abordaje se efectúa descompresión medular, reconstrucción con injertos óseos costales o de cresta ilíaca, interposición de cestas de titanio y fijación interna según el caso. Se realiza además un estudio descriptivo tipo serie de casos con pacientes intervenidos con este abordaje. Se expone la experiencia en disección cadavérica y reparos, posibles complicaciones La experiencia clínica comprende 21 pacientes intervenidos con fracturas por acuñaamiento, cifosis postraumática, estallido con déficit neurológico parcial. La fijación interna la efectuamos mediante un sistema de barras y tornillos vertebrales realizando reducción de la fractura y deformidad asociada.

Palabras clave: Abordaje selectivo, columna toracolumbar.

ANTEROLATERAL SELECTIVE APPROACH TO MANAGING FRACTURES OF THE REGION THORACOLUMBAR (T12, L1, L2)

DESCRIPTION OF A TECHNIQUE FOR GASH MINIMUM QUIRÚRGICA

Abstract

Thoracolumbar junction is the area more frequently affected by spine closed trauma. Anatomically, it is a transitional zone between the rigid thoracic spine and the mobile lumbar spine. Usually, wedge or burst fractures occur, with or without neurological deficit. It can be treated through anterolateral approach in patients with inveterated wedges, post-traumatic kyphosis and bursts with partial deficit justifying decompression. A technique performed by spine orthopedic surgeons is described, carried out with minimal incision through extrapleural, subdiaphragmatic, retroperitoneal approach, avoiding thoracotomy, practiced in cadaveric dissection and preliminary report of its application in thoracolumbar trauma patients. Cadaveric dissection was performed with the technique whose incision is 10 cm, starting in the external edge of paravertebral muscles, following the direction of the false ribs. For T12 fractures, T11 to L1 are exposed, eleventh and twelfth ribs are removed, continuing with extrapleural subdiaphragmatic retroperitoneal dissection. For L1 fractures requiring T12 to L2 vertebral exposition, twelfth rib is removed and the above described dissection is continued. For L2 fractures requiring L1 to L3 vertebral exposition no costal resection is done but a retroperitoneal dissection. Through the same approach, spinal decompression, reconstruction with costal bone or iliac crest grafts, interposition of titanium cages and internal fixation as appropriate are performed. Additionally, a case-series-type descriptive study is done with patients undergoing this approach. The experience with cadaveric dissection, repairs, and feasible complications is showed. The clinical experience includes 21 intervened patients with wedge fractures, post-traumatic kyphosis, and burst with partial neurological deficit. Internal fixation is done through a system using vertebral bars and screws performing reduction of fracture and associated deformity.

Key words: Selective approach, thoracolumbar spine.

ABORDAGEM SELETIVA ANTEROLATERAL PARA MANEJO DE FRATURAS DA REGIÃO TORACOLOMBAR (T12, L1, L2)

DESCRIÇÃO DE UMA TÉCNICA CIRÚRGICA POR INCISÃO MÍNIMA

Resumo

A união toracolombar é a área mais frequentemente afetada pelo trauma fechado de coluna vertebral. Anatomicamente é uma zona transicional entre a coluna torácica rígida e a lombar móvel. Apresentam-se com maior frequência em fraturas em forma de cunha ou por estalo, com ou sem déficit neurológico. O tratamento se realiza por abordagem anterolateral em pacientes com acunhamentos inveterados, cifose pós-traumática e estalos com déficit parcial que precisem descompressão. Descreve-se uma técnica efetuada por ortopedistas cirurgiões de coluna, realizada com incisão mínima mediante abordagem extrapleural, subdiafragmática, retroperitoneal, evitando a toracotomia, praticada em dissecação cadavérica e reporte preliminar da sua aplicação em pacientes com trauma toracolombar. Se praticou dissecação cadavérica da técnica cuja incisão é de 10 cm, inicia na borda externa dos para-vertebrais seguindo a direção das costelas falsas. Para fraturas de T12 se expõe T11 a L1, se ressecam as costelas décima primeira e décima segunda, continuando com dissecação extrapleural subdiafragmática retroperitoneal. Para fraturas de L1 que requeiram exposição vertebral T12 a L2, se resseca a costela décima primeira e se continua a dissecação descrita anteriormente. Para fraturas de L2 que requerem exposição vertebral de L1 a L3, não se realiza resseção costal e se efetua uma dissecação retroperitoneal.

Pela mesma abordagem se efetua descompressão medular, reconstrução com enxertos ósseos costais ou de cresta ilíaca, interposição de cestas de titânio e fixação interna segundo o caso. Realiza-se ademais um estudo descritivo tipo série de casos com pacientes intervindos com esta abordagem. Expõe-se a experiência em dissecação cadavérica e reparos, possíveis complicações. A experiência clínica compreende 21 pacientes intervindos com fraturas por acunhamento, cifose pós-traumática, estalo com déficit neurológico parcial. A fixação interna efetuamos-a mediante um sistema de barras e parafusos vertebrais realizando redução da fratura e deformidade associada.

Palavras chave: Abordagem seletiva, coluna toracolombar.

Introducción

El abordaje convencional es extenso e implica toracofreno-lumbotomía, con gran morbilidad quirúrgica, toracostomía y su realización requiere del concurso de otras especialidades como son cirugía general, vascular o de tórax asistidos por el cirujano de columna.

En la región toracolumbar de la columna vertebral, se presentan con mayor frecuencia lesiones traumáticas cerradas (1,2), lo anterior se atribuye a su condición anatómica-biomecánica como área transicional entre un segmento torácico rígido y uno lumbar móvil. Estas lesiones pueden ocasionar inestabilidad segmentaria, déficit neurológico parcial o completo y deformidades residuales (3). Denis reportó una clasificación para las fracturas toracolombares, que dada su simplicidad y sencillez sigue siendo muy útil para su aplicación y toma de decisiones en los servicios de urgencias (4).

Aunque la gran mayoría de lesiones se tratan por abordaje posterior, otras requieren de abordaje antero-lateral como técnica de elección, ejemplos: fracturas en cuña inveteradas, cifosis postraumática, fracturas por estallido con déficit neurológico parcial; algunas otras como luxofracturas, fracturas en cuña, fracturas por estallido pueden cursar con inestabilidad tan severa, cuyo tratamiento justifica abordaje doble posterior y antero-lateral.

Con el ánimo de disminuir la morbilidad quirúrgica, se propone una técnica de abordaje antero-lateral por incisión mínima 10 cm, para el tratamiento de fracturas de la región toracolumbar, mediante la cual es posible efectuar descompresión medular, artrodesis y fijación interna.

Revisión

La unión toracolumbar de la columna vertebral se define como el segmento comprendido entre las ver-

tebras T12 a L2 (1,5,6). Históricamente existieron autores que independiente de su compromiso neurológico impulsaron el manejo no quirúrgico (Guttman & Bedbrook (7)) pero posteriormente se describieron las ventajas de la reducción abierta y la fijación rígida por vía posterior. (McAfee, Luque, Bohlman), Cotrel, Duboset). Las fracturas de este segmento anatómico son frecuentes y su clasificación y manejo ha evolucionado en los últimos 40 años (3).

Para el ortopedista-cirujano de columna encontrarse ante fracturas de la unión toracolumbar que requieren intervención médico quirúrgica en trauma cerrado es frecuente. Anatómicamente esta unión se caracteriza por una interacción dinámica de sus diferentes elementos tales como las vertebrae, discos y ligamentos asociados. La columna torácica presenta una menor movilidad comparada con la región cervical y la región lumbar. White y Panjabi encontraron que la movilidad en la columna torácica respecto a la flexión y extensión es de 4° a 9° por segmento, siendo especialmente pobre en movimiento de T1 a T6. Desde T6 hasta T12 aumenta este rango de 9° a 12° por segmento, contrastando con la gran movilidad de la columna lumbar de 15° por segmento. En lo que respecta a la inclinación lateral desde T1 a T10 hay 6° de movimiento por segmento, 8° de T10 a L1 y en lumbar disminuye a 6°.

Otro aspecto a tener en cuenta en la anatomía de esta unión, tiene que ver con el cambio y transición en la forma de las facetas articulares desde T10 hasta L1, razón por la cual la movilidad de la región inferior de la columna torácica se asemeja más a la columna lumbar, presentando una forma sagital completa en la articulación al llegar a L4 y L5, lo cual asociado a los complejos ligamentarios limitan la inclinación lateral y la rotación y favorecen la flexo-extensión (8,9).

El 50% de las fracturas de los cuerpos vertebrales en toda la columna se presenta en la unión toracolumbar,

así mismo se presentan el 40% de las lesiones medulares. La explicación se encuentra en la disminución de la resistencia a la movilidad debido a la desaparición de la caja torácica, cambios en la rigidez y en la movilización de los segmentos vertebrales y el cambio en el tamaño y la forma de los discos, siendo abrupto en la zona de transición toracolumbar (10).

Abordaje selectivo anterolateral para fijación interna y/o descompresión de las fracturas de la unión toracolumbar (T12 a L2) retroperitoneal, extrapleural y subdiafragmático

El abordaje anterolateral para la columna toracolumbar se desarrolló a partir de los procedimientos para drenaje de abscesos retroperitoneales debidos al llamado mal de Pott descrito por Menard en 1984. Posteriormente Carpenter en 1945 reporta el abordaje transperitoneal y en 1960 Hodgson & Stock hicieron una aproximación a la columna torácica y lumbar anterior para el manejo de infecciones y el debridamiento de lesiones vertebrales infectadas (5). Los abordajes abiertos lumbares han ganado popularidad entre las especialidades quirúrgicas, entre ellas la cirugía general, torácica, urológica y la cirugía vascular, aunque se reporta durante la última década descenso en los procedimientos abiertos realizados por cirujanos vasculares, hasta en un 90% debido a la instauración de procedimientos endovasculares como la reparación aórtica, existiendo paradigmas acerca de cuál es el entrenamiento que deben recibir los residentes de cirugía general así como los subespecialistas de cirugía vascular (11). Por otro lado, los urólogos han aprovechado estos abordajes para exponer el polo superior de los riñones, las glándulas adrenales y el drenaje de abscesos peri-renales (5).

La posibilidad de realizar procedimientos mínimamente invasivos ha promovido el interés en hacer cirugías con menor probabilidad de complicaciones, menor daño de tejidos y mejor condición postquirúrgica del paciente. Tradicionalmente la cirugía vascular (12) es el apoyo del ortopedista-cirujano de columna para fracturas de la unión toracolumbar con indicación de abordaje anterior y anterolateral. Cada vez es más frecuente que se encuentren abordajes sin asistencia de especialidades adicionales al tratante principal, arrojando resultados satisfactorios sin que se revelen errores sistemáticos o complicaciones de procedimientos anteriores o anterolaterales desarrollados enteramente por ortopedista-cirujano de columna (13).

El enfoque de las fracturas de la columna toracolumbar se encuentra encaminado a evitar las comorbilidades desencadenadas por procedimientos quirúrgicos mayores. Aunque las toracofrenolumbotomías ofrecen un campo quirúrgico más amplio que puede ayudar al desempeño del Ortopedista sigue siendo también más invasivo. El daño tisular de los tejidos adyacentes al blanco quirúrgico es la mayor desventaja, aumentando la comorbilidad derivada directamente de la cirugía. La entrada directa a la cavidad pleural obliga al paciente a requerir un tubo de tórax por 48 ó 72 horas (5). El dolor derivado de la toracofrenolumbotomía aumenta la necesidad de analgésicos opiodes. Estos factores prolongan la inmovilización del paciente, adicionando riesgo de complicaciones pulmonares o tromboembólicas (13).

Materiales y Métodos

Tipo de estudio

El diseño metodológico del presente trabajo se dividió en dos fases principales, la primera se relacionó con el desarrollo de la técnica mediante disección cadavérica y la segunda su aplicación clínica en un grupo de pacientes con lesiones traumáticas.

Durante la primera fase (fase cadavérica) se desarrolló la técnica quirúrgica, con el objeto de lograr un abordaje antero-lateral selectivo por incisión mínima de 10 cm. en la región toracolumbar, la práctica se llevó a cabo en el Instituto Nacional de Medicina Legal y Ciencias Forenses de Bogotá, D. C.

La segunda fase (fase clínica) consistió en la aplicación clínica de la técnica descrita, mediante un estudio tipo serie de casos (multicéntrico), observacional, prospectivo, descriptivo.

Población de estudio

Fase cadavérica: se práctico en cadáver fresco de género masculino, 45 años de edad, fallecido por trauma craneoencefálico.

Fase clínica: se incluyeron los pacientes tratados por fracturas de la región toracolumbar, mediante la técnica objeto de estudio.

Criterios de inclusión

Fase cadavérica: cadáver fresco sin lesiones de tórax, abdomen o espalda aportado por el Instituto de Medicina Legal y Ciencias Forenses.

Fase clínica:

- Pacientes con lesiones traumáticas de la región toracolumbar que requieran selectivamente abordaje antero-lateral, ejemplo fracturas por estallido con déficit neurológico parcial, fracturas en cuña inveteradas (antecedente de trauma con evolución mayor a tres semanas al momento del tratamiento), cifosis postraumática (deformidad cifótica tardía), también se incluyeron lesiones muy inestables o luxa-fracturas que justificaron abordaje doble posterior y antero-lateral.
- Abordaje quirúrgico de la región toracolumbar por la vía antero-lateral.
- Técnica quirúrgica por incisión mínima de 10 cm.
- Fijación vertebral antero-lateral utilizando barras y tornillos, en algunos casos se practicó adicionalmente descompresión medular por el mismo abordaje quirúrgico.
- Cirugías realizadas exclusivamente por los autores (ortopedistas-traumatólogos)

Criterios de exclusión

Fase cadavérica: cadáver con compromiso de tórax, abdomen o espalda.

Fase clínica:

- Pacientes con trauma toracolumbar operados selectivamente por abordaje posterior.
- Abordaje quirúrgico de la región toracolumbar por la vía antero-lateral con incisión mayor a 10 cm o que comprometiera pleura o diafragma.
- Fijación vertebral antero-lateral con implantes diferentes de barras y tornillos.
- Cirugías realizadas por especialistas de otras áreas diferentes de ortopedia-traumatología.

Técnica quirúrgica

Debe contarse en el quirófano con mesa de cirugía radio-lúcida y equipo de rayos x simple o fluoroscopia, el paciente se coloca en decúbito lateral izquierdo puro (14),

protegiendo con campos quirúrgicos plásticos adhesivos las áreas susceptibles a presión tras-operatoria como axila, alerón iliaco y trocánter mayor derechos (figura 1).

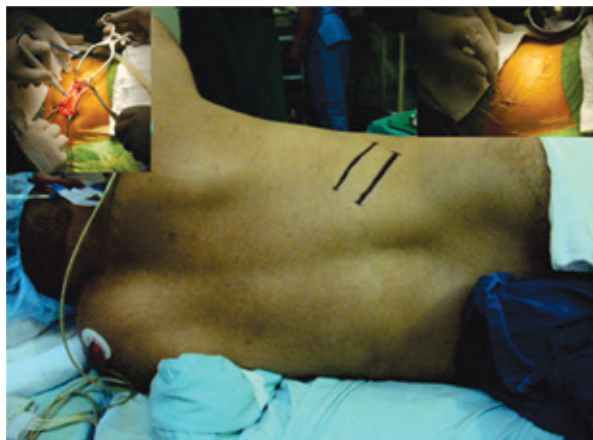

Figura 1. Graficación de los arcos costales e incisión.

De acuerdo con la vértebra comprometida se planifica una incisión oblicua de 10 cm sobre la costillas falsas onceava, doceava o inmediatamente por debajo de ésta (figura 2). La incisión se inicia en el borde lateral de la musculatura para-vertebral, su disección de plano superficial a profundo compromete el latissimus dorsi, oblicuo externo e interno y medialmente la fascia toracolumbar (14). Se recomienda reseca la apofisis transversa de L1 para mejorar el campo visual operatorio, se separa hacia posterior el quadratus lumborum, el psoas y se ligan los vasos segmentarios, continuando la disección de manera retro-peritoneal y sub-diafragmática. El objetivo final es lograr mediante este abordaje, exponer los cuerpos de las vértebras cefálica y caudal a la lesionada, puesto que sobre ellos se efectúa la fijación interna (4). Dependiendo de la vértebra afectada, la técnica puede justificar algunas variaciones que se relacionan a continuación:

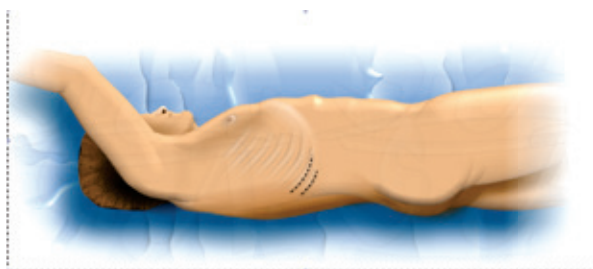

Figura 2. Diagrama de la posición del paciente y área anatómica a intervenir, borde lateral paravertebral.

- Para fracturas de T12 que requieren fijación quirúrgica de T11 y L1, se resecan las costillas onceava y doceava, continuando con la disección extra-pleural sub-diafragmática y retro-peritoneal. La exposición del cuerpo vertebral de T11 exige liberar parcialmente los pilares diafragmáticos, teniendo especial cuidado de no penetrar en la cavidad torácica (14,4) (figura 3).
- Para fracturas de L1 que requieren fijación quirúrgica de T12 y L2, se reseca la costilla doceava y se continúa la disección de la manera descrita anteriormente.
- Para fracturas de L2 que requieren fijación quirúrgica de L1 y L3, no se realiza resección costal alguna y se continúa con la disección retro-peritoneal.

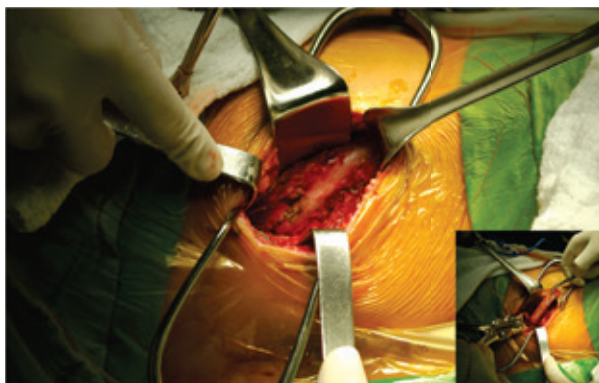

Figura 3. Disección subperiosteal de la falsa costilla y resección costal.

Se procede a la fijación de los cuatro tornillos en los cuerpos de las vértebras cefálica y caudal a la lesionada, teniendo en cuenta la orientación y el tamaño restringido de la incisión, se recomienda la colocación de los tornillos ventrales en dirección perpendicular a la mesa operatoria y los dorsales con inclinación oblicua hacia anterior, con el objeto de darle mayor estabilidad rotacional a la construcción. Se efectúa control radiográfico antero-posterior para corroborar la adecuada orientación de los tornillos en el plano frontal.

- Cuando la técnica se realiza para pacientes con fracturas en cuña inveteradas o cifosis postraumática, el primer paso consiste en reseca los discos vecinos a la vértebra lesionada solamente en sus 2/3 anteriores para evitar entrar accidentalmente al canal raquídeo, teniendo especial cuidado de cortar circunferencialmente el anulus y el ligamento longitudinal anterior para permitir una corrección más

eficiente de la deformidad cifótica de la columna vertebral. El segundo paso comprende la corrección de la deformidad con la barra distractora ventral y la aplicación de los injertos para artrodesis, en este momento se recomienda efectuar una radiografía lateral para evaluar la corrección de la deformidad.

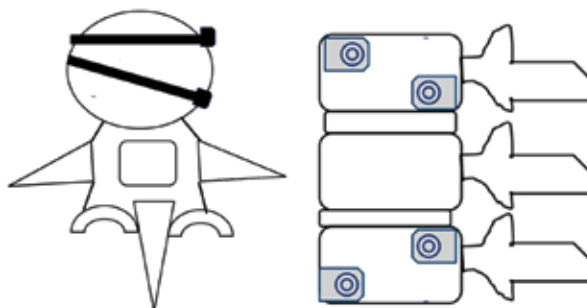


Figura 4. Corrección de la deformidad con las barras distractoras y aplicación de injertos para artrodesis.

- El tercer paso consiste en la colocación de la barra dorsal en neutralización o ligera compresión y un conector transversal de barras, para darle mayor solidez biomecánica a la instrumentación a criterio del cirujano.
- Cuando la técnica se efectúa para fracturas por estallido que implican obligatoriamente descompresión medular, se realiza el primer paso de la manera descrita y en el segundo paso, una vez practicada la distracción, se continúa con la descompresión reseca la porción posterior e izquierda del cuerpo vertebral fracturado (corpectomía parcial), logrando de esta manera un buen acceso al canal raquídeo y exposición de la médula espinal.

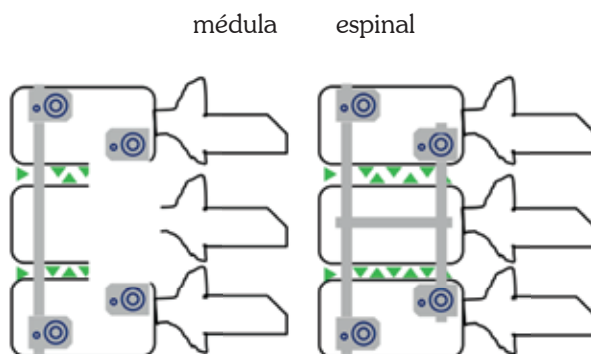


Figura 5. Posicionamiento final de los tornillos con las correspondientes barras e injertos anular.

- La artrodesis intervertebral se puede llevar a cabo de dos formas, en aquellos casos donde se practicó solamente discectomías, la artrodesis se realiza interponiendo en los espacios intervertebrales injertos óseos libres autógenos tomados de la costilla resecada o sustitutos óseos. En los casos donde se practicó corpectomía parcial, el defecto óseo se reconstruye interponiendo entre las vertebrales cefálica y caudal fragmentos estructurales de la costilla(s) resecada(s), cresta iliaca autógena obtenida por el mismo abordaje o malla de titanio la cual se rellena con injertos libres tomados de la corpectomía o sustitutos óseos (15).

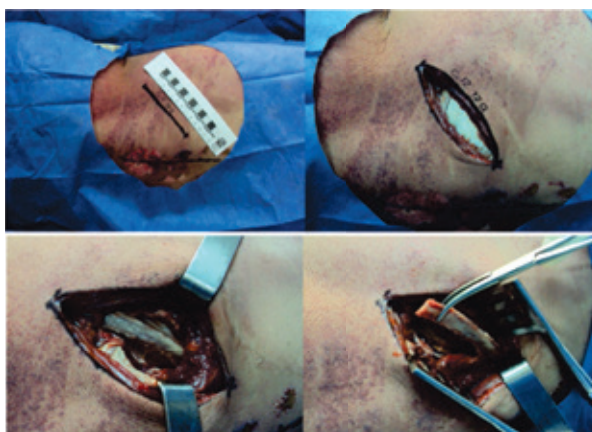


Figura 6. Incisión de piel sobre el eje anatómico de la falsa costilla, exposición costal y resección.

Resultados

Se presentan los resultados de las dos fases metodológicas del estudio, la primera correspondiente a la disección cadavérica realizada en el Instituto Nacional de Medicina Legal y ciencias Forenses de Bogotá, D. C. y la segunda relacionada con la aplicación clínica de la técnica en pacientes.

Fase cadavérica

1. Incisión de piel siguiendo el eje anatómico de las costillas falsas con el objeto de facilitar su resección (figuras 7 y 8).
2. Preservar la estructura anatómica de la musculatura para-vertebral y el psoas ilíaco, continuando con la disección retro-peritoneal y sub-diafragmática.
3. Resección de la transversa de L1 para mejor visualización en el campo operatorio.
4. Teniendo en cuenta la orientación y el tamaño de la incisión (mínima), se recomienda la colocación de los tornillos ventrales en dirección perpendicular a la mesa operatoria y los dorsales con inclinación oblicua hacia ventral, con el objeto de lograr mayor estabilidad rotacional de la construcción. (figuras 10 y 11)

Fase clínica

Se intervinieron 21 pacientes de los cuales 17 (79%) fueron hombres y 4 (21%) fueron mujeres. La edad promedio fue de 38 años (rango 18-62) y el 77% de la muestra correspondió a pacientes menores de 52 años.

El principal mecanismo de trauma fue caída de altura con 15 pacientes (71%), seguido por accidente de tránsito en 3 pacientes (15%) y síndrome convulsivo en un paciente.

MECANISMO DE TRAUMA

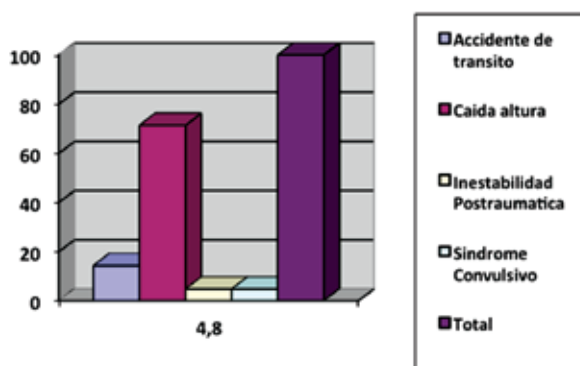


Figura 7. Mecanismo de trauma.

NIVEL




Figura 8. Nivel anatómico comprometido.

En cuanto al diagnóstico se intervinieron 10 casos (47%) por fracturas de estallido con déficit neurológico parcial, 9 casos (42%) por fracturas en cuña inveteradas y 1 caso (4%) por cifosis postraumática. El nivel vertebral más comúnmente afectado fue L1 en 15 pacientes

(71.4%), seguido por L2 en 3 Pacientes (14.2%) y por T12 en 3 Pacientes (5%).

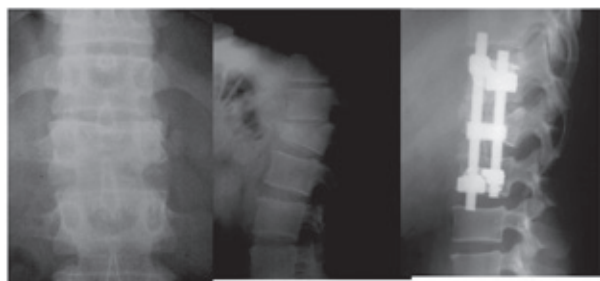


Figura 9. Fijación definitiva y control radiográfico T12 - L2.

Revisando el estado neurológico en el preoperatorio y de acuerdo con la Escala de Frankel (16), se clasificaron 15 casos (71,4%) en Frankel E, 5 casos (24%) en Frankel D y 1 caso (5%) en Frankel A.

Las vértebras fijadas fueron T12 - L2 en 16 pacientes (76.2%), L1 - L3 en 3 pacientes (14.3%) y T11 - L1 en 1 paciente (5%).

En el 100% de los casos los injertos óseos se tomaron de las costillas resecaadas de la siguiente manera: 95% fueron injertos estructurales de las costillas onceava y doceava, 5% fueron injertos estructurales de la costilla doceava y 5% fueron injertos no estructurales en pequeños fragmentos libres.

Todos los casos se protegieron en el post-operatorio con una órtesis TLSO (órtesis toraco-lumbo-sacra) en polipropileno de doble valva, por un período entre 3 a 6 meses de acuerdo con evolución radiográfica de la artrodesis intervertebral.

En el seguimiento no hubo cambios en el estado neurológico, excepto un paciente que pasó de Frankel D1 a Frankel E.

Respecto a las complicaciones del abordaje quirúrgico, se presentó ruptura accidental de pleura en 3 pacientes (15%), de los cuales 2 pacientes se manejaron con toracostomía y el restante con sutura primaria de la pleura. Otras complicaciones con una frecuencia de un caso para cada una de ellas, fueron infección superficial de la herida quirúrgica, hematoma en el sitio operatorio y derrame pleural post-quirúrgico.

Es de resaltar que no se presentaron casos de retardo o falla de consolidación (pseudoartrosis), falla del

material de osteosíntesis, ni tampoco se practicaron re-intervenciones quirúrgicas.

Discusión

La disección cadavérica da la oportunidad de observar estructuras involucradas así como brinda entrenamiento a los especialistas en el área, mejorando los conocimientos anatómicos para ser posteriormente aplicados en los pacientes que tengan indicación de realizarse el abordaje descrito en el presente trabajo. Las posibles complicaciones pueden analizarse sin exponer al paciente a un mayor tiempo intraoperatorio, así como corregir las conductas susceptibles de mejorar al momento de su aplicación *in vivo*.

En la mayoría de publicaciones sobre abordajes anteriores de la unión toracolumbar, las incisiones son extensas o mayores a 10 cm tal como lo describe Mirbaha en 1973 y posteriormente Gumbs y Bloom, (17) en donde la incisión se inicia sobre la décima u onceava costilla.

Fuentes y Blondel (5) reportan un abordaje por mínima incisión en 29 pacientes, realizado en un periodo de 4 años. El abordaje comprende resección parcial de la costilla elegida (después de los 4 cm mediales), descompresión y reconstrucción en caso de tumores con malla de titanio, metilmetacrilato y fijación con placa por la misma vía. En caso de fracturas la artrodesis se realizaba con autoinjerto de cresta ilíaca y la fijación mediante sistema transpedicular vía posterior. En nuestra técnica se reseca la transversa para aumentar el campo visual operatorio y la costilla se extrae en su totalidad para utilizarla en la artrodesis como injerto estructural y la fijación se efectúa por la misma vía.

Los abordajes clásicos toracoabdominales afectan de manera extensa los tejidos blandos, invaden la cavidad torácica, lo que se ve reflejado en mayor dolor posquirúrgico y necesidad de procedimientos adicionales como toracostomía cerrada.

Para la artrodesis y reconstrucción vertebral, tradicionalmente el injerto se toma de cresta iliaca (5). Aunque los arcos costales pueden considerarse estructuralmente débiles al lado de la cresta ilíaca, en nuestra técnica la fijación interna simultánea por la misma vía contrarresta dicha fragilidad.

En relación con el diagnóstico de la serie de pacientes tratados, nuestro estudio es más homogéneo que el

estudio de Fuentes y Blundel (5), puesto que de los 22 pacientes incluidos 20 correspondían a patología traumática, haciendo más confiable el análisis de resultados. Más aún a diferencia de la publicación anterior donde se incluyen pacientes con luxofracturas y fracturas por flexión distracción que en muchos casos ameritan reconstrucción quirúrgica por la vía posterior o circunferencial, en nuestra casuística se excluyeron estas lesiones y fueron incluidos solamente los pacientes con fracturas por estallido que requerían descompresión medular y lesiones inveteradas como acuñaientos o cifosis postraumáticas, deformidades que no pueden ser corregidas por la vía posterior manejados exclusivamente por la vía anterior que no pueden ser resueltas por otras vías. Encontramos coincidencia en la mayor frecuencia estadística de lesiones en L1, lo que se correlaciona con la biomecánica descrita en el área toracolumbar, así mismo encontramos coincidencia en el estado neurológico sin deterioro postoperatorio.

Las complicaciones del abordaje descritas en la literatura (12) son similares a las nuestras, siendo las lesiones pleurales las más frecuentes, resueltas adecuadamente con toracostomía cerrada. Es de resaltar nuestra serie, no se practicaron reintervenciones quirúrgicas, puesto que no se presentaron complicaciones como pseudoartrosis o aflojamiento de material.

Recomendaciones

Basados en la experiencia de nuestro estudio, nos permitimos hacer las siguientes recomendaciones:

1. Efectuar de elección la técnica de incisión mínima para el abordaje anterolateral de fracturas toracolumbares dada su menor morbilidad intraquirúrgica y posoperatoria.
2. Practicar inicialmente la técnica descrita en cadáver y posteriormente en pacientes bajo supervisión de un cirujano experimentado.
3. Realizar reducción y fijación interna de las fracturas de columna toracolumbar mediante el sistema de barras y tornillos teniendo en cuenta su mayor versatilidad mecánica
4. Efectuar la artrodesis intervertebral, utilizando los injertos estructurales autólogos de costilla o cresta iliaca, considerando sus características osteoconductoras y menor costo económico
5. Extender gracias a la experiencia acumulada, la indicación de la técnica para el abordaje y trata-

miento de infecciones y tumores localizados en la unión toracolumbar

6. Proyectar al futuro estudios complementarios en esta línea de investigación.

Agradecimientos

Agradecemos al Instituto Nacional de Medicina Legal y Ciencias Forenses por su colaboración para la realización de este estudio.

Referencias

1. Kostuik J. Anterior fixation for burst fractures of the thoracic and lumbar spine with or without neurological involvement. *Spine*. 1988; 13: 286.
2. Matta JE, Nuñez FJ. Fijación anterior de la columna torácica lumbar: Experiencia multicéntrica 10 años. *Rev Col Ortop y Traumatol*. 1998; 12: 137.
3. McAfee P, Bohlman H. Anterior descompresión of traumatic thoracolumbar fractures with incomplete neurological deficit using a retroperitoneal approach. *J Bone Joint Surg Am*. 1985; 67-A: 89.
4. Matta JE, Arrieta V. Ponencia. Resultados clínicos de la fijación anterior en las fracturas de la columna torácica y lumbar. Experiencia multicéntrica. En: 55 congreso nacional de Ortopedia SCCOT; 2009. Ponencia.
5. Fuentes S, Blondel B. Minimally invasive extrapleural retroperitoneal approach to the thoracolumbar spine junction. *Clinicoradiologic study of 29 consecutive cases*. *Neurosurg Q*. 2010; 20: 100-106.
6. Clohisy J, Akabarnia B. Neurologic recovery associated with anterior decompression of spine fractures at the thoracolumbar junction (T12-L1). *Spine*. 1992; 17: S325.
7. Guttman L. Surgical aspects of the treatment of traumatic paraplegia. *J Bone Joint Surg Br*. 1949; 31: 399.
8. White AA, Panjabi MM. The basic kinematics of the human spine: A review of past and current knowledge. *Spine*. 1978; 3: 12-20.
9. White, AA, Panjabi MM. *Clinical biomechanics of the spine*. 2^a ed. Philadelphia: Lippincott Williams & Wilkins; 1990.
10. Prevost M, McGuire R, Garfin S, Eismont F. Thoracic and upper lumbar spine injuries. En: Browner B, Jupiter J. *Skeletal trauma. Basic science, management and reconstruction*. Pennsylvania: Saunders; 2003. p. 875-943.
11. Chiriano J, Abou-Zamam A. The role of the vascular surgeon in anterior retroperitoneal spine exposure: Preservation of open surgical training. *J Vasc Surg*. 2009; 50: 148.
12. Franco C, Arroyo F. Abordaje anterior de columna: Técnicas en cirugía vascular. *Revista Colombiana de Cirugía Vascular*. 2008; 8: 43.
13. Holt R. The efficacy of anterior spine exposure by an orthopedic surgeon. *J Spinal Disord and Techniques*. 2003; 16: 5S: 477-486.
14. Mirbaha M. Anterior approach to the thoraco-lumbar junction of the spine by a retroperitoneal-extrapleural technic. *Clin Orthop Rel Res*. 1973; 91: 41.
15. Aebi M, Arlet V, Webb J. *AOSpine manual*. Dubendorf : AOSpine International; 1997. P. 41.
16. Matta J, Arrieta V, Jaimes L. *Guías de manejo Fracturas de la columna toracolumbar*. Bogotá: Servicio de Ortopedia y Traumatología, Hospital Militar Central; 2010.
17. Gumbs A, Bloom N. Open anterior approach for lumbar spine procedures. *Am J Surg*. 2007; 194(1): 98-102.