

TRATAMIENTO SINGULAR, ESTÉTICO-PROSTODÓNTICO, A PROPÓSITO DE UN CASO DE PROGNATISMO MANDIBULAR

APROPOS OF A SINGULAR CASE OF FORMER PROGNATISM

Dr. Félix Manuel Nieto Bayón
Académico Correspondiente

Comunicación presentada Octubre 3 de 2013.

An Real Acad Med Cir Vall 2014; 51:55-65

Félix-Manuel Nieto Bayón

Académico correspondiente, Real Academia de Medicina y Cirugía de Valladolid

Clínica Estomatológica medica- quirúrgica, Dr. Nieto Bayón

C/ Santiago 14 - 47001 - Valladolid. Tfno. 983 356 292. e-mail: fmnetobayon@hotmail.com

RESUMEN

Manejo del **tratamiento rehabilitador prostodóntico**, en un caso de **síndrome de maloclusión clase III dental**

Se describe el caso clínico de un **paciente de 67 años**, quien presentaba: edentulismo parcial, prognatismo mandibular, retrusión del maxilar superior, clase III esquelética de Angle, hiperdivergencia, maloclusión clase III molar bilateral, clase III canina bilateral, falta de espacio a nivel de incisivos en maxilar superior e inferior, con malposición y apiñamiento dentario, mordida cruzada anterior y posterior bilateral, línea media dental inferior desviada 1mm a la izquierda, protrusión del labio inferior, perfil cóncavo y asimetrías faciales. Los dientes remanentes muestran obturaciones deficientes, desgastes, erosiones...que habrá que tratar, antes de realizar el tratamiento rehabilitador oclusal prostodóntico.

La singularidad del tratamiento, considerando la edad del paciente, el estado de sus dientes, su prognatismo mandibular y la necesidad de una ágil ejecución, consistió en realizarle únicamente con medios protéticos, huyendo de tratamientos ortodónticos de larga duración, de agresivas técnicas quirúrgicas o de complejos tratamientos combinados.

Palabras clave: Síndrome de maloclusión clase III de Angle, tratamiento rehabilitador estético-prostodóntico

ABSTRACT

Management of Rehabilitation Treatment in a Case of Class III Dental Malocclusion Syndrome In this paper we describe the clinical case of a 67 year-old patient, who presented partial edentulism, mandibular prognathism, retrusion of the upper jaw, class III skeletal Angle, hyperdivergence, class III molar bilateral malocclusion, bilateral class III canine, lack of space at the level of incisors at the upper and lower jaw along with malposition and dental crowding, bilateral anterior and posterior cross bite, 1 mm lower dental midline deviation to the left, protrusion of the lower lip, concave profile and facial asymmetries. The remaining teeth showed poor seals, wears and erosions that needed to be treated before the occlusal prosthodontic rehabilitation treatment took place.

Considering the age of the patient, the state of his jaws and the need for a rapid execution, the singularity of our treatment consisted in performing only with prosthetic means, avoiding long orthodontic treatments, aggressive surgical techniques or complex combination therapies.

Key words: Class III Malocclusion Syndrome, Aesthetic-Prosthodontic Rehabilitation Treatment

1. INTRODUCCIÓN

El **prognatismo mandibular o síndrome de maloclusión clase III**, según la clasificación de Angle, se caracteriza por una posición mesial de la arcada dentaria inferior con respecto al maxilar superior en sentido antero-posterior, le podemos encontrar en la literatura bajo diferentes denominaciones, según sus autores: Retronaso o Promentonismo de Carrea, Mesioclusión de Lisher o Clase III de Angle (Figura 1).

Presentan protrusión del labio inferior, prominencia del mentón y una relación anómala de los incisivos con mordida cruzada anterior.




Figura 1. Paradigmáticos ejemplos del síndrome de Clase III: Casa de Austria y Borbones

Para los ortodoncistas, las displasias más difíciles de tratar son la clase III, ya sea desde el punto de vista terapéutico como del pronóstico (Figura 2). La motivación principal de los pacientes a pedir ayuda al ortodoncista es esencialmente de carácter estético. Sin duda, en un alto porcentaje de casos, es necesario un tratamiento combinado ortodóncico-quirúrgico. Por esta razón, resulta claro que los objetivos del tratamiento deben ser funcionales, estéticos, oclusales y psicológicos. El aspecto psicológico influye en gran parte para lograr el éxito, en cuanto al estímulo principal para el paciente, que debe someterse a molestias por un largo periodo de tiempo. Se dice que estos tratamientos son capaces de producir uno o más cambios, sin embargo, ninguno ha demostrado la capacidad de producirlos todos en forma simultánea. Por esta razón, la elección de uno u otro método depende, en última instancia, de los objetivos que el clínico en virtud de cada caso, desee alcanzar.

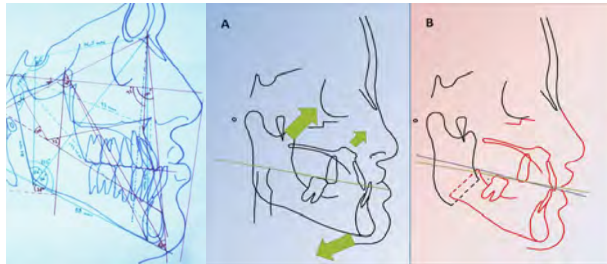


Figura 2. Cefalometría y Tratamiento quirúrgico

La **singularidad** de nuestra rehabilitación, estriba en su realización **únicamente** con **tratamiento odontológico-prostodóncico**, sin ortodoncia ni cirugía de los maxilares, en un periodo corto de tiempo, hemos podido conseguir todos los fines apuntados anteriormente y que a continuación reiteramos: **1 - Recuperar función masticatoria** y **2 - Mejorar la estética dento-facial** (Figura 3) , **corrigiendo**: a) La **Dimensión Vertical (DV)**, b) La **Guía Anterior (GA)** y c) Reposicionando la mandíbula, en **Relación Céntrica (RC)**.

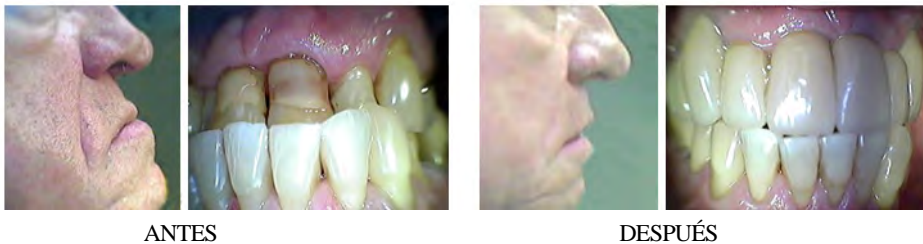

Figura 3. Recuperación de la función masticatoria y mejorar la estética facial

2. CASO CLÍNICO

En el año 2013 se presentó a consulta clínica, un **paciente de 67 años**, refiriendo que deseaba mejorar su estado de salud bucal, su estética y capacidad masticatoria, a ser posible; pero sin largos tratamientos ortodóncicos y mucho menos con técnicas quirúrgicas mandibulares que ya le habían sido ofrecidas en otras clínicas.

3. DIAGNÓSTICO

En los estudios de inicio, observamos con fotos extraorales de frente y perfil (Figura 4), un paciente dolicofacial con signos asimétricos; su perfil se puede observar cóncavo, con unos ángulos nasolabial disminuido y mentolabial aumentado; así como su maloclusión y estado dental.

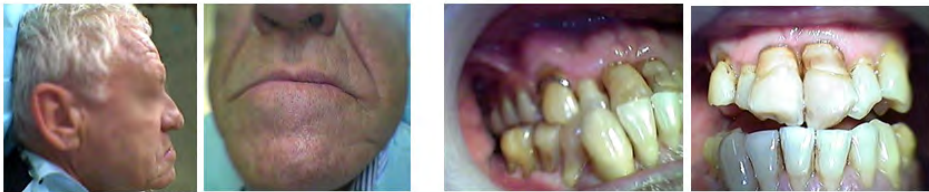

Figura 4. Estado inicial: facial y dental

Llevamos a cabo las pruebas de diagnósticas (Figura 5) de exploración clínica, radiológicas: telerradiografía lateral de cráneo, ortopantomografía, RX intraorales y modelos de estudio en escayola de ambos maxilares, montados en articulador.

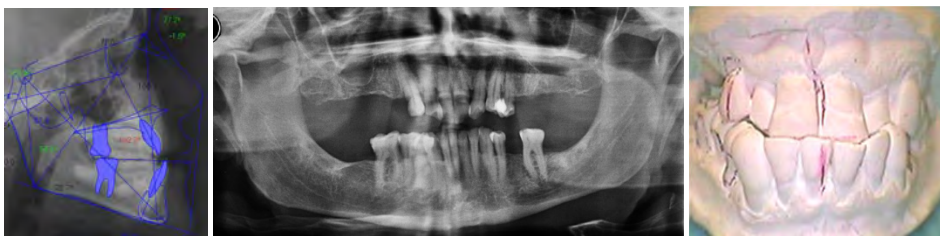

Figura 5. Telerradiografía, Ortopantomografía y Modelos de estudio

Se le catalogó como paciente con **prognatismo o hiperplasia mandibular**, retrognacia o hipoplasia maxilar, clase III esquelética hiperdivergente, presentando falta de espacio a nivel de incisivos en maxilar superior e inferior, con malposición y apiñamiento dentario, mordida cruzada anterior y posterior bilateral, línea media dental inferior desviada 1mm a la izquierda, protrusión del labio inferior, perfil cóncavo y asimetrías faciales. Edentulismo parcial, mostrando los dientes remanentes

obturaciones deficientes, desgastes, erosiones...que habrá que tratar antes de comenzar el tratamiento rehabilitador oclusal prostodóntico.

4. ELECCIÓN DEL TRATAMIENTO

Habiendo sido descartado por el paciente, el enfoque multidisciplinar protocolario sistemático de tratamientos: 1º- Ortodóncico, 2º- Quirúrgico y 3º- Protético. Optamos en base a la edad, a la inmediatez de ejecución y a la garantía que nos ofrece el método y técnicas que vamos a utilizar, por un **tratamiento de Rehabilitación Prostodóntico Oclusal Estético** (Figura 6).

5. TRATAMIENTO PROSTODÓNTICO

* **En Maxilar Superior:** Prótesis Mixta

- Prótesis fija ferulizada de 13 a 24, con ataches en ambos y Prótesis parcial removible esquelética.

* **En Maxilar Inferior:** Prótesis Fija

- Coronas sobre implantes en metal-cerámica para el 47, 35 y 37 y corona de recubrimiento total en el 34, por linguo- versión del mismo.

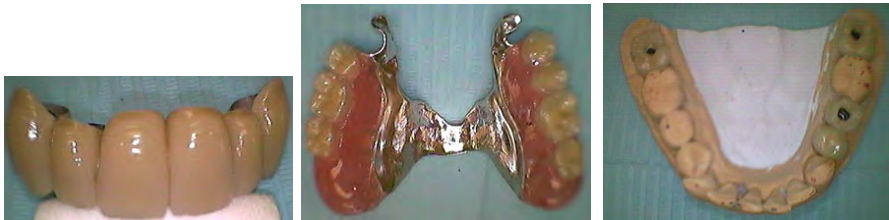

Figura 6. Maxilar superior, prótesis mixta. Maxilar inferior, prótesis fija.

6. SECUENCIA DEL TRATAMIENTO

Ejecutamos de forma consecutiva y en este orden: detartraje, profilaxis dental e higiene, colocación de implantes intraoseos con cirugía mínimamente invasiva, odontología conservadora con escultura dental, tallados dentales, rehabilitación oclusal prostodóntica provisional y rehabilitación prostodóntica definitiva.

6.1.- Comenzamos higienizando y poniendo en estado de salud la boca, procediendo al **detartraje o tarctrectomía**, retirando el tártaro o sarro dental tanto supragingival como el subgingival, con aparatología ultrasónica, continuamos cureteando, raspando las superficies radiculares y el pulido y alisado de las mismas (Figura 7), terminando con la aplicación en ambas arcadas dentarias de cubetas con fluor,

en forma de fluoruros, que favorecen la remineralización del diente. El flúor tiene dos acciones muy importantes:

- a) Como mineral, refuerza la estructura de los cristales que forman el esmalte dental (cristales de hidroxiapatita), haciéndolos más resistentes a la corrosión ácida (al transformarse en cristales de flúorhidroxiapatita).
- b) El flúor, es el elemento más electronegativo de la tabla periódica. Cuando se fija a la superficie de los dientes negativiza ésta, impidiendo que las bacterias se fijen.

Los dientes han de estar perfectamente limpios, para que el flúor entre en contacto con la superficie dental inmaculada.

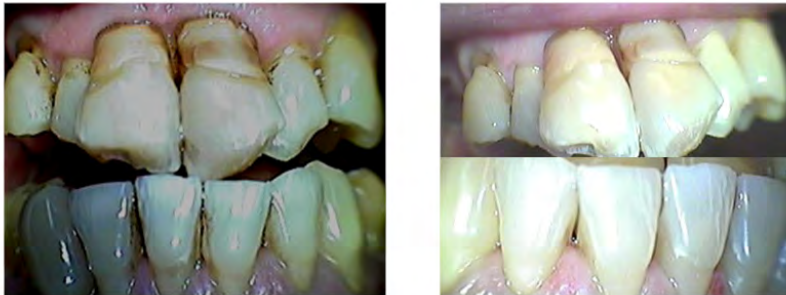

Figura 7. Detartraje o tarcrectomía

6.2.- Con el fin de ganar tiempo y, una vez higienizada la boca, llevamos a cabo inmediatamente la colocación de **implantes osteointegrados**, con técnica quirúrgica mínimamente invasiva; así evitamos levantar colgajos y la sutura de los mismos (Figura 8), minimizando en gran medida los síntomas postoperatorios y con ello favoreciendo la osteointegración del implante.

De esta manera, colocamos implantes en los espacios edéntulos mandibulares, correspondiente a los molares **37, 47** y premolar **35**. El periodo de tiempo que estarán durmientes (sin someterlos a carga) será aproximadamente de dos meses, durante los cuales seguiremos con el tratamiento rehabilitador.

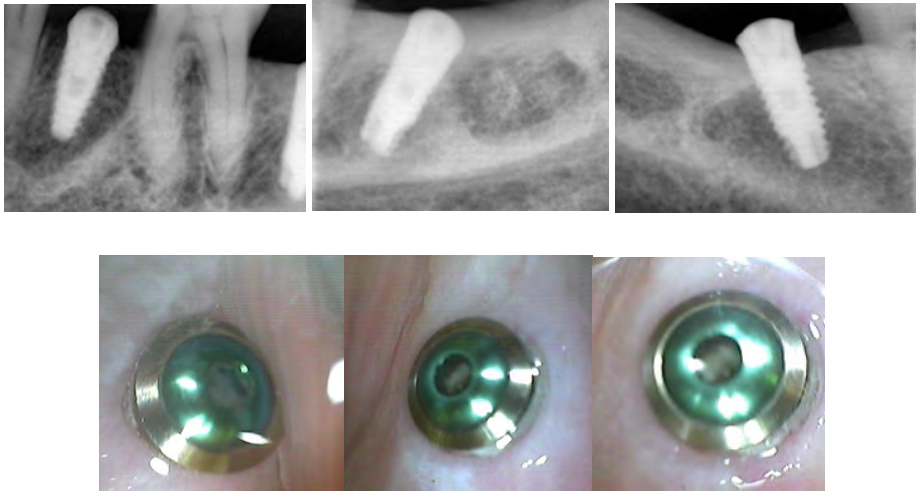


Figura 8. Implantes dentales

6.3.- Continuamos con **reconstrucciones estéticas**, con material compuesto, en aquellas piezas dentarias afectadas de abrasiones (desgaste en las superficies oclusales o incisales), abfracciones (pérdida microestructural del tejido dentario, en áreas de concentración de estrés: Cuello dental), erosiones (pérdida de tejido dentario por sustancias ácidas endógenas o exógenas), y atriciones (desgaste no fisiológico, producido por sobrecarga: malposiciones, Bruxismo...).

En aquellos dientes mal posicionados, hacemos **escultura dental** (Figura 9), modelando y situándoles favorablemente, de acuerdo al tratamiento proyectado.

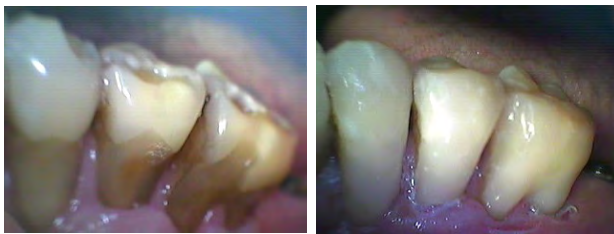

Figura 9. Reconstrucciones estéticas y Escultura dental.

6.4.- Tallado de todos los dientes subsidiarios de prótesis fija (de 14 a 23 y 34) y confeccionamos **prótesis provisionales** en Maxilar superior, que nos van a servir para predecir el resultado final (Figura 10), para ello: hemos **avanzamos** y vestibulizamos **la (GA) Maxilar** (dientes del 14 a 23), **augmentamos la (DV)** (altura del tercio inferior de la cara) y **retruimos la mandíbula** llevándola a **(RC)** (posición mas superior, posterior y media del cóndilo mandibular en la cavidad glenoidea).

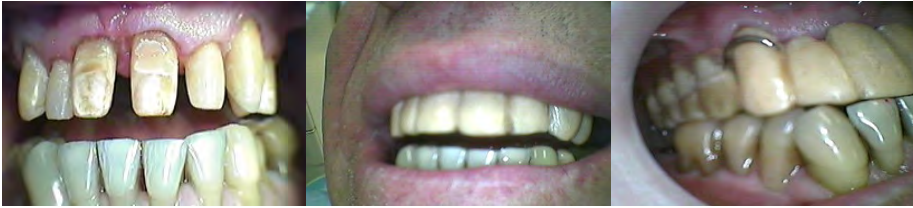

Figura 10. Tallado y prótesis provisionales

Con estas prótesis provisionales observamos el gran cambio estético (Figura 11), al haber aumentado el ángulo naso-labial, disminuido el ángulo labio-mentoniano y mejorado el perfil facial de acuerdo a la línea estética de Ricketts.

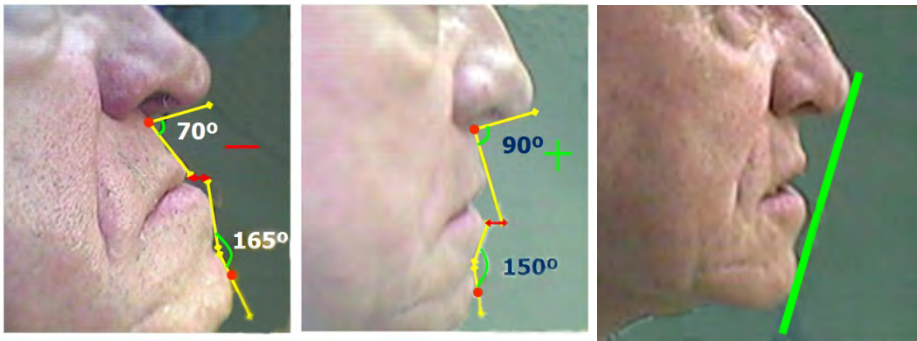


Figura 11. Cambio estético: Ángulos y línea estética de Ricketts

6.5.- Tomamos **impresiones definitivas** para la confección de **modelos**, en los que construiremos las prótesis definitivas. Con el arco facial, registramos el plano de Francfort, para trasladar el modelo del maxilar superior, craneométricamente, al **articulador** funcional semiajustable (Figura 12). Y con ceras de articulación en RC, relacionaremos los modelos de ambos maxilares, a una trayectoria condilea y un ángulo de Bennett predeterminado

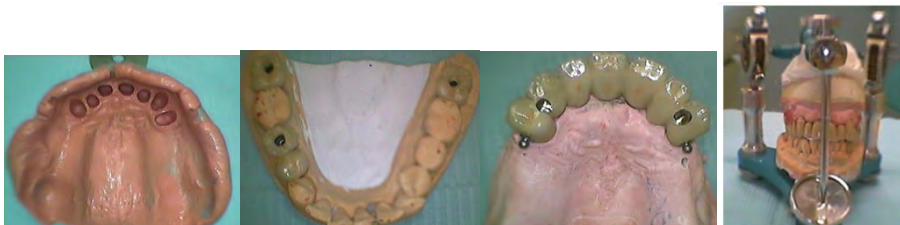


Figura 12. Impresiones, modelos y articulador

6.6.- Prueba de estructuras protéticas

En **Maxilar**: Comprobamos el ajuste de ferulización en metal de 13 a 24 con **ataches Roach** (Figura 13), que son los elementos de retención resilientes (capacidad de deformarse elásticamente debido a una tensión aplicada), teniendo libertad de movimiento distal y vertical con cierre transversal. Los machos en forma de bola de la prótesis fija, conectan y retienen la prótesis parcial removible esquelética (PPR), que porta las hembras.

En **Mandíbula**: Confirmamos la inserción de las estructuras metálicas de 47,35 y 37 en los implantes.

La prueba siguiente será con las estructuras metálicas de las prótesis fijas, recubiertas de cerámica "prueba de bizcocho" y la estructura de la PPR con los dientes montados en cera. En este momento aceptamos la correcta oclusión y si fuera necesario, tallamos un preciso ajuste oclusal en todas y cada una de las posiciones mandibulares.

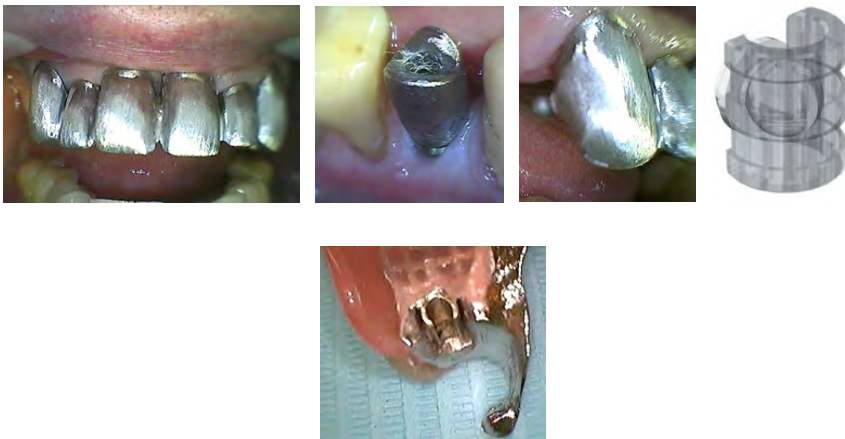

Figura 13. Prueba de estructuras protéticas y atache Roach

COLOCACIÓN Y TERMINACIÓN

Cementación de las prótesis fijas terminadas con el glaseado final, atornillamos las prótesis sobre implantes e insertamos la PPR (Figura 14).

Volvemos a comprobar **la correcta función oclusal y confirmamos la mejora estética dental y facial**.

Posteriormente, hacemos revisiones periódicas al mes, a tres meses, a seis y anualmente.

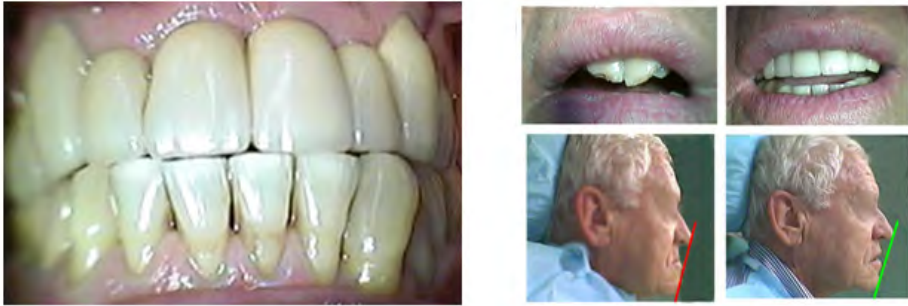

Figura 14. Función oclusal y Línea estética de Ricketts.

DISCUSIÓN

Autores como Méndez, Klempner, Amet, Waarren, Vego etc... Mencionan que las displasias más difíciles de tratar son la clase III, desde el punto de vista terapéutico, y que en un alto porcentaje de casos será necesario el tratamiento combinado ortodóncico-quirúrgico.

En este caso, no hubo necesidad de realizar ortodoncia ni cirugía, considerando todas las características y circunstancias que rodeaban al paciente. Habiendo sido resuelto de manera satisfactoria, únicamente con procedimientos prostodónticos.

CONCLUSIÓN

Las maloclusiones Clase III de Angle, presentan un reto para su manejo clínico; dichos casos deben ser diagnosticados de forma certera, para catalogar los problemas presentes y, poder alcanzar las metas oclusales y de estética dento-facial que nos hemos propuesto. El éxito en el tratamiento prostodóntico del prognatismo mandibular, depende de un acertado diagnóstico y un adecuado plan de tratamiento.

BIBLIOGRAFÍA

1. Aguado Santos A, Álvarez Arenal A, Barbería Leache E, Bermejo Fenoll A, Canut Brusola JA, Casado Llompert JR, del Río de las Heras F, Donado Rodríguez M, Harster Nadal P, Pi Urgell J, Villa Vigil MA. El manual de Odontología. Barcelona: Masson S.A; 1995.
2. Alonso-Albertini-Bechelli. Oclusión y Diagnóstico en Rehabilitación Oral. Editorial Panamericana- Bs.As.-1.999.
3. Andrews LF. The six keys to normal occlusion. Am J Orthod 1972; 62: 296-309. Médica Panamericana; 1992.

4. Araki A, Yokoyama T, Murakami H, Ito Y, Maeda H, Kameyama Y. Effect of decreased vertical occlusion on mandibular condyle of senescence-accelerated mouse. *J Dent Res*. 1999;3:78:194.
5. Asensi C. Características esqueléticas y dentarias de los prognatismos mandibulares. Parte I:revisión bibliográfica. *REO* 1987;17:241-7.
6. Ceballos J. Tratamiento de una maloclusión de clase III de Angle esquelética. *Ortod Esp* 2001;41:64-71.
7. Celenza F.W, Nadeskin J.F.,Oclusión.Situación actual. Chicago.Quintessence Publishing,1.978.
8. Celic R, Jerolimov V. A study of the influence of occlusal factors and parafunction. *Int J prosthodont*. 2002;15:43-48.
9. Chaqués J, Espinar E, Alfonso MV, Solano E. La pseudo-clase III. Consideraciones terapéuticas y casos clínicos (parte II). *Ortod Esp* 2002;42:3-14.
10. Chaqués J. Tratamiento no-quirúrgico de un «caso límite» de maloclusión de clase III esquelética en un paciente adulto. *REO* 2001;31:21-7.
11. Dawson P.E. Problemas Oclusales.Ed.Mundi 1.977.
12. Ellis E, McNamara JA. Components of adult class III malocclusion. *J Oral Maxillofac Surg* 1984;42:295-305.
13. Harper R, Misch E, Svenson K: Consideraciones funcionales y biológicas para la reconstrucción de la oclusión dentaria. *Quintessence Int*. 2.000;4:34-35.
14. Hobo S, Ichida E, García LT. Osteointegración y rehabilitación oclusal. Madrid; Marban; 1.997.
15. Lariu Castro A, Palomero R. Reposición condilar: tratamiento multidisciplinar en una clase III esquelética. *Ortod Esp* 2002;42:151-8.
16. Lucia V.O The Gnatological concept of articulation. *Dent Clin North Am* 1.962;6:183-187
17. Mafosky H. The influence of forward head posture on dental occlusion. *J Craniomandib Pract*. 2.000;1:30-31.
18. Manss A, Miralles R. Influence of vertical dimension in the treatment of myofascial pain dysfunction síndrome. *J Prosthetic Dent*. 1.983;5:700-709.
19. Martín D, Goenaga P, Canabaz A, Zabalegui I, Ochagavía JM. Tratamiento multidisciplinario de un caso complejo de clase III esquelética. *REO* 2002;32:241-52...
20. Mc Horris. Centric Relation.*Journal of Gnatology* 1.984 ; 3:3.
21. Mc Horris. The Anterior Teeth.*Journal of Gnatology* 1.983.
22. Moyers RE, Miralles R, Dodds C. Skeletal contributions to occlusal development. *J Craniomandib Pract*.2.001;4:230.
23. Okeson JP. Tratamiento de oclusión y afecciones temporomandibulares. Barcelona: Eisevier España S.A; 2.003.
24. Pérez-Varela JC, Feliu-García JM, Mendez-Garrido C. Camuflaje en clases III esqueléticas. *REO* 2001;31:29-36.
25. Posselt U. Fisiología de la Oclusión y Rehabilitación.2º Ed.Barcelona :Jims, 1.973.

26. Proffit W, Ackerman J. Rating the characteristics of malocclusion a systematic approach for planning treatment.. *Am J Orthod* 64:238,1973.
27. Ricketts R. Lecture given before occlusion faculty. University of Southern California School of Dentistry. 1.993.
28. Singh GD, McNamara JA, Lozanoff S. Morphometry of the cranial base in subjects with class III malocclusion. *J Dent Res* 1997;76:694-703.